

Nevrološki zapleti zdravljenja z zaviralci imunskih nadzornih točk: prikaz primera

Neurological adverse events of immune checkpoint inhibitors: case report

Novak Bošnjak Nadja^{1,2}, Andlovic Aljoša^{1,2}

¹Onkološki inštitut Ljubljana, Oddelek za nevroonkologijo, Zaloška cesta 2, 1000 Ljubljana

²Univerza v Ljubljani, Medicinska fakulteta, Vrazov trg 2, 1000 Ljubljana

Korespondenca: Aljoša Andlovic, dr. med., specialist nevrolog

E-mail: aandlovic@onko-i.si

Poslano / Received: 16.4.2025

Sprejeto / Accepted: 29.4.2025

doi:10.25670/oi2025-006on

IZVLEČEK

Pomembnemu ugodnemu učinku zdravljenja z zaviralci imunskih nadzornih točk so relativno pogosto pridruženi neželeni zapleti, med katerimi so nevrološki redki, a lahko življenje ogrožujoči. V prispevku so predstavljeni nevrološki zapleti zdravljenja z zaviralci imunskih nadzornih točk. Podana klinična primera opišeta nevrološka zapleta s klinično sliko prizadetosti periferne živčevja, in sicer miozitisom in akutno inflamatorno demielinizirajočo polinevropatijo.

Ključne besede: zaviralci imunskih nadzornih točk, toksičnost zdravil, imunske bolezni živčnega sistema, akutna inflamatorna demielinizirajoča polinevropatija, miozitis

ABSTRACT

The significant beneficial effect of treatment with immune checkpoint inhibitors is relatively often accompanied by adverse events, of which neurological events are rare but can be life-threatening. The article presents neurological complications of treatment with immune checkpoint inhibitors. Two given clinical cases describe neurological adverse events with a clinical picture of peripheral nervous system involvement, namely myositis and acute inflammatory demyelinating polyneuropathy.

Keywords: immune checkpoint inhibitors, drug toxicity, nervous system immune diseases, acute inflammatory demyelinating polyneuropathy, myositis

1. UVOD

Za tumorsko mikrookolje je značilna povečana izraženost molekul, ki utišajo T-celični odziv na antigene iz nekrotičnih tumorskih celic in s tem onemogočijo citotoksično reakcijo proti njim. Pri sistemskem zdravljenju raka lahko z uporabo zaviralcev imunskih nadzornih točk (ZINT) okrepimo odziv imunskega sistema na tumorske celice. Uporabljamo monoklonska protitelesa usmerjena bodisi proti s citotoksičnimi T-limfociti povezanim proteinom 4 (CTLA4), bodisi receptorju programirane celične smrti 1 (PD-1) oziroma njegovemu ligandu (PDL-1). Nenadzorovan imunski odziv, ki je posledica zdravljenja z ZINT lahko poleg zelenega uničenja tumorskih celic privede tudi do neželenega učinka v obliki pojava novih ali poslabšanja prej prisotnih

subkliničnih avtoimunskih obolenj. Pojav slednjih je relativno pogost. Redko takšno avtoimunsko dogajanje prizadene živčevje, ki je relativno zaščiteno s krvno možgansko pregrado. Incidenca nevroloških zapletov zdravljenja z ZINT je 3,8 do 12 %. Kljub redkemu pojavu nevroloških zapletov je poznavanje in pravočasno prepoznavanje teh bistveno, saj imajo v 25 % smrten izid.

2. EPIDEMIOLOGIJA

Pogosteje z nevrološkim zapletom zbolijo moški (66 %). Večina bolnikov (85 %), ki utrpijo zaplet, je starejših od 50 let. Srednja starost je 64 let. Višja starost ob nastopu zapleta je povezana s slabšim izhodom. Starost je povezana tudi z vrsto zapleta. Pri

starejših je v 88 % prizadeto periferno, pri mlajših od 50 let pa v 72 % osrednje živčevje. Incidenca nevroloških zapletov je najvišja v primeru uporabe kombiniranega zdravljenja z ZINT (12 %), nižja pa v primeru monoterapije, in sicer 6 % v primeru uporabe protiteles proti PD-1 (nivolumab, pembrolizumab, lambrolizumab, pidilizumab) in 3,8 % proti CTLA4 (ipilimumab, tremelimumab). Mediana pojavljanja nevroloških zapletov je 6 tednov od začetka zdravljenja z ZINT, možni pa so vse do 12 mesecev od začetka zdravljenja in le izjemoma po daljšem času.

3. KLINIČNA SLIKA

Spekter nevroloških zapletov, ki jih opažamo pri zdravljenju z ZINT je širok. Prizadet je lahko katerikoli del živčevja. Večina zapletov je blage do zmerne stopnje, kar pomeni, da gre za simptome in znake, ki so za pacienta lahko moteči, a ne povzročajo pomembne oviranosti v vsakodnevem življenju.

Dvakrat več je zapletov, ki prizadanejo periferno živčevje. Takšno razmerje je predvsem značilno za ZINT usmerjene proti PD-1, PDL-1. Prizadetost perifernega živčevja se najpogosteje izrazi z motnjami živčni-mišičnega stika (miastenija gravis), periferno nevropatijo (akutno ali kronično inflamatorno demielinizirajočo polinevropatijo, vaskulitično nevropatijo ali mononevropatijo), miopatijo (miozitisom), redkeje z enterično ali avtonomno nevropatijo. Prizadetost osrednjega živčevja se lahko kaže s poslabšanjem predhodno prisotnega avtoimunskega obolenja (npr. multiple skleroze) ali nastankom novega v obliki demielinizacijskih sindromov (optičnega nevritisa, akutnega diseminiranega encefalomyelitisa, transverznega mielitisa, na kortikosteroidno zdravljenje odzivnega sindroma kroničnega limfocitnega vnetja s perivaskularnimi infiltrati v ponsu), vaskulitisa, aseptičnega meningitisa, encefalitisa, sindroma posteriorne reverzibilne encefalopatije, epileptičnih napadov, ishemične možganske kapi ali prehodnih ishemičnih dogodkov, hipofizitisa, cerebelarnega sindroma, nevropatije možganskih živcev in drugih stanj. Med najpogostejšimi nevrološkimi zapleti osrednjega živčevja je glavobol, ki je lahko ali posledica drugega sistemskega obolenja (npr. avtoimunske prizadetosti ščitnice) ali pa je neposredno povezan z nevrološkim zapletom zdravljenja z ZINT (npr. z aseptičnim meningitisom, hipofizitisom). Pojem encefalopatija

zajema različna stanja prizadetosti osrednjega živčevja (Slika 1).

4. ZDRAVLJENJE

Pri zdravljenju se ravnamo po zadnjih ESMO (2022) in ASCO (2018) smernicah. Nevrološki zaplet zdravljenja z ZINT praviloma terja vsaj začasno prekinitev zdravljenja, v primeru hujše klinične slike, ki zahteva hospitalizacijo (zaplet stopnje 3 ali 4) pa trajno prekinitev zdravljenja. V primeru blagega zapleta se izjemoma lahko odločimo za nadaljevanje zdravljenja z ZINT ob hkratni uvedbi peroralne kortikosteroidne terapije. Zaplete blage do zmerne stopnje zdravimo s peroralno kortikosteroidno terapijo v odmerku 0,5 – 1 mg/kg telesne teže, kar lahko v primeru odsotnosti ali nezadostnosti učinka v sedmih dneh od začetka zdravljenja intenziviramo v intravenozno terapijo v enakem ali v visokem odmerku, t.j. 2 mg/kg telesne teže. Intravenozno kortikosteroidno terapijo vzdržujemo pet do sedem dni oz. do začetka kliničnega izboljšanja, nato pa preidemo na peroralno zdravljenje v shemi postopno upadajočih odmerkov. Z visokimi odmerki kortikosteroidov zdravimo vse zaplete stopnje 3 in 4. Pri slednjih v primeru možne življenjskeogroženosti dodamo zdravljenje z intravenoznimi imunoglobulini v odmerku 2 g/kg telesne teže v petih deljenih odmerkih (t.j. 5 dni) ali dodatno s petimi do sedmimi plazmaferezami. Glede na klinično sliko dodamo ustrezno simptomatsko zdravljenje (npr. zdravljenje nevropatske bolečine).

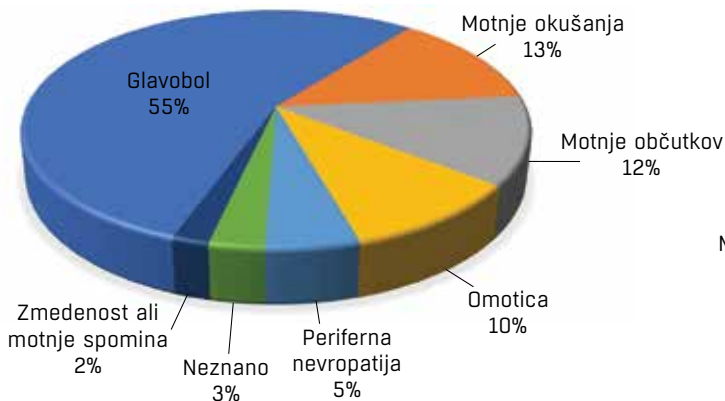
Smernic glede ponovne uvedbe zdravljenja z ZINT po utrpelem nevrološkem zapletu ni. Odločitev je individualna in praviloma osnovana na podlagi mnenja multidisciplinarnega tima.

5. KLINIČNI PRIMER 1

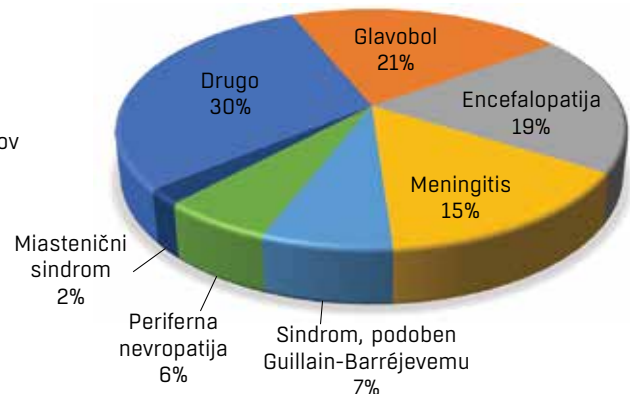
Primer 86-letnega moškega s skvamoznoceličnim karcinomom obraza, pri katerem je bilo ob ugotovljenem progresu bolezni z razsojem v mediastinalne bezgavke in pljuča indicirano zdravljenje z ZINT, je natančneje opisan v prispevku dr. Arko na temo kardiotoksičnosti povzročene z ZINT. Pri gospodu se je nekaj dni po drugi aplikaciji cemiplimaba (t.j. 3-4 tedne po pričetku zdravljenja) ob že prej prisotni blagi parezi obraznih mišic desno po perifernem tipu prizadetosti obraznega živca (na račun stanja po parotidektomiji) subaktno razvila klinična slika

Slika 1: Delež najpogostejših nevroloških zapletov glede na izraženost klinične slike.

Blažji zapleti (NZ stopnje 1-2)



Težji zapleti (NZ stopnje 3-4)



NZ – nevrološki zapleti

Med blažjimi zapleti (stopnje 1 in 2) si po pogostosti sledijo glavobol (55%), motnje okušanja (13%), motnje občutkov (12%), omotica (10%), periferna nevropatija (5%).i

z obojestransko ptozo, napredujočo šibkostjo okončin, nestabilno hojo, motnjami požiranja in ortopnejo. V nevrološkem statusu smo ugotavljali ptozo, diplopijo, obojestransko šibkost obraznih mišic po perifernem tipu prizadetosti obraznega živca, dizartrijo, disfagijo ter blago do zmerno simetrično proksimalno mišično šibkost. V laboratorijskih izvidih so izstopale visoke vrednosti kreatin kinaze in mioglobina, kar je govorilo v prid prizadetosti mišič. Elektromiografija je pokazala nizke amplitude potencialov motoričnih enot brez za miastenijo značilnega dekrementa amplitude ob repetitivnem draženju živca ter fibrilacijske potenciale z miotoničnimi izbruhi. Izvid je torej govoril v prid miopatskim spremembam z možnimi pridruženimi znaki motnje živčno-mišičnega stika. Protitelesa proti acetilholinskim receptorjem, ki jih sicer ugotovimo pri do 80 % bolnikov z miastenijo gravis, so bila negativna, prav tako paraneoplastična protitelesa v serumu. Biopsija mišice je pokazala miozitis. Zdravljenje z ZINT je bilo trajno ukinjeno. Uvedeno je bilo intravensko zdravljenje z metilprednizolonom v odmerku 2 g/kg telesne teže sedem zaporednih dni. Zdravljenje smo nadaljevali s peroralnimi odmerki po postopno padajoči shemi. 14 dni po uvedbi zdravljenja s steroidi smo opažali pomembno izboljšanje klinične slike, vztrajala je blaga šibkost proksimalnih mišičnih skupin oz. utrujanje ob vzdrževani aktivnosti, znižana moč fleksije v vratu, diskretna ptoza in dizartirja. Kontrolne radiološke preiskave so pokazale dober odziv rakave bolezni na zdravljenje z ZINT.

6. KLINIČNI PRIMER 2

49-letni moški s svetloceličnim karcinomom ledvice, z razsojem bolezni v prsnih vretencih (Th 5, Th 12) in pljučih je po lokalni resekciji karcinoma in paliativnem obsevanju skeletnih zasevkov s skupnim odmerkom 24 Gy pričel s sistemskim zdravljenjem z ZINT. Marca 2021 je bilo uvedeno kombinirano zdravljenje z ipilimumabom in nivolumabom. Dva tedna po drugi aplikaciji ZINT (5 tednov po pričetku zdravljenja) je razvil klinično sliko z napredujočimi bolečinami v spodnjih udih, pekočimi občutki na spodnjih okončinah po vzorcu nogavic, postopnim slabšanjem mišične moči in nestabilno hojo. Prvi nevrološki pregled, opravljen dva tedna po prvi prezentaciji kliničnega poslabšanja, je razkril hudo paraparezo s posledično nepokretnostjo. Prisotna je bila arefleksija s senzibilitetnimi motnjami, skladnimi s sliko simetrične distalne polinevropatije in hudimi nevrološkimi bolečinami. V laboratorijskih izvidih ni bilo znakov okužbe, prisotna je bila blaga hiponatremija. Elektrofiziološka preiskava je pokazala pomembno podaljšan čas prevajanja tako po senzoričnem kot po motoričnem nitju in odsotne F valove, kar je govorilo v prid hudi senzomotorični demielinizacijski polinevropatiji. V osnovni analizi likvorja smo ugotavljali proteino-rahijo in limfocitno pleocitozo. Zaradi mejno zvišane vrednosti IgM protiteles proti Boreliji Burgdorferi v likvorju smo uvedli sedemdnevno intravenozno zdravljenje s ceftriaksonom. Tri dni po prvi likvorski analizi je kontrolna analiza pokazala negativne vrednosti protiteles proti Boreliji ter negativno intratekalno sintezo imunoglobulinov, na podlagi česar smo sklepali, da je bil prvi mikrobiološki izvid klinično nepomemben. Razširjene likvorske preiskave na paraneoplastična, antigangliozidna in anti-MAG protitelesa so bile negativne. Z MR glave smo naključno ugotavljali manjši meningeom levo frontalno. Za MR hrbtenice se zaradi odsotnosti kliničnih znakov za okvaro hrbtenjače, kljub znanim kostnim zasevkom v prsni hrbtenici nismo odločili. Tako klinična slika kot izvidi preiskav so govorili v prid hudemu zapletu zdravljenja z ZINT z akutno inflamatorno demielinizacijsko polinevropatijo, znano tudi pod imenom sindrom Guillain-Barre. Zdravljenje z ZINT je bilo trajno ukinjeno. Uvedeno je bilo intravenozno zdravljenje z metilprednizolonom v odmerku 2 g/kg telesne teže pet zaporednih dni. Nadaljevali smo

s peroralnimi odmerki v postopno upadajoči shemi. Hude nevrološke bolečine smo obvladovali z visokimi odmerki pregabalina in duloksetinom, prehodno je potreboval dodatek oksikodona. 14 dni po začetku zdravljenja s steroidi smo beležili pomembno izboljšanje mišične moči, in sicer je bil bolnik ponovno zmožen hoje s hoduljo s kolesi. Po dveh mesecih je zmožel samostojno hojo brez pripomočka. Kontrolne radiološke preiskave štiri mesece po zdravljenju z ZINT so pokazale napredovanje bolezni v mediastinumu, pljučih in ledvicah. Nadaljeval je z zdravljenjem z zaviralcem tirozin kinaze.

7. ZAKLJUČEK

Nevrološki zapleti zdravljenja z ZINT so redki, zato je pri obravnavi pacienta potrebno najprej misliti na druge pogostejše vzroke poslabšanja kliničnega stanja. Na zaplet, ki je etiološko povezan z uporabo ZINT, pomislimo predvsem, kadar ugotavljamo subakutno nastale nevrološke simptome ali znake (zmedenost, glavobol, motnje očesnih gibov, ptozo, disfagijo, mišično šibkosti, nestabilno hojo, motnje občutkov, dispnejo, hipo-/a-refleksijo ...) v značilnem obdobju po začetku zdravljenja z ZINT (najpogosteje v štirih do šestih tednih po začetku zdravljenja) in obenem le-teh ne moremo pojasniti s pogostejšimi stanji (epileptično aktivnostjo, metabolnimi, strukturnimi, infekcijskimi ali toksičnimi vzroki). Pri zapletih, ki zahtevajo bolnišnično obravnavo, vključimo nevroonkologa z namenom indiciranja smiselnih diagnostičnih postopkov, uvedbe zdravljenja in spremljanja. V primeru zapletov po zdravljenju z ZINT običajno beležimo tudi dober odziv rakave bolezni na zdravljenje, na podlagi česar domnevamo, da pojav toksičnosti lahko napoveduje boljši izhod rakave bolezni.

LITERATURA

1. Valencia – Sanchez C, Zekeridou A. Paraneoplastic neurological syndromes and beyond emerging with the introduction of immune checkpoint inhibitor cancer immunotherapy. *Front Neurol*. 2021 Apr 9;12:642800. doi: 10.3389/fneur.2021.642800.
2. Cuzzubbo S, Javeri F, Tissier M, Roumi A, Barlog C, Doridam J, et al. Neurological adverse events associated with immune checkpoint inhibitors: Review of the literature. *Eur J Cancer*. 2017 Mar;73:1-8. doi: 10.1016/j.ejca.2016.12.001.
3. Khan E, Shrestha AK, Elkhooly M, Wilson H, Ebbert M, Srivastava S, et al. CNS and PNS manifestation in immune checkpoint inhibitors: A systematic review. *J Neurol Sci*. 2022 Jan 15;432:120089. doi: 10.1016/j.jns.2021.120089.
4. Marini A, Bernardini A, Gigli GL, Valente M, Muñiz-Castrillo S, Honnorat J, et al. Neurologic Adverse Events of Immune Checkpoint Inhibitors: A Systematic Review. *Neurology*. 2021 Apr 20;96(16):754-766. doi: 10.1212/WNL.0000000000011795.
5. Haanen J, Obeid M, Spain L, Carbonnel F, Wang Y, Robert C, et al. Management of toxicities from immunotherapy: ESMO Clinical Practice Guideline for diagnosis, treatment and follow-up. *Ann Oncol*. 2022 Dec;33(12):1217-1238. doi: 10.1016/j.annonc.2022.10.001.

© Avtor(ji). To delo je objavljeno pod licenco Creative Commons Priznanje avtorstva 4.0.

© The author(s). This article is distributed under the terms of the Creative Commons Attribution 4.0 International License (CC-BY 4.0).

<http://creativecommons.org/licenses/by/4.0/>