

# Stereotaktična radioterapija za zdravljenje refraktarne prekatne tahikardije: prikaz primerov

A series of case reports on stereotactic body radiation for the treatment of refractory ventricular tachycardia

Jarm Tamara<sup>1\*</sup>, Knap Krištof<sup>2\*</sup>, Antolič Bor<sup>2</sup>, Berlot Boštjan<sup>2</sup>, Hudej Rihard<sup>3</sup>, Jenko Aljaša<sup>3</sup>, Šečerov Ermenc Ajra<sup>1,4</sup>, But-Hadžić Jasna<sup>1,4</sup>, Ratoša Ivica<sup>1,4</sup>

\*avtorja sta prispevala enakovredno (enakovredni delež deljenega prvega avtorstva)

<sup>1</sup>Univerza v Ljubljani, Medicinska fakulteta, Vrazov trg 2, 1000 Ljubljana

<sup>2</sup>Univerzitetni klinični center Ljubljana, Interna klinika, Klinični oddelek za kardiologijo, Zaloška cesta 7, 1000 Ljubljana

<sup>3</sup>Onkološki inštitut Ljubljana, Sektor radioterapije, Oddelek za radiofiziko, Zaloška cesta 2, 1000 Ljubljana

<sup>4</sup>Onkološki inštitut Ljubljana, Sektor radioterapije, Zaloška cesta 2, 1000 Ljubljana

Korespondenca: doc. dr. Ivica Ratoša, dr. med; doc. dr. Jasna But Hadžić, dr. med.

E-mail: jbut@onko-i.si; iratosa@onko-i.si

Poslano / Received: 1.10.2023

Sprejeto / Accepted: 9.10.2023

doi:10.25670/oi2023-010on

## IZVLEČEK

Stereotaktična radioterapija aritmij (STAR) predstavlja novo in obetavno možnost za bolnike z refraktarno prekatno tahikardijo, ki je odporna proti konvencionalnim metodam zdravljenja. STAR omogoča natančno neinvazivno ablacijo aritmogenega substrata ob minimalni prizadetosti sosednjih organov. Ta metoda zdravljenja je uporabna za bolnike, pri katerih je tarčno tkivo s katetrsko ablacijo nedosegljivo, pogosti šoki implantabilnega kardioverter-defibrilatorja pa močno nižajo njihovo kakovost življenja ali kadar sta ti metodi zdravljenja zaradi slabega zdravstvenega stanja kontraindicirani. Tarčo obsevanja (predel levega prekata) natančno opredelimo s predhodno slikovno diagnostiko, elektrokardiogramom, posnetki prekatne tahikardije in po potrebi invazivnim ali neinvazivnim elektrofiziološkim mapiranjem srca. Po pripravi na obsevanje na simulatorju sledi enkratno obsevanje z visokim odmerkom 25 Gy, ki je trenutno edina standardna frakcionacija. Bolniki obsevanje dobro prenašajo. Dosedanje raziskave so poročale o dobri učinkovitosti zdravljenja z bistvenim zmanjšanjem pogostosti epizod prekatne tahikardije in brez večjih neželenih učinkov. Poročamo o prvi skupini štirih bolnikov z visokorizično refraktarno prekatno tahikardijo, ki so bili zdravljeni s stereotaktično radioterapijo na Onkološkem inštitutu Ljubljana. Izvedba STAR se je izkazala kot učinkovita metoda z nizko stopnjo akutnih neželenih učinkov in predstavlja novo možnost obravnave te ranljive skupine bolnikov v slovenskem prostoru.

**Ključne besede:** stereotaktična radioterapija, aritmije, prekatna tahikardija, radioablacija srca

## ABSTRACT

*The development of novel treatment methods is crucial for managing refractory ventricular tachycardia resistant to conventional therapies. Stereotactic arrhythmia radiotherapy holds promising potential for such patients, enabling precise non-invasive ablation of arrhythmogenic substrate with minimal damage to surrounding organs. This approach could be invaluable for patients in whom the target tissue is inaccessible through catheter ablation, frequent implantable cardioverter-defibrillator shocks significantly diminish their quality of life, or for those contraindicated for such treatment options due to poor health status. The target for irradiation is precisely defined through prior imaging diagnostics, ECGs of ventricular tachycardias and invasive or non-invasive electrophysiological mapping of the heart. After radiation treatment planning, irradiation of a single high dose of 25 Gy follows, which is generally well tolerated by the patients. Previous studies have reported good treatment efficacy, with a significant reduction in ventricular tachycardia episode frequency, while causing minimal side effects. We report on the first group of four patients with high-risk refractory ventricular tachycardia treated with stereotactic arrhythmia radiotherapy at the Institute of Oncology Ljubljana. This opens new possibilities for the treatment of this vulnerable patient group within the Slovenian healthcare system and contributes to the evolving field of radiotherapeutic treatment.*

**Keywords:** radiotherapy, stereotactic radiotherapy, arrhythmias, ventricular tachycardia, cardiac radioablation

## UVOD

Prekatna tahikardija (*angl. ventricular tachycardia, VT*) poveča tveganje za nenadno srčno smrt (*angl. sudden cardiac death, SCD*). Najpogosteje se pojavi pri bolnikih s strukturno srčno boleznijo, lahko je tudi idiopatska ali posledica kanalčkopatij (1). Dolgoročno zdravljenje VT je lahko farmakološko, s katetrsko ablacijo ali vstavitvijo implantabilnega kardioverter-defibrilatorja (*angl. implantable cardioverter-defibrillator, ICD*). Antiaritmična zdravila so pomembna kot dopolnilno zdravljenje VT, lahko pa povzročijo različne neželene učinke, kot sta poslabšanje srčnega popuščanja in bradikardne motnje ritma, in so potencialno tudi proaritmogena. Možni in tudi zelo pogosti so ekstrakardialni neželeni učinki, še posebej ob dolgotrajnem zdravljenju z amiodaronom (2). Vstavev ICD se priporoča bolnikom, ki imajo za prekatne motnje ritma visoko tveganje (primarna preventiva), pri bolnikih, kjer je bila zabeležena VT ob strukturni bolezni srca (v sklopu t. i. sekundarne preventive) ali ICD ne preprečuje samih epizod VT, temveč jih zgolj prekine, če se pojavijo. Možni zapleti so neustrezno antitahikardno spodbujanje ali šoki ob nepravilnem zaznavanju nadpreklatnih motenj ritma ali šuma ob poškodbi elektrode, poškodbe naprave in z napravo povezane okužbe. Verjetnost zapletov je 5,9 % pri bolnikih s podkožnim in 9,8 % pri bolnikih s transvenskim ICD. Zdravljenje s katetrsko ablacijo je prva izbira zdravljenja pri bolnikih s strukturno srčno boleznijo, kjer je VT po navadi posledica pojava ponovnega vstopa na področju brazgotine (*angl. reentry, npr. po miokardnem infarktu*) (3). Katetrsko ablacija je dolgoročno uspešna v 30–70 % primerov, možni vzroki za neuspeh so nedosegljivost tarčnega tkiva, nezadostna dostava energije skozi celotno srčno steno ali nastanek novih proaritmogenih brazgotin (3–6). Pogostost zapletov pri katetrski ablaciji je med 8–10 %, smrtnost pa med 3–3,8 % (6–8).

Stereotaktična radioterapija (SBRT) je oblika hipofrakcionirane radioterapije, pri kateri dovedemo visoke celokupne odmerke sevanja (dnevni odmerek 6 ali več Gy) v enem do pet obsevalnih odmerkov ali frakcij. Omogoča visoko natančnost in hkrati zmanjšano prizadetost okolnega tkiva (9). SBRT se je v zadnjih letih postopoma uvedla za zdravljenje tumorjev pljuč, jetrnih in drugih abdominalnih tumorjev, kostnih zasevkov in za bolnike z oligometastatsko boleznijo (10). Visoki obsevalni odmerki pri SBRT poleg direktne celične smrti zaradi dvojnih prelomov DNA povzročijo tudi žilne poškodbe in indirektno celično smrt. Visoki celokupni odmerki spodbujajo protitumorsko imunost in inducirajo imunogeno celično smrt, pri zdravljenju skupaj z imunskimi inhibitorji zaviralnih točk pa je bil opisan tudi t. i. abskopalni učinek (11, 12).

Uporabo SBRT za zdravljenje aritmij imenujemo stereotaktična radioterapija aritmij (STAR) (5). O uporabi STAR za zdravljenje refraktarne VT je prvi poročal Loo s sodelavci leta 2015, Cuculich pa je leta 2017 poročal o prvi sistematsko preiskovani kohorti petih bolnikov (5, 13). Pri pripravi pacienta na STAR je najpomembnejša določitev tarče zdravljenja, ki povzroča motnje ritma. Za določitev aritmogenega substrata uporabimo kombinacijo podatkov iz 12-kanalnega elektrokardiograma (EKG) prekatne tahikardije, elektroanatomskih map, ki jih pridobimo med morebitnim invazivnim (ali neinvazivnim) elektrofiziološkim posegom, in slikovnih preiskav, kot so magnetno resonančno slikanje srca (MRI), računalniška tomografija srca (CT) in scintigrafija srčne mišice. Za standardizirano združevanje informacij o položaju tarče, pridobljenih iz različnih metod, je priporočena uporaba 17-segmentnega modela srca Ameriškega združenja za srce (*angl. the American Heart Association, AHA*) (14). Pred izvedbo STAR pri vseh bolnikih izvedemo tudi respiratorno-koreliran štiridimenzionalni CT (*angl. four dimensional CT, 4D-CT*) s kontrastom, ki poda podatke o položaju tarče v različnih fazah dihalnega cikla. Za zmanjšanje

zunanjih premikov pri tem bolnik leži na vakuumski blazini, ki je prilagojena njegovemu telesu. Uporabimo lahko tudi abdominalno kompresijo, ki še dodatno zmanjša gibanje organov zaradi dihanja. Obsevanje je izvedeno s fotonskim obsevalnim snopom na linearnem pospeševalniku in traja nekaj minut. Celoten postopek izvedbe obsevanja traja od 30 do 45 minut (15).

Antiaritmični učinek STAR se v večji meri vzpostavi v prvem tednu po zdravljenju, dokončen pa po navadi v šestih tednih. Natančen antiaritmični mehanizem delovanja SBRT ni povsem pojasnjen. Za akutni učinek STAR na miokard, ki pa se pojavi že v enem tednu in se kaže v pomembnem zmanjšanju epizod VT takoj po zdravljenju, se predvideva, da so odgovorni nekroza in apoptoza celic, poškodbe žilja in tromboza. Predvideva se, da je glavni mehanizem delovanja STAR nastanek fibroze na območju aritmogene tarče, ki se pojavi več mesecev po zdravljenju in blokira prevajanje depolarizacije po miokardu (9, 16).

Leta 2020 smo na Onkološkem inštitutu Ljubljana v sodelovanju s Kliničnim oddelkom za kardiologijo Univerzitetnega kliničnega centra Ljubljana s STAR zdravili prvega bolnika. V pričujočem prispevku poročamo o prvih štirih bolnikih z visokorizično refraktarno VT, ki so bili zdravljeni s STAR na Onkološkem inštitutu Ljubljana v obdobju 2020–2023. Z uporabo STAR želimo razširiti možnosti za obravnavo te ranljive skupine bolnikov v slovenskem prostoru in prispevati k razvoju radioterapevtskega zdravljenja.

## METODE

Demografske in klinične podatke o bolnikih smo pridobili iz medicinske dokumentacije, obsevalne podatke pa iz načrtovalnega sistema za obsevanje Monaco (Elekta AB, Stockholm, Švedska). Literaturo smo poiskali v bibliografski zbirki PubMed/MEDLINE z uporabo kombinacij iskalnih izrazov: stereotaktično obsevanje srca, radioablacija srca, obsevanje prekatne tahikardije, stereotaktično obsevanje aritmij. V postopku ocenjevanja smo preučili grobe rezultate iskanja in izključili članke, ki niso pomembni za to temo. Upoštevali smo literaturo v angleškem in slovenskem jeziku. Pregledane so bile tudi v gradivih navedene reference za morebitno dopolnitev nabora virov.

Za soglasje za objavo smo zaprosili bolnika, oba še živeča bolnika se z objavo strinjata. Člani etične komisije Onkološkega inštituta Ljubljana so podali sklep, da je objava izkušenj zdravljenja štirih bolnikov z neinvazivno ablacijo srca s stereotaktičnim obsevanjem etično sprejemljiva (Zapisnik 8. spletne seje EK OI, september 2023). Anonimnost bolnikov je zagotovljena v skladu z uveljavljenimi standardi.

## PRIKAZ PRIMEROV

### Bolnik 1

Za zdravljenje s STAR smo se prvič odločili pri 82-letnem pacientu z ishemično dilatativno kardiomiopatijo z močno znižanim iztisnim deležem, stanjem po koronarni obvodni operaciji (CABG), apikalno anevrizmo levega prekata, kronično atrijsko fibrilacijo, po recidivantnih plevro-perikarditisih, z vstavljenim resinhronizacijskim spodbujevalnikom (CRT) in po ablaciji atrioventrikularnega (AV) vozla. Zaradi VT, ki je izvirala iz apikalne anevrizme, so od leta 2013 do 2020 opravili sedem endokardialnih ablacij, od tega v zadnjem letu pred obsevanjem štiri. Zaradi neuspešnih ablacij je bil septembra 2020 zdravljen s STAR, z obsevanjem anevrizmatske spremembe levega prekata s skupnim odmerkom 1 x 25 Gy (slika 1a). V času obsevanja je bil bolnik v izredno slabem splošnem stanju (status zmogljivosti po lestvici Svetovne zdravstvene organizacije, PS WHO, je bil 4).

Tarčo smo določili s pomočjo slikovne diagnostike, EKG-jev in podatkov, pridobljenih z invazivno elektrofiziološko preiskavo. Po zdravljenju s STAR je poleg medikamentozne terapije srčnega popuščanja prejemal tudi antiaritmčno terapijo z bisoprololom (2,5 + 5 mg) in amiodaronom (200 mg).

Ob rednih ambulantnih kontrolah po zaključenem obsevanju implantirani CRT-D (resinhronizacijski spodbujevalnik z defibrilatorsko funkcijo) motenj ritma ni zabeležil, zato je bil odmerek amiodarona po 10 mesecih od posega znižan na 100 mg dnevno. Pri bolniku se je močno izboljšalo stanje zmogljivosti (PS WHO je bil 2–3). Ob popolni odsotnosti zabeleženih motenj ritma je bil postopno znižan tudi odmerek bisoprolola. Bolnik je 24 mesecev po STAR poleg terapije srčnega popuščanja od antiaritmčne terapije prejemal bisoprolol (2,5 mg) in amiodaron (100 mg). Zaradi poslabšanja srčnega popuščanja je bil bolnik hospitaliziran v prvem mesecu po posegu. Možne povezave poslabšanja s STAR ni mogoče izključiti, je pa verjetnejši vzrok primarna bolezen (ishemična dilatativna kardiomiopatija z nizkim iztisnim deležem). Nadaljnjih hospitalizacij zaradi poslabšanja srčnega popuščanja v času sledenja ni bilo. Tri leta po zdravljenju s STAR je bil nazadnje programsko hospitaliziran zaradi načrtovane menjave baterije ICD septembra 2023.

### Bolnik 2

Drugi bolnik, pri katerem smo se odločili za zdravljenje s STAR, je bil 79-letni moški z refraktarno VT z izvorom v medpreklatnem septumu. Pojavljanje VT je vztrajalo kljub dvema opravljenima ablacijama VT, po blokadi stelatnega ganglija ter ob antiaritmčni terapiji. Etiološko je šlo za neishemično dilatativno kardiomiopatijo z zmerno znižanim iztisnim deležem, stanjem po prebolelem miokarditisu pred 30 leti. Ob ablaciji aritmogenega substrata v medpreklatnem septumu je prišlo do iatrogenega AV bloka, posledično je bila opravljena vstavitev CRT-D. Maja 2021 je bil zdravljen s STAR, opravljeno je bilo obsevanje medpreklatnega septuma s skupnim odmerkom 1 x 25 Gy (slika 1b). Tarčo smo določili s pomočjo slikovne diagnostike, EKG-jev in podatkov, pridobljenih z invazivno elektrofiziološko preiskavo.

Po zdravljenju s STAR je poleg medikamentozne terapije srčnega popuščanja prejemal tudi antiaritmčno terapijo z bisoprololom (2,5 + 2,5 mg), amiodaronom (400 mg) in meksiletinom (200 mg/8 ur).

Na ambulantni kontroli tri mesece po STAR je navajal pogosto vrtoglavico, na CRT-D je bila zabeležena ena epizoda obstojne VT in ena epizoda neobstojne VT. Na kontroli štiri mesece po STAR je navajal težave z nihanjem krvnega tlaka, zabeležene so bile tri krajše epizode nekaj sekund trajajoče počasne VT, ob katerih je bil sicer asimptomatski. Iz redne terapije je bil zaradi stranskih učinkov ukinjen meksiletin. Pet mesecev po STAR je bil zaradi pogostih epizod povišanega krvnega tlaka in slabosti hospitaliziran na kardiološkem oddelku, kjer organskega vzroka težav niso odkrili. Bolniku se je večkrat svetovala ukinitvev amiodarona, vendar ga zaradi strahu pred ponovnimi motnjami ritma ni prenehal jemati. Marca 2022 je bil sprejet v bolnišnico zaradi splošne oslabelosti in febrilnega stanja, diagnosticirani sta bili desnostranska pljučnica in akutna respiratorna odpoved, izkazalo se je, da je šlo za amiodaronski pnevmonitis. Ob hospitalizaciji je prišlo do večkratnega proženja CRT-D. Zaradi napredovanja respiratorne odpovedi je bolnik aprila 2022 v 80. letu starosti umrl.

### Bolnik 3

Devetdesetletni pacient je bil v letih 2021 in 2022 trikrat hospitaliziran na kardiološkem oddelku zaradi obstojne prekatne tahikardije. Etiološko je šlo za infiltrativno kardiomiopatijo

z ohranjenim iztisnim deležem. S kombinacijami več antiaritmčnih zdravil so poskušali preprečiti ponavljanje VT, a so bili neuspešni. Zaradi napredovale starosti in nestrinjanja z invazivno elektrofiziološko diagnostiko in terapijo smo sprejeli odločitev za STAR. Decembra 2022 je bilo opravljeno obsevanje levega prekata s skupnim odmerkom 1 x 25 Gy (slika 1c). Tarčo smo pri pacientu določili zgolj na podlagi slikovne diagnostike in EKG-jev VT, brez invazivne elektrofiziološke preiskave.

Predhodno je imel zaradi obstojne VT opravljenih več elektrokonverzij in uvedeno antiaritmčno zdravilo meksiletin. Po opravljenem posegu STAR in nadaljevanju antiaritmčne terapije z bisoprololom (2,5 mg) in meksiletinom (200 mg/8 ur) motenj ritma nismo beležili. Pacient je umrl zaradi posledic srčnega popuščanja septembra 2023 v 92. letu.

### Bolnik 4

Četrty bolnik je imel zaradi zunajbolnišničnega srčnega zastoja pri 67. letih vstavljen ICD. Etiološko je šlo za ishemično kardiomiopatijo, po več perkutanih revaskularizacijah. Pri 75. letih je bil hospitaliziran na infekcijski kliniki zaradi spondilodiscitisa. Zaradi okužbe ICD sistema je bila opravljena eksplantacija. Zaradi pogostega pojavljanja monomorfnih VT med hospitalizacijo kljub antiaritmčni terapiji sta bila opravljena ponovna implantacija ICD in poskus endokardne ablacije. Ob posegu so ugotovili zgolj majhno brazgotinsko območje endokardialno, glede na mapiranje in slikovno diagnostiko smo sklepali, da je prisoten obsežen substrat epikardialno. Zaradi slabega splošnega stanja bolnika smo se odločili za zdravljenje s STAR.

Maja 2023 je bilo opravljeno zdravljenje s STAR, opravljeno je bilo obsevanje levega prekata in deloma medpreklatnega septuma s skupnim odmerkom 1 x 25 Gy (slika 1d). Po opravljenem posegu je prejemal antiaritmčno terapijo z bisoprololom, amiodaronom in meksiletinom.

Po opravljenem posegu novih motenj ritma ni bilo zabeleženih, zaradi ponovne okužbe elektrode ICD elektrode je bil le-ta konec junija 2023 odstranjen. Do odpusta iz bolnišnice (julij 2023) motenj ritma ni bilo zabeleženih. Odpuščen je bil z antiaritmčno terapijo z bisoprololom (10 mg), amiodaronom (100 mg) in meksiletinom (200 mg/12 ur). Za ponovno vstavitev ICD se nismo odločili. En mesec po obsevanju je bil hospitaliziran zaradi okužbe nejasne lokalizacije na internističnem oddelku. Motenj ritma anamnestično ni imel. Slika 1 prikazuje tarčo in obsevalne načrte stereotaktične radioterapije vseh 4 bolnikov.

### RAZPRAVA

V prispevku poročamo o štirih bolnikih z napredovalo boleznijo srca in refraktarno VT, zdravljenimi s STAR na Onkološkem inštitutu Ljubljana med letoma 2020 in 2023. Kot v predhodnih kliničnih raziskavah so imeli vsi bolniki ob nadaljevanju VT epizod slabo prognozo, predhodno pa so že bili neuspešno zdravljeni z antiaritmičnimi zdravili, katetrsko ablacijo in/ali vstavitvijo ICD. Pri vseh štirih bolnikih je bil s STAR dostavljen standardni odmerek 25 Gy v enem odmerku. Obsevanje je potekalo pri vseh brez zapletov. Pri vseh bolnikih je po zdravljenju prišlo do zmanjšanja oziroma celo popolne odsotnosti novih epizod VT. Pri bolniku 1 ob rednih kontrolah v treh letih po zdravljenju s STAR ni bilo zabeleženih VT, ob čemer so bili odmerki antiaritmčnih zdravil uspešno znižani brez ponovitve VT. Deset dni po zdravljenju s STAR je bil bolnik 1 sicer kratkotrajno hospitaliziran zaradi poslabšanja srčnega popuščanja, potencialne povezave med obsevanjem in poslabšanjem srčnega popuščanja neposredno po posegu ni mogoče izključiti. Pri bolniku 2 se je število epizod VT močno zmanjšalo, bolnik je bil po zaključenem STAR

dvakrat hospitaliziran. Med prvo hospitalizacijo je bil izključen jasen organski vzrok težav, motnje ritma niso bile vzrok težav. Kljub nasvetom, da naj prekine z jemanjem amiodarona, je z jemanjem nadaljeval. Ponovno je bil hospitaliziran 10 mesecev po STAR zaradi suma na okužbo. Izkazalo se je, da je šlo za amiodaronski pnevmonitis. Zaradi napredovanja respiratorne insuficience je bolnik med drugo hospitalizacijo umrl. Pri bolnikih 3 in 4 po zdravljenju ni bilo zabeleženih ponovitev motenj ritma.

V naši seriji štirih bolnikov ocenjujemo zdravljenje kot učinkovito kljub njihovemu izhodiščno slabemu zdravstvenemu stanju. Pri bolniku 2 so se epizode obstojne VT ponovile ob akutni internistični bolezni, ki je bila pozneje tudi usodna. Pri bolniku 4 je potrebno še daljše sledenje po samem zdravljenju, da lahko opredelimo dolgoročno učinkovitost STAR.

Učinkovitost in varnost STAR potrjujejo tudi objave v literaturi. V metaanalizi, v katero je bilo vključenih sedem opazovalnih raziskav s skupno 61 obravnavanimi bolniki, so po šestih mesecih ugotavljali znižanje bremena VT za 92 % (95 % interval zaupanja, IZ, 85–100 %), znižanje aktivacij ICD za 86 % (95 % IZ, 80–93 %) in uporabo do dveh antiaritmičnih zdravil pri 85 % bolnikov (95 % IZ, 50–100 %). Stopnja poznih neželenih učinkov stopnje 3 ali višje je bila nizka, 2 % (95 % IZ, 0–5 %), brez toksičnosti stopnje 4 ali 5 (17). Morebitnega dolgotrajnega vpliva STAR na srčno mišico še ne poznamo, saj je trenutno primarno namenjena kot paliativni poseg pri bolnikih, pri katerih so druge možnosti zdravljenja že izčrpane. Pozna toksičnost obsevanja z visokimi odmerki na srce je sicer znana iz podatkov konvencionalnega obsevanja bolnikov z rakom, ni pa jasno, ali lahko takšne učinke pričakujemo tudi po SBRT. Možna pa je tudi dobrobit

za srčno mišico, saj so na zadnjem STAR svetovnem kongresu (SNOSTORM, oktober 2023) poročali o izboljšanju iztisnega deleža ventrikla po STAR v predkliničnih raziskavah (še neobjavljeni podatki). Za dokončno razumevanje radiobiologije visokih odmerkov na srčno mišico so nujne dodatne predklinične in klinične raziskave (19).

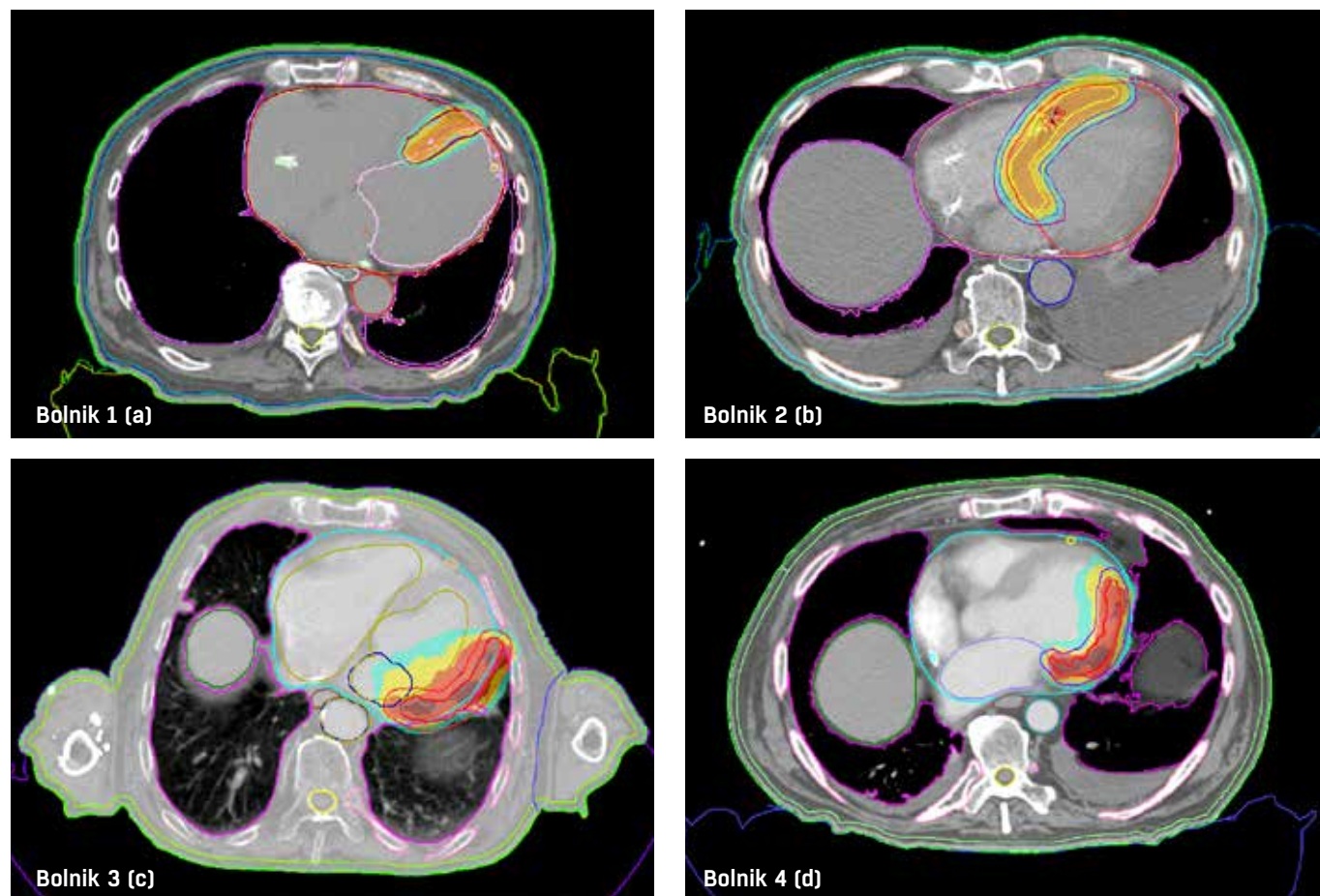
## ZAKLJUČEK

STAR se je izkazala kot učinkovita in varna paliativna metoda zdravljenja za skrbno izbrane bolnike z napredovalo srčno boleznijo in refraktarno VT, pri katerih so druge možnosti zdravljenja že izčrpane. Za dokončno opredelitev varnosti in učinkovitosti STAR so nujne še dodatne raziskave z večjim številom vključenih bolnikov in dolgoročnim spremljanjem, kakor tudi randomizirane raziskave, ki neposredno primerjajo uporabo STAR in katetrsko ablacijo. Dosedanji rezultati zdravljenja s STAR so obetavni in spodbujajo dodatno raziskovanje STAR kot eno izmed možnosti zdravljenja refraktarne VT.

## ZAHVALA

Avtorji članka se zahvaljujejo ekipi Centra za neinvazivno radioterapijo srca (Center for Noninvasive Cardiac Radiotherapy) Washingtonove univerze v St. Louisu za usmeritve in vodenje pri izvedbi STAR pri prvih dveh bolnikih ter ekipi radioloških inženirjev na Aparatu 4 in reanimacijski ekipi oddelka za onkološko anesteziologijo Onkološkega inštituta Ljubljana za sodelovanje in izvedbo samega obsevanja.

Slika 1: Prikaz obsevalnih načrtov obravnavanih bolnikov.



## LITERATURA

1. Koplán BA, Stevenson WG. Ventricular Tachycardia and Sudden Cardiac Death. *Mayo Clin Proc.* 2009 Mar;84(3):289–97.
2. Skeoch S, Weatherley N, Swift AJ, Oldroyd A, Johns C, Hayton C, et al. Drug-Induced Interstitial Lung Disease: A Systematic Review. *J Clin Med* 2018; 7(10):356.
3. Zeppenfeld K, Tfelt-Hansen J, de Riva M, Winkel BG, Behr ER, Blom NA, et al. 2022 ESC Guidelines for the management of patients with ventricular arrhythmias and the prevention of sudden cardiac death: Developed by the task force for the management of patients with ventricular arrhythmias and the prevention of sudden cardiac death of the European Society of Cardiology (ESC) Endorsed by the Association for European Paediatric and Congenital Cardiology (AEPC). *Eur Heart J.* 2022 Oct 21;43(40):3997–4126.
4. Chalkia M, Kouloulis V, Tousoulis D, Deftereos S, Tsiachris D, Vrachatis D, et al. Stereotactic Arrhythmia Radioablation as a Novel Treatment Approach for Cardiac Arrhythmias: Facts and Limitations. *Biomedicines.* 2021 Oct 13;9(10):1461.
5. Cuculich PS, Schill MR, Kashani R, Mutic S, Lang A, Cooper D, et al. Noninvasive Cardiac Radiation for Ablation of Ventricular Tachycardia. *N Engl J Med.* 2017 Dec 14;377(24):2325–36.
6. Volpato G, Compagnucci P, Cipolletta L, Parisi Q, Valeri Y, Carboni L, et al. Safety and Efficacy of Stereotactic Arrhythmia Radioablation for the Treatment of Ventricular Tachycardia: A Systematic Review. *Front Cardiovasc Med.* 2022;9:870001.
7. Peichl P, Wichterle D, Pavlu L, Cihak R, Aldhoon B, Kautzner J. Complications of Catheter Ablation of Ventricular Tachycardia. *Circ Arrhythm Electrophysiol.* 2014 Aug;7(4):684–90.
8. Cheung JW, Yeo I, Ip JE, Thomas G, Liu CF, Markowitz SM, et al. Outcomes, Costs, and 30-Day Readmissions After Catheter Ablation of Myocardial Infarct-Associated Ventricular Tachycardia in the Real World. *Circ Arrhythm Electrophysiol.* 2018 Nov;11(11):e006754.
9. Jumeau R, Ozsahin M, Schwitter J, Elicin O, Reichlin T, Roten L, et al. Stereotactic Radiotherapy for the Management of Refractory Ventricular Tachycardia: Promise and Future Directions. *Front Cardiovasc Med.* 2020;7:108.
10. Ratoša I. Uvod, zgodovina in prihodnost stereotaktičnega obsevanja. V: Stereotaktično obsevanje : novi izzivi zdravljenja v radioterapiji : strokovno srečanje : elektronski zbornik prispevkov : v Ljubljani, 27.11 2020 [e-knjiga]. Združenje za radioterapijo in onkologijo SZD; 2020. Str. 1–3. [pridobljeno 13.3.2023]. Dostopno na <https://dirros.openscience.si/IzpisGradiva.php?id=15017>
11. Macià i Garau M. Radiobiology of stereotactic body radiation therapy (SBRT). *Rep Pract Oncol Radiother.* 2017;22(2):86–95.
12. Song CW, Glatstein E, Marks LB, Emami B, Grimm J, Sperduto PW, et al. Biological Principles of Stereotactic Body Radiation Therapy (SBRT) and Stereotactic Radiation Surgery (SRS): Indirect Cell Death. *Int J Radiat Oncol Biol Phys.* 2021 May 1;110(1):21–34.
13. Loo BW, Soltys SG, Wang L, Lo A, Fahimian BP, Iagaru A, et al. Stereotactic ablative radiotherapy for the treatment of refractory cardiac ventricular arrhythmia. *Circ Arrhythm Electrophysiol.* 2015 Jun;8(3):748–50.
14. Brownstein J, Afzal M, Okabe T, Harfi TT, Tong MS, Thomas E, et al. Method and Atlas to Enable Targeting for Cardiac Radioablation Employing the American Heart Association Segmented Model. *Int J Radiat Oncol Biol Phys.* 2021 Sep 1;111(1):178–85.
15. Jarm T, Antolič B, Ratoša I. Stereotaktična radioterapija telesa za zdravljenje refraktarne prekatne tahikardije. *Med Razgl.* 2023; 62 (3): 359–74.
16. Whitaker J, Zei PC, Ahmad S, Niederer S, O'Neill M, Rinaldi CA. The effect of ionizing radiation through cardiac stereotactic body radiation therapy on myocardial tissue for refractory ventricular arrhythmias: A review. *Front Cardiovasc Med.* 2022;9:989886.
17. Viani GA, Gouveia AG, Pavoni JF, Louie AV, Detsky J, Spratt DE, et al. A Meta-analysis of the Efficacy and Safety of Stereotactic Arrhythmia Radioablation (STAR) in Patients with Refractory Ventricular Tachycardia. *Clin Oncol.* 2023 Sep 1;35(9):611–20.

© Avtor(ji). To delo je objavljeno pod licenco Creative Commons Priznanje avtorstva 4.0.

© The author(s). This article is distributed under the terms of the Creative Commons Attribution 4.0 International License (CC-BY 4.0).

<http://creativecommons.org/licenses/by/4.0/>