

Mamografska tehnika - projekcije in kompresija Mammography techniques - projections and compression

Kristijana Hertl, Miljeva Renner

Oddelek za radiologijo, Onkološki inštitut, Ljubljana, Slovenija

Izoleček: Vsaka od različnih projekcij pri slikanju dojke doda svoj pomemben delež k prepoznavanju začetnega karcinoma dojke. Zelo pomembna je tudi pravilna in zadostna kompresija pri slikanju dojke. Nepravilno izvedena projekcija in kompresija lahko že ob prvem slikanju zavedeta radiologa k lažno negativnemu izvidu, kar pa za ženo pomeni zakasnitev terapije in bistveno poslabša prognozo. Radiološki inženir in radiolog se morata zavedati, da z določeno projekcijo dobro prikažemo samo določene dele dojke. Izjema je pravilno izvedena MLO projekcija, ki prikaže skoraj celotno tkivo dojke. Pogoj za optimalen prikaz tkiva dojke je poznavanje anatomskih odnosov med prsno steno, pektoralno mišico in žleznim tkivom.

Ključne besede: dojka, novotvorbe - diagnostika; mamografije - metode; tehnologija radiološka

Abstract: Each of a variety of projections of the mammogram is crucial in detecting breast cancer in its initial stages. Furthermore, accurate and appropriate breast compression should also be carefully observed. An inaccurate projection and compression may, at the very first mammogram, mislead the radiologist to false negative findings. The patient is therefore given treatment with a delay which may have an unfavourable effect on prognosis. Radiological engineer as well as radiologist should know that a particular projection may reproduce well only a particular part of the breast. The only exception may be a properly performed MLO projection which shows the tissue of practically the whole breast. In order to make an optimal breast image a thorough knowledge of anatomical relations in the region between the thoracic wall, pectoral muscle and breast tissue is required.

Key words: breast neoplasms - diagnosis; mammography - methods; technology, radiologic

Uvod

Tehnično dober mamogram je odvisen od številnih dejavnikov, kot so: pravilna projekcija, dobra kompresija, ekspozičija, kontrastnost in ostrina (resolucija).¹

Velikost odkritega karcinoma je odločilna pri prognozi za preživetje. Čim manjši je tumor, boljša je prognoza bolnice. Karcinomi v

začetnem stadiju so pogosto neznačilnega videza ali pa so vidne le mikrokalcinacije. Posledica tehnično slabega mamograma je zbrisane te prvih neznačilnih (subtilnih) znakov razvijajočega se karcinoma.² Kot primer:

- nepravilna projekcija: karcinom ni zajet na mamogramu (6-10 % karcinomov je spregledanih, če na MLO projekciji ni prikazana torakalna stena)

- nepravilna kompresija: karcinom ostane prekrit z žleznim tkivom in zato nezaznaven

- premajhna ekspozičija

- zaradi slabe ostrine in zabrisanih struktur niso opazne drobne mikrokalcinacije, ki so lahko prvi znak karcinoma

V prispevku bomo razložili predvsem pomen pravilne projekcije in kompresije.

Kompresija

Pravilna in zadostna kompresija je eden glavnih pogojev za tehnično dober mamogram.^{2,4}

Prednosti dobre kompresije:

1. Izboljša ostrino (resolucijo):

- ker skrajša razdaljo med objektom in filmom (zmanjša zamegljenost posameznih struktur)

- zaradi zmanjšane možnosti gibanja preiskovane žene

2. Izboljša kontrast:

- zaradi zmanjšanja količine sekundarnega (razpršenega, sipanega) sevanja, ki je odvisno od debeline dojke (pri manjši debelini je manj sekundarnega sevanja)

- zaradi uporabe nizkoenergijskih rentgenskih (rtg) žarkov, ki so pogoj za dober kontrast (pri večji debelini dojke uporaba le-teh ne bi bila mogoča, zaradi njihove slabše prodornosti)

- zaradi enakomerne debeline celotne dojke

3. Normalno žlezno tkivo se ob pravilni kompresiji razpre, karcinomska rašča pa se zaradi čvrste strukture ne razpre

4. Znižanje ekspozijske doze zaradi manjše debeline dojke

Prvi pogoj za dobro kompresijo so poučenost, motiviranost in sodelovanje preiskovanke.² Velik del žena se boji bolečin ob kompresiji. Prav zato je pomembno, da jih seznanimo, da z dobro kompresijo lažje prikažemo začetni karcinom, manjša je tudi količina potrebnega sevanja, močna kompresija pa v nobenem primeru ne povzroči nastanka karcinoma (pogosta dilema žena).

Bolečino pri kompresiji pomembno zmanjšamo s:

- slikanjem v prvi polovici menstrualnega ciklusa

- s pravilno tehniko kompresije (z njo dosežemo enakomerno razpeto tkivo dojke, brez kožnih gub in se s tem izognemo nepotrebnim bolečinam)

Projekcije

Ločimo osnovne (standardne) in dodatne projekcije. Med standardne projekcije štejemo MLO in CC projekcijo. Med dodatne pa stransko projekcijo, XCC, roll on, Kleopatra, ter ciljano kompresijo in povečavo.

Običajno uporabljamo obe standardni projekciji. Za razjasnitev nekaterih nejasnosti na standardnih projekcijah pa uporabljamo še dodatne projekcije. "Single view mamogram" (samo MLO projekcijo) zaradi manjše senzitivnosti in specifičnosti ne uporabljamo več.⁷

Preden se osredotočimo na različne projekcije, bi poudarili še nekaj značilnosti tkiva dojke. Poznavanje odnosa med torakalno steno, pektoralno mišico in žleznim tkivom je pomembno za prikaz čim večjega dela dojk in to ob čim manjši bolečini med preiskavo.⁵

1. Optimalen in neboleč prikaz tkiva dojke lahko dosežemo s poznavanjem anatomije oz. odnosov tkiv v dojki:

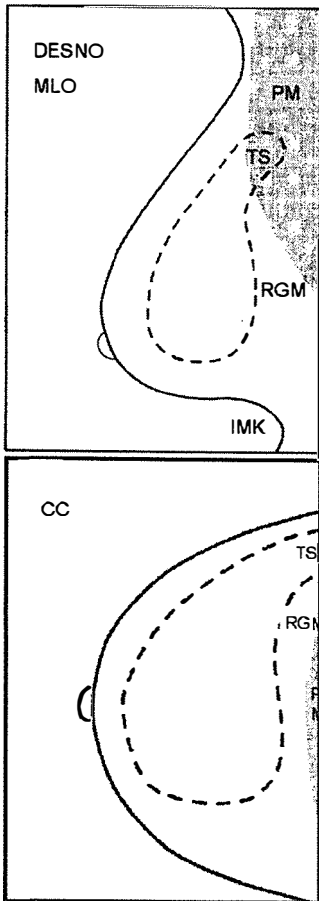
- zgoraj in medialno je dojka pritrjena na prsno steno in slabo premakljiva

- spodnji in lateralni del sta dobro premakljiva, kar lahko izkoristimo za pravilno nastavitev dojke pri slikanju

2. Pri desetini žena leži del žleznega tkiva precej lateralno ob bazi dojke in prehaja okrog lateralnega roba pektoralne mišice proti aksili. Lahko leži celo za pektoralno mišico. Ves ta del imenujemo aksilarni podaljšek ali "tail of Spence". Prikažemo ga le s pravilno MLO projekcijo, kjer se na mamogramu projicira v predel pektoralne mišice (Slika 1). Pri nezadostnem prikazu pektoralne mišice, je slabo prikazan tudi ta del.

3. Pektoralna mišica poteka poševno od ramenskega obroča medialno in navzdol. Pri slikanju dojke v MLO projekciji je smer kom-

presije enaka smeri poteka pektoralne mišice. Pri tem dosežemo boljšo stisljivost ter pomičnost dojke naprej, stran od torakalne stene (optimalen prikaz vsega žleznega tkiva).



Slika 1. Prikaz tkiva dojke na MLO in CC projekciji. TS - tail of Spence (aksilarni podaljšek), PM - pektoralna mišica, RGM - retroglandularna maščoba, IMK - inframamarni kot.

Figure 1. MLO and CC projections of breast tissue.

Standardne projekcije

MLO projekcija

Je pomembnejša od CC projekcije, saj prikaže skoraj celotno tkivo dojke, skupaj z bazo in aksilarnim podaljškom.

Dojka je vrsta kožnega izrastka. Največji del dojke se lahko potegne stran od prsnega koša in stisne, če jo vlečemo vzporedno s potekom mišičnih vlaken. Ker je potek vlaken pektoralne mišice poševen (od zgoraj lateralno nato navzdol in medialno) je v MLO projekciji mobilnost dojke največja. Tako sta omogočena optimalen prikaz vsega tkiva in kompresija.

Orientacija pektoralne mišice je odvisna od habitusa žene.¹ Pri manjših in močnejših ženah pektoralna mišica poteka bolj horizontalno (40°). Pri ženah višje rasti pa poteka bolj vertikalno (60°). Pri MLO projekciji je pomembno prilagajanje kota slikanja kotu, pod katerim poteka pektoralna mišica.

Omenjena dejstva so tudi vzrok, zakaj je pri slikanju v stranski projekciji dojka slabše stisljiva in slabše premakljiva od podlage in prikaz tkiv ne more biti optimalen.²

Uporaba: za prikaz celotnega tkiva dojke, skupaj z bazo in aksilarnim podaljškom

Potek slikanja:⁵ Pred nastavitvijo kasete poševno ob lateralni rob pektoralne mišice z roko potisnemo dojko medialno in naprej kolikor to dopušča naravna premakljivost dojke. S tem zmanjšamo potrebno pot kompresijske plošče do medialnih, na torakalno steno pritrjenih delov dojke, posledica tega pa sta prikaz večje površine medialnega dela dojke in manjše nelagodje ob kompresiji (Slika 2).

- Šele nato primaknemo kaseto, ki z zadnjim robom leži ob lateralnem robu pektoralne mišice, z zgornjim vogalom pa v aksili.

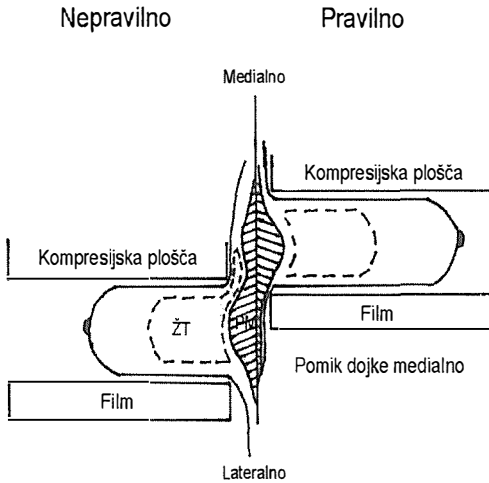
- S kompresijsko ploščo stisnemo dojko

- Kompresija medialnega in zgornjega dela dojke s kompresijsko ploščo povzroča nelagodje in bolečino, saj je dojka v tem delu pritrjena na torakalno steno. Če pred slikanjem potisnemo dojko medialno in naprej, je pot kompresijske plošče krajša in preiskava je manj boleča.

Prednosti in slabosti:

- dobro prikaže tkivo celotne dojke

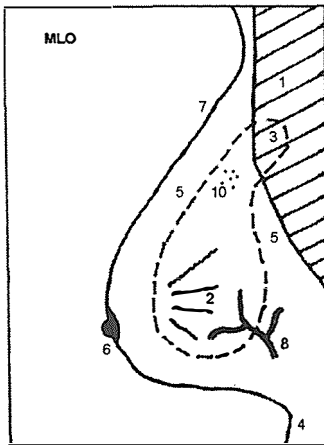
- pri nepravilni MLO projekciji slabše prikazemo **medialne in posteriozne dele** dojke (Slika 2)



Slika 2. Nepravilna in pravilna kompresija v MLO projekciji. PM - pektoralna mišica; ŽT - žlezno tkivo.

Figure 2. Incorrect and correct compression in MLO projection. tissue

Deli dojke, ki jih prikazemo na tehnično dobrem mamogramu v MLO in CC projekciji.

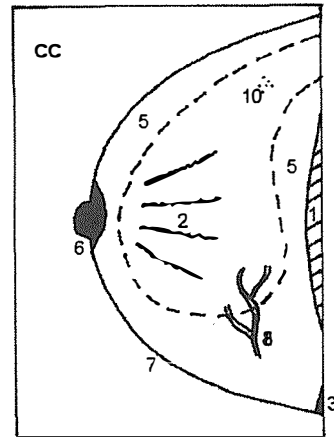


Slika 3. Sestavni deli dojke na tehnično dobrem mamogramu v MLO projekciji.³

Figure 3. Components of the breast on a technically appropriate mammogram in MLO projection.³

1. Pektoralna mišica - PM (pod kotom 20°)
 - do višine mamile
 - konveksne oblike (konkavnost PM je znak nepravilne kompresije in napete mišice)
2. Enakomerno razpeto žlezno tkivo
3. Aksilarni podaljšek žleznega tkiva
 - leži ob pektoralni mišici in za njo v aksili

4. Inframamarni kot (raztegnjen)
5. Retroglandularna in subkutana maščoba
6. Mamila v profilu
7. Koža vidna le z dodatno osvetlitvijo
8. Žilje, vidno tudi skozi najgostejše tkivo
9. Ostri obrisi vseh prikazanih struktur
10. Prikaz mikrokalcinacij velikosti od 0,2 mm
11. Kožne gube ne smejo biti vidne
12. Simetričen prikaz obeh dojk



Slika 4. Sestavni deli dojke na tehnično dobrem mamogramu v CC projekciji.³

Figure 4. Components of the breast on a technically appropriate mammogram in CC projection.³

1. Pektoralna mišica - PM (polkrožna ob bazi)
2. Enakomerno razpeto žlezno tkivo
 - medialni in lateralni del
3. Trikotno zasenčenje v medialnem kotu
 - pripenjališče PM na sternum
5. Retroglandularno in subkutano maščevje
6. Mamila v profilu
7. Koža vidna le z dodatno osvetlitvijo
8. Žilje vidno tudi skozi najgostejše tkivo
9. Ostri obrisi vseh prikazanih struktur
10. Prikaz mikrokalcinacij velikosti od 0,2 mm
11. Kožne gube ne smejo biti vidne
12. Simetričen prikaz obeh dojk

CC Projekcija

Uporaba:

- predvsem za prikaz medialnega dela dojke
- hkrati s MLO projekcijo za natančnejšo opredelitev narave in lege lezije

Potek slikanja²:

- Z roko dvignemo dojko, tako da inframamarni kot leži višje kot normalno (lahko tudi do 6 cm). Šele nato pristavimo kaseto z robom v dvignjeni inframamarni kot .

- Pri dvignjenem inframamarnem kotu zaradi krajše poti kompresijske plošče prek pritrjenega zgornjega dela dojke bolje prikazemo žlezno tkivo v zgornjem in bazalnem delu dojke, manj boleča pa je tudi preiskava (Slika 5).

- Če bi kaseto pustili v višini nedvignjenega inframamarnega kota, bi imela kompresijska plošča daljšo pot prek tistega dela dojke, ki je pritrjen na torakalno steno. To bi povzročilo napetost kože in podkožnega tkiva, s tem pa tudi bolečino. Slabši bi bil prikaz zgornjega in bazalnega dela dojke (Slika 5).

- V CC projekciji lahko prikazemo pektoralno mišico pri več kot 25% žena.

- Mamila leži centralno ali nekoliko bolj medialno.

Prednosti in slabosti:

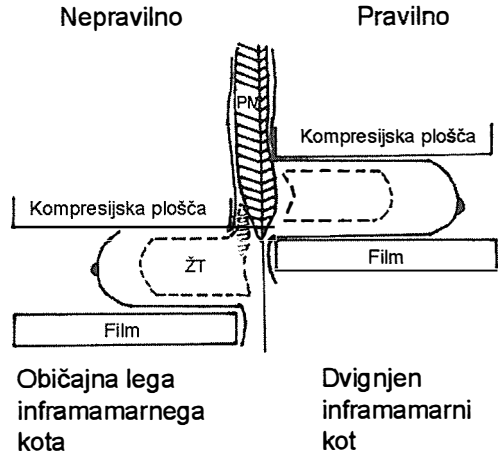
- dober prikaz *medialnega dela dojke*
- slabši prikaz *lateralnega dela oz. aksilarnega podaljška* (Slika 6) in pri nepravilni kompresiji tudi *zgornjega in bazalnega dela dojke* (Slika 5).

Dodatne projekcije*Stranska projekcija*Uporaba:

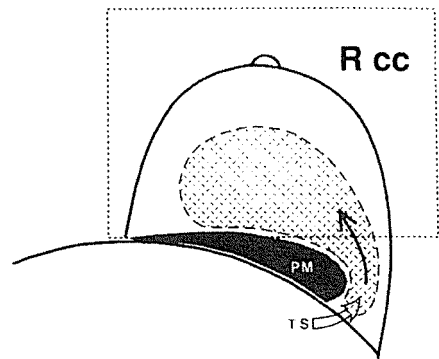
- Kot tretja projekcija, če s standardnima projekcijama na mamogramu ne uspemo dovolj opredeliti vidnih sprememb.

- Za prikaz vseh neopredeljivih mikrokalcinacij. Tako imenovane "tea cup" kalcinacije so vidne le v čisti stranski projekciji, ko pride zaradi težnosti do posedanja kalcijevega mleka v mikrocistah. Že tipičen lunast videz teh kalcinacij je dovolj, da jih opredelimo kot benigne.²

- Pred intervencijskimi posegi (lokalizacija z žico) za ugotavljanje natančne lege patoloških sprememb.



Slika 5. Nepravilna in pravilna kompresija v CC projekciji. (PM - pektoralna mišica; ŽT - žlezno tkivo.)
Figure 5. Incorrect and correct compression in CC projection.



Slika 6. Prikaz žleznega tkiva v CC projekciji. (PM - pektoralna mišica; TS - tail of Spence (aksilarni podaljšek)).
Figure 6. Breast tissue in CC projection

Potek slikanja: Postopek slikanja je enak kot pri MLO projekciji, le da postavimo kaseto navpično.

Na stranski projekciji vidimo vse sestavne dele dojke kot pri MLO projekciji, le pektoralne mišice je manj prikazane, s tem pa tudi bazalnih in aksilarnih delov žleznega tkiva.

Področje v dojki, ki nas zanima, naj pri slikanju v stranski projekciji leži čim bliže filma (zaradi boljše ostrine in manjše povečave). Kadar so spremembe v lateralnem delu dojke, delamo ML stransko projekcijo, pri spremembah medialno pa LM projekcijo.

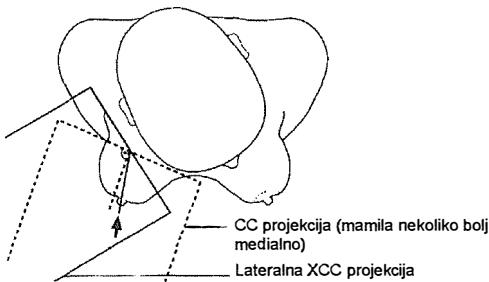
Slabosti:

- slabši prikaz **bazalnih in aksilarnih** (lateralnih) delov tkiva

Lateralna XCC projekcija (pretirana)Uporaba:

- za natančnejšo opredelitev sprememb, vidnih le v MLO projekciji,
- za opredelitev sprememb v aksilarnem delu žleznega tkiva,
- kot dopolnilna projekcija, če standardni ne prikažeta dovolj lateralnega dela dojke.

Potek slikanja: Potek slikanja je enak kot pri CC projekciji, le da je preiskovana žena obrnjena tako, da na kaseto potegnemo in fiksiramo le lateralni del dojke (Slika 7).



Slika 7. Prikaz tkiva dojke v lateralni XCC projekciji v primerjavi s prikazom tkiva v CC projekciji.
Figure 7. Breast tissue in lateral XCC projection, compared to the tissue in CC projection.

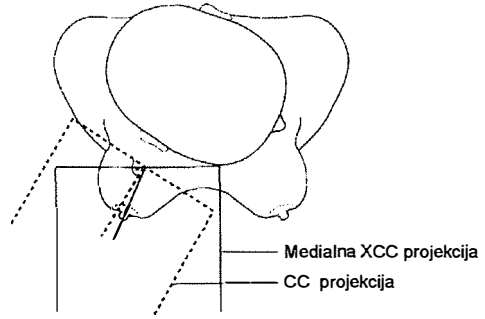
Prednosti in slabosti:

- dober prikaz žleznega tkiva v **lateralnem delu dojke** (vključno z aksilarnim podaljškom),
- slab prikaz **medialnega** dela dojke.

Medialna XCC projekcija (pretirana)Uporaba:

- za opredelitev sprememb, ki ležijo zelo blizu torakalne stene medialno in jih ne uspejo prikazati na CC projekciji

Potek slikanja: Potek slikanja je enak kot pri CC projekciji, le da je žena obrnjena tako, da na kaseto potegnemo in fiksiramo le medialni del dojke (Slika 8).



Slika 8. Prikaz tkiva dojke v medialni XCC projekciji v primerjavi s prikazom tkiva v CC projekciji.
Figure 8. Breast tissue in medial XCC projection, compared to the tissue in CC projection.

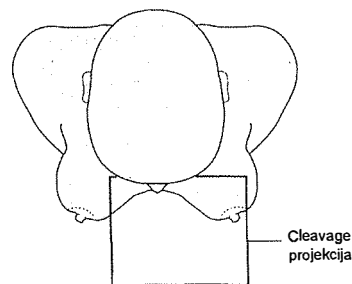
Prednosti in slabosti:

- dober prikaz **medialnih delov dojke**, tudi tik ob torakalni steni,
- slab prikaz **lateralnih delov**.

Cleavage projekcijaUporaba:

- za prikaz obeh medialnih delov obeh dojk hkrati tik ob torakalni steni.

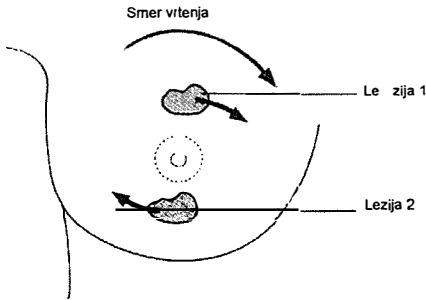
Potek slikanja: Položaj kompresijske plošče in kasete je horizontalen kot pri CC projekciji, le da slikamo oba medialna dela obeh dojk hkrati (Slika 9). Fotocelica pri tej projekciji ni prekrita s tkivom dojke, zato je potrebna ročna nastavitvev ekspozicije.



Slika 9. Prikaz tkiva dojke pri »cleavage« projekciji.
Figure 9. Breast tissue in 'cleavage' projection.

Roll on projekcija (zavrtena)

Potek slikanja: Celotno dojko še pred kompresijo zavrtimo v eno ali drugo smer in slikamo. Če zavrtimo dojko v CC projekciji proti desni, se bodo lezije v zgornjih kvadrantih prav tako premaknile v desno, lezije v spodnjih kvadrantih pa v nasprotno smer (Slika 10).



Slika 10. Princip »roll-on« projekcije (v CC projekciji).
Figure 10. Principle of the rolled view shown with a craniocaudal view.

Uporaba:

- za natančnejšo opredelitev lege lezije, vidne le na eni projekciji,
- za razjasnitev zgostitve, vidne le v eni projekciji (pri superpoziciji se tkivo ob zavrtanju dojke raztegne),
- v primeru večjih formacij, kjer določamo lego vsake posamezne formacije.

Ciljana kompresija

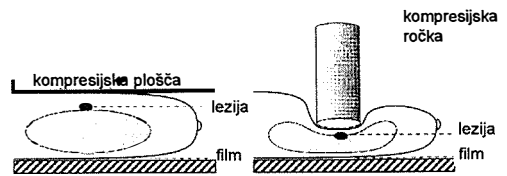
Uporaba:

- za razjasnitev zgostitev v dojki (superpozicija ali solidna masa),
- za boljšo opredelitev robov tumorja,
- skupaj s povečavo za natančnejši prikaz strukture mikrokalcinacij,
- lezije v bližini torakalne stene so lažje dostopne z manjšo kompresijsko ploščo (ročko),
- za boljšo preglednost retromamilarnega predela, ki je pri normalni kompresiji slabše stisnjen.

Potek slikanja: Pri kompresiji uporabljamo manjšo kompresijsko ploščo (ročko), s ka-

tero stisnemo in nato slikamo le določen del dojke. Snop rentgenskih žarkov je pri tem omejen le na predel ročke. Zaradi manjše površine kompresije je mogoče uporabljati večjo silo, kot je to mogoče pri kompresiji celotne dojke. Z dobro ciljano kompresijo dosežemo:

- manjšo razdaljo med objektom in filmom, to pa zboljša ostrino,
- manjša debelina dojke zmanjša količino sekundarnega sevanja in izboljša kontrast,
- parenhim se razpre,
- za slikanje je potrebna manjša doza sevanja.



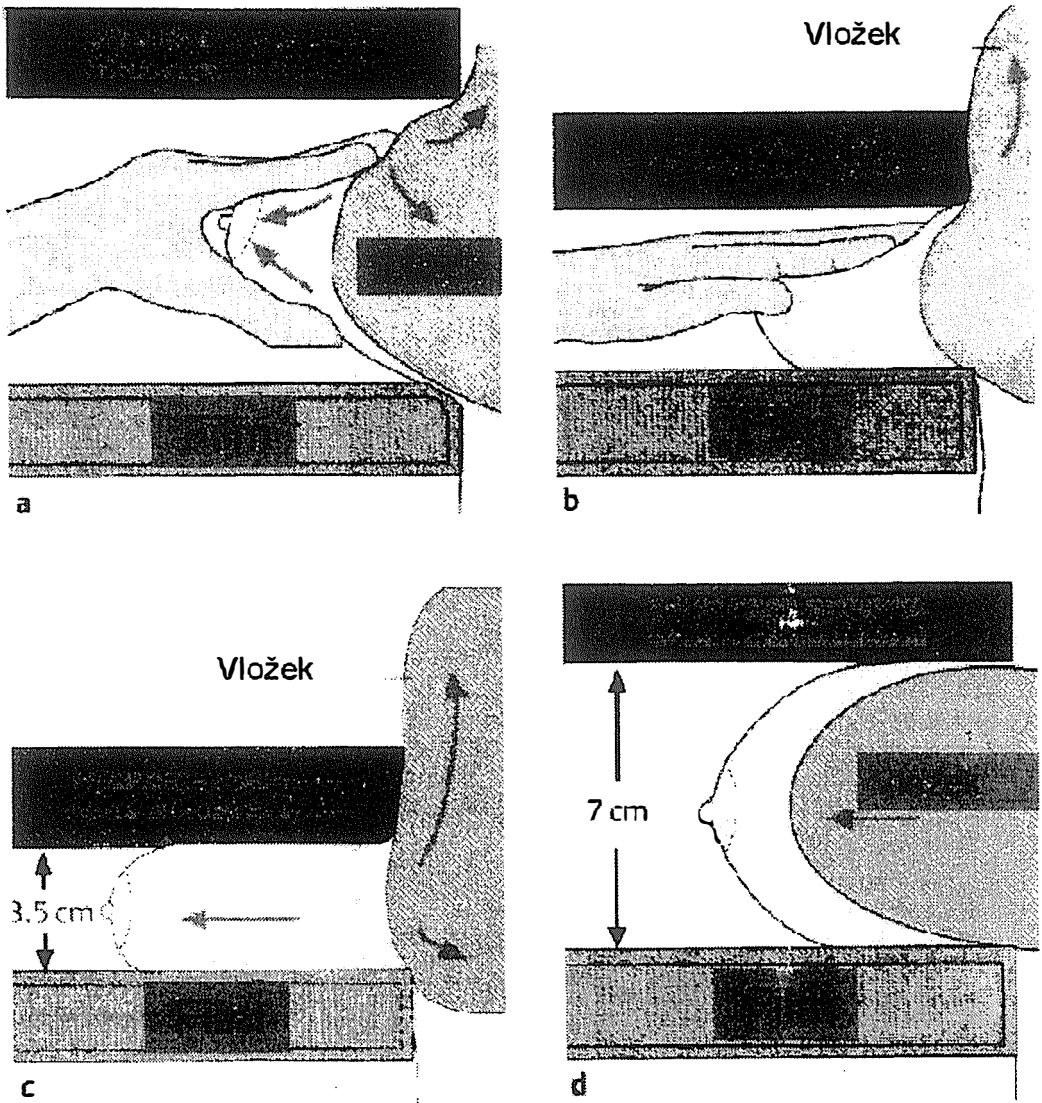
Slika 11. Ciljana slikanje s kompresijo (v CC projekciji).
Figure 11. Spot compression (in the craniocaudal view).

Povečava

Uporaba:

- za natančno oceno obrisov tumorja (gladki, lobulirani, spikulirani),
- boljši prikaz mikrokalcinacij,
- za analizo razporeditve kalcinacij,
- prikaz kalcinacij, ki pri standardnih projekcijah niso bile vidne,
- za izključitev oz. potrditev multifokalnosti oz. določitev obsega karcinoma z mikrokalcinacijami,
- skupaj s kompresijo za razlikovanje superpozicije tkiv od prave tumorske mase.

Potek slikanja: Med kaseto in dojko položimo »distančnik«, ki poveča razdaljo med dojko in filmom in s tem poveča slikani del dojke na mamogramu. Večja je razdalja, večja je povečava (največ 2 x). Lahko povečamo celo dojko ali le njen del. S povečanjem razdalje med objektom in filmom se zmanjša ostrina, zato je kot protiutež nujno potreben čim

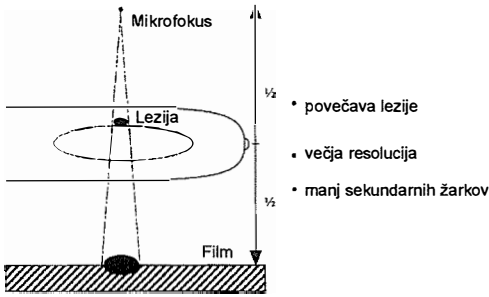


Slika 13. Mamografija pri ženah s kirurško vstavljenim vložkom (modificirana metoda po Eklundu).
 Figure 13. Eklund's method of imaging a breast with an implant following augmentation mammoplasty.

manjši fokus (0,1 mm ali manjši). Ponavadi je potrebno dodati še 1-2 kV. Lahko uporabljamo hitrejše kombinacije film folija. Doza pri povečavi je nekoliko večja. Rešetke pri povečavi ne uporabljamo.

Slikanje dojk z vložkom

Po kirurški rekonstrukciji s subkutano mastektomijo in vstavitvi vložka je v dojkah prisotno le malo normalnega tkiva, ki je razporejeno okrog vložka.²



Slika 12. Ciljano slikanje s povečavo.
Figure 12. Magnification mammography.

Po lepnotnih korekcijah z vstavitvijo vložka, pa je prisotno v glavnem vso žlezno tkivo, ki je prav tako razporejeno okrog vložka.

Ali je mamografija po takih posegih sploh mogoča in kako uspešna je, je v glavnem odvisno od vrste kirurškega posega, ter vrste in lege vložka.

Pri obeh omenjenih kirurških korekcijah (subkutani mastektomiji in lepnotni korekciji) mamografijo uporabljamo le kot diagnostično metodo in ne kot metodo za presejanje (screening). Po lepnotnih korekcijah, kjer je prisotna normalna količina žleznega tkiva, razporejenega okrog silikonskega vložka, se po navadi uporabljajo 4 projekcije (2 standardni: MLO in CC, ter 2 modificirani). Neizogibno težavo pri običajnih standardnih projekcijah predstavlja vložek, ki je slabo stisljiv. Slaba stisljivost preprečuje tudi kompresijo okoliških delov normalne dojke, ki so zato slabše prikazani. Ker je fotocelica prekrita z vložkom, je potrebna ročna nastavitvev ekspozicije, saj bi bila v nasprotnem primeru le-ta prevelika.

Pri modificiranih projekcijah pa uporabljamo tehniko, ki jo je uvedel Eklund. Silikonski vložek potisnemo nazaj kolikor je to mogoče, mehke dele dojke pa naprej. S kompresijsko ploščo nežno zdrsamo ob sprednjem robu vložka, ga še dodatno potisnemo nazaj ter normalno stisnemo mehke dele dojke pred vložkom (Slika 13). Modificirani projekciji

lahko uporabljamo pri približno 80 % preiskovanih žena, pri 20 % pa postopek zaradi fibroznih zarastlin in bolečin, ni mogoč.

Opisanega postopka ne moremo uporabljati pri kirurških rekonstrukcijah po subkutani mastektomiji, saj je premalo normalnih struktur dojke. Z mamografijo lahko prikazemo le tiste dele dojke, na katere padajo rentgenski žarki pravokotno in niso zakriti z vložkom.

Literatura

1. Cardenosa G. *Breast imaging companion*. Philadelphia - New York: Lippincott - Raven; 1997.
2. Heywang SH, Scheer I, Dershaw DD. *Diagnostic breast imaging*. Stuttgart - New York: Thieme; 1997.
3. Carmicheal JHE, Maccia C, Moores BM, et al. (Study group on quality criteria development of the European commission): European guidelines on quality criteria for diagnostic radiographic images. Luxemburg: Office for official publications of the European communities, 1996.p.22-5.
4. Eklund GW, Cardenosa G. The art of mammographic positioning. *Radiol Clin N Am* 1992; **30**: 21-53.
5. Friedrich M, Sickles EA. *Radiological diagnosis of breast diseases*. Berlin - Heidelberg - New York: Springer Verlag; 1997.
6. Tabar L. *Diagnosis and in-depth differential diagnosis of breast cancer*. (ESDIR - Breast imaging and interventional procedures, Turku, Finland 1996).
7. Thurffjell E, Taube A, Tabar L. One-versus two view mammograph screening. *Acta Radiologica* 1994; **35**: xx-yy.