

## Kakovost mamografskih slik in doze pri mamografiji v Sloveniji Image quality and breast doses by mammography in Slovenia

Urban Zdešar

Zavod za varstvo pri delu, Ljubljana, Slovenija

**Povzetek:** Prvi pogoj za učinkovito zgodnje odkrivanje raka dojke so kakovostni mamogrami. Načela varstva pred sevanjem pa zahtevajo še, da so ti narejeni ob čim nižji dozni obremenitvi za slikano žensko. Le če dosežemo oboje, lahko govorimo o kakovostni mamografiji. Pri nadzoru mamografskih rentgenskih naprav v Sloveniji določimo povprečno prejeta dozo na dojko, s pomočjo mamografskega fantoma pa poskušamo oceniti kakovost mamogramov. Rezultati nadzora v obdobju med letoma 1996 in 1999 kažejo, da je stanje tehnične kakovosti mamografij v Sloveniji primerljivo s stanjem v razvitem svetu. Še vedno pa so nekatere težave, kot so podedkponirani mamogrami, razmeroma pogoste. Vsaj nekatere med njimi bi odpravili programi preverjanja kakovosti, a jih zaenkrat nima še nobena od mamografskih diagnostik v Sloveniji.

**Ključne besede:** dojka, novotvorbe; mamografija; radiologija, doziranje

**Abstract:** Image quality is a cornerstone of effective early breast cancer detection. Besides optimization as a radiation protection principle requires that the dose to the patient is as low as compatible with required image quality. Annual inspections of mammography installations in Slovenia include average glandular dose determination and the estimation of image quality using mammographic phantom. The results of the inspections in the period from year 1996 to 1999 showed that the technical quality of mammographic installations in Slovenia is comparable to the developed countries. Still there are some problems, underexposed images being the most common one. Quality control programs would solve at least some of the problems, but not even one mammographic installation has one at the moment.

**Key words:** breast neoplasms; mammography; radiation dosage

### Uvod

Rak dojke je v razvitem zahodnem svetu najpogostejši rak pri ženskah in med vsemi rakastimi obolenji povzroči največ smrti. Poleg tega njegova pojavnost še vedno narašča. Vendar pa je rak dojke danes že ozdravljiva bole-

zen, predvsem če jo odkrijemo dovolj zgodaj, ko še nima zasevkov.

Rentgensko slikanje dojk - mamografija je trenutno ena izmed boljših, če ne kar najboljša metoda zgodnjega odkrivanja raka dojke. Z dobro organiziranim programom preventivnih mamografskih pregledov so v nekaterih mamografskih centrih središčih tudi do 40 % znižanje števila smrti zaradi raka dojke.<sup>1</sup> Kakovostna mamografija omogoča odkritje boleznih že ob najmanjših znakih. Vendar je

Naslov avtorja: Urban Zdešar, univ.dipl.inž.fiz., Zavod za varstvo pri delu, Bohoričeva 2, 1000 Ljubljana, Slovenija. Tel: 13 20 253 ; Fax: 312 562 ; E-mail: urban.zdesar@zvd.si

pri tem tkivo dojke izpostavljeno ionizirajočemu sevanju, to pa je hkrati eden izmed dejavnikov, ki lahko sproži novo rakavo rast. Za začetek karcinogeneze zadošča že ena okvarjena celica, ki uide mehanizmom, s katerimi organizem nadzoruje delovanje svojih celic. Takšno spremembo v celici pa lahko povzroči že zelo majhna doza ionizirajočega sevanja. Vsaj teoretično tako ni varne doze oziroma praga, pod katerim bi lahko radiogeneza raka popolnoma izključili. Osnovno načelo varstva pred ionizirajočim sevanjem zato zahteva, da je korist zaradi uporabe sevanja večja od škode, ki jo s sevanjem povzročimo. Le v tem primeru je uporaba sevanja upravičena.

Kadar zaradi utemeljenega suma, da gre za raka, slikamo dojke, je korist za pacientko celo v primeru negativnega izvida večja od škode zaradi sevanja.<sup>2</sup> Pri preventivnem odkrivanju te bolezni, s katerim poskušamo odkriti še netipljive oblike raka, pa je neogibno mamografiranje večje skupine žensk, ki nimajo simptomov bolezni. Neposredno korist od tega imajo samo tiste ženske, pri katerih raka tudi odkrijemo, vse druge pa zaradi prejete doze sevanja tvegajo nastanek radiogenega raka. Temu tveganju se zaradi narave karcinogeneze ni mogoče izogniti, lahko ga le zmanjšamo na raven, ki je ob zahtevani kakovosti slik in tehnologiji, ki je trenutno na voljo, neogibna. Optimizacija, kot drugo načelo varstva pred sevanji, pomeni ravno to.

Varstvo pred sevanjem pri medicinski obsevanosti ne temelji na omejevanju doz kot na primer pri poklicni obsevanosti. To pomeni, da doze ionizirajočega sevanja, ki jih pri preiskavah prejmejo pacienti, niso zakonsko omejene. Namesto tega je mednarodna komisija za radiološko zaščito (ICRP, International Commission on Radiological Protection) predlagala uvajanje doznih ograd.<sup>3</sup> Gre za vrednosti, nad katerimi je potrebno ukrepanje - ugotoviti moramo vzrok, zaradi katerega so vrednosti visoke, in ga odpraviti. Skupna evropska zakonodaja, ki stopa v veljavo v letu 2000, imenuje dozne ograde pri medicinski

obsevanosti imenuje referenčni nivoji in zahteva njihovo uvedbo za vse standardne postopke, pri katerih se uporablja ionizirajoče sevanje.<sup>4</sup> Referenčni nivoji hkrati tudi kažejo kakšno je stanje varstva pred sevanjem pri posamezni preiskavi v posamezni državi. Zato predlagajo, da si vsaka država na podlagi poznavanja stanja postavi svoje referenčne vrednosti. Kot referenčno vrednost navadno vzamemo tretji kvartil dozne porazdelitve. Če je namreč tri četrtine oddelkov, kjer opravljajo izbrano preiskavo, sposobno le-to zadovoljivo opraviti z dozo pod to vrednostjo, potem ni razloga, da ne bi mogla tega doseči tudi ostala četrtina.

Podobno razmišljanje lahko uporabimo tudi pri kakovosti slik, če le uspemo kakovost kvantificirati. Z uporabo standardnega mamografskega fantoma je to (vsaj deloma) mogoče.

### Tveganje zaradi mamografije

Tveganje za nastanek radiogenega raka v nekem tkivu je povezano z dozo sevanja, ki jo tkivo prejme. Rak dojke se skoraj vedno začne v žlezju dojke (v lobusu ali v njegovem izvodilu), zato je za oceno tveganja pomembna doza, ki jo prejme to tkivo. Pri moderni mamografiji je tveganje zaradi prejete doze sevanja zelo majhno. Vendar načelo optimizacije zaščite kljub temu zahteva, naj bo obremenjenost s sevanjem le tolikšna, kot je to najmanj potrebno za kakovostno sliko.

Z rentgenskim slikanjem dojk ženske tvegajo nastanek radiogenega raka v žleznem tkivu tega organa. Tveganje je odvisno od vrste dejavnikov, predvsem pa od doze in starosti oziroma hormonskega stanja ženske ob obsevanju.<sup>5</sup>

Latentna doba za nastanek radiogenega raka dojke po podatkih iz BEIR V znaša okrog 10 let.<sup>5</sup> Povečanje pojavljanja je največje med 15. in 20. letom po obsevanju, umrljivost pa še kakšnih 5 let pozneje. Vse študije kažejo, da povečano tveganje, čeprav majhno, ostaja tudi

50 let po obsevanju, to pa je tudi najdaljša doba spremljanja kakšne obsevane populacije.

Podobno kot velja za večino malignih tumorjev, ki so posledica obsevanja z ionizirajočim sevanjem, se tveganje za pojav radiogenega raka dojk s starostjo ob obsevanju zmanjšuje. Pri raku dojke je to celo najbolj očitno, saj so manjšo pojavnost pri starejših ženskah opazili skoraj pri vseh opazovanih populacijah.<sup>6</sup> Tveganje je največje, če so ženske obsevane pred 20. letom oziroma med puberteto, pozneje pa strmo pada. Tako ocenjujejo, da je tveganje pri ženskah, obsevanih v starosti od 20 do 40 let, kar 4-krat manjše kot pri tistih, obsevanih do 20. leta. Pri ženskah, ki so ob obsevanju starejše od 40 let, pa se tveganje zmanjša pod polovico tveganja zaradi obsevanja pri starosti od 20 do 40 let.<sup>5</sup> Relativno tveganje, ocenjeno na podlagi BEIR V, znaša za ženske, starejše od 40 let, pri enkratnem obsevanju s povprečno žlezno dozo 1 mSv približno 0,2 %.

Pri moderni mamografiji uporabljamo za slikanje sevanje z razmeroma nizkimi energijami, kar omogoča dovolj velik radiografski kontrast. Ker nas zanima samo doza na občutljivejše žlezno tkivo, je pomembno, koliko žleznega tkiva vsebuje dojka in kako je leto v dojki razporejeno. Oboje je pri različnih ženskah zelo različno. Hkrati se sestava dojke zelo spreminja s starostjo ženske, saj žlezno tkivo postopoma nadomešča maščevje. Nena zadnje se dojke precej ločijo tudi po velikosti. Natančne sestave dojke za vsak posamezni primer ne poznamo, zato je prejeta doza pravzaprav nemogoče natančno določiti. Pri ocenjenih doz pri mamografiji si zato pomagamo z bolj ali manj standardnimi modeli.

Model, ki se najpogosteje uporablja, je dojka, ki ima ob kompresiji debelino 4,5 cm in je sestavljena iz polovice maščobnega in polovice žleznega tkiva. Pri določanju povprečne žlezne doze v Sloveniji uporabljamo nekoliko drugačen model, in sicer 5 cm debelo dojko, ki je sestavljena iz 30 % žlezja in 70 % maščobnega tkiva. Raziskave namreč kažejo,

da je pri ženskah, starejših od 40 let, ki jih običajno mamografiramo, povprečno razmerje maščobnega in žleznega tkiva v dojkah bližje temu razmerju.<sup>7,8</sup> Debelina 5 cm je izbrana zaradi dimenzij fantoma, ki ga uporabljamo za simulacijo preiskave.

### Kakovost mamografskih slik

Mamografska slika je kakovostna, če lahko zdravnik s pomočjo informacij, ki jih daje slika, z dobršno mero zanesljivosti ugotovi prisotnost ali odsotnost bolezenskih sprememb v preiskovani dojki. Posledice slabih mamogramov so lahko zelo resne. Slike, na katerih ni videti bolezenskih sprememb v dojki, čeprav te obstajajo, onemogočajo dovolj zgodnje odkritje bolezni in tako precej zmanjšajo možnost uspešnega zdravljenja. Nejasni mamogrami in takšni, na katerih so vidni različni objekti, ki jih v dojki v resnici ni, pa lahko vodijo v drage in za žensko neprijetne dodatne preiskave. Slaba kakovost slik pomeni tudi več ponovljenih slikanj, s tem pa nepotrebno in neupravičeno obsevanje pacientk in osebja.

Kar samo se zastavlja vprašanje, kako vemo, kdaj so mamografske slike kakovostne. Komisija Evropske skupnosti je v letih med 1984 in 1996 izdelala kriterije kakovosti za najpogostejše rentgenske preiskave vključno z mamografijo.<sup>9</sup> Z uporabo teh kriterijev lahko ocenimo tehnično kakovost posameznega mamograma. Vendar so nekateri kriteriji povezani z različnimi strukturami, ki se v dojki (in tako na mamogramu) lahko pojavijo, ni pa nujno.

#### *Ocena kakovosti slik s pomočjo preskusnih fantomov*

Mamografija je preiskava, pri kateri poznamo možne znake bolezni, na vemo pa, ali so ti v preiskovani dojki res navzoči. Pri ocenjevanju kakovosti diagnostičnega sistema je zato bistveno oceniti zmožnost sistema, da prikaže morebitne patološke tvorbe, če so v dojki. V

ta namen uporabljamo antropomorfne fantome. Gre za objekte, ki simulirajo dojko in vključujejo možno patologijo. Idealen fantom naj bi se realni dojki čim bolj približal tako s svojo sestavo kot z objekti, ki jih vsebuje. Omogočal naj bi oceno kakovosti slik, poleg tega pa tudi ekspozicijo, potrebno za kakovostno sliko, in s tem dozo na tkivo dojke.

V Sloveniji za simulacijo mamografskih preiskav uporabljamo antropomorfn fantom CIRS 70/30 (Computerized Imaging Reference Systems Inc., Norfolk, Virginia). Gre za realistično oblikovan fantom približno polkrožne oblike s premerom 18 cm, ki simulira stisnjeno 5 cm debelo dojko. Zunanja 0,5 cm debela plast simulira kožo dojke, osrednji del pa je iz snovi, ki je po sestavi podobna dojki s 70% maščobnega tkiva in 30% žlezja. Shemo fantoma, ki ga za simulacijo mamografskih preiskav in oceno kakovosti mamografskih slik uporabljamo v Sloveniji, prikazuje Slika 1.

Slikanje fantoma (namestitvev fantoma in izbira parametrov slikanja) je zaradi njegove oblike in sestave povsem enako kliničnim slikanjem dojk. Če ima rentgenski aparat

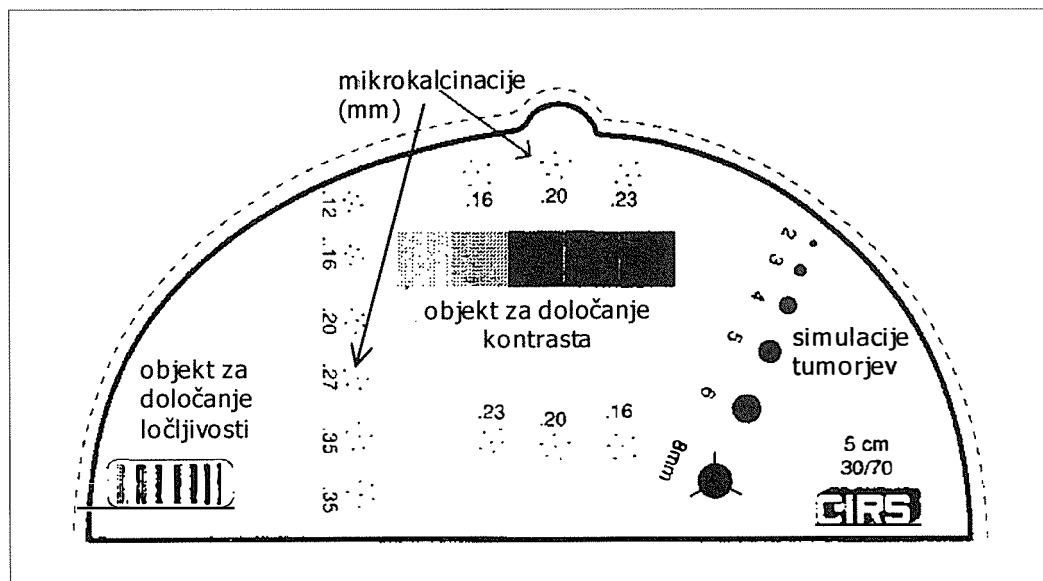
možnost samodejne izbire tehnike slikanja (izbira anodne napetosti, filtra in ekspozicije), lahko uporabimo tudi to. Pri analiziranju slike fantoma določimo srednjo počrtnitev slike in kontrast, določimo mejno ločljivost, poiščemo najmanjše še vidne skupine mikrokalcinacij in najmanjšo opazno simulacijo tumorja.

### Rezultati nadzora mamografskih rentgenskih naprav v obdobju od 1996 - 1999

Rezultati, navedeni v nadaljevanju, so bili zbrani med rednimi letnimi pregledi mamografskih rentgenskih aparatov od konca leta 1996 do začetka leta 1999. Skupno je zbranih okrog 200 radiogramov mamografskega fantoma, narejenih na 28 mamografskih rentgenskih aparatih, za 159 slik pa je bila tudi izračunana povprečna žlezna doza.

#### Povprečna žlezna doza

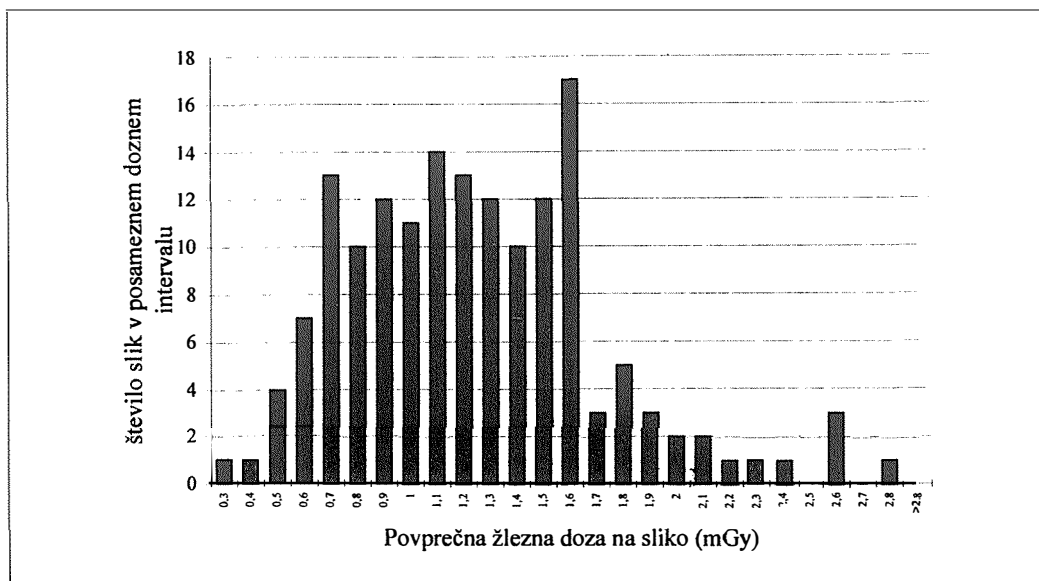
Povprečne žlezne doze na različnih mamografskih oddelkih po Sloveniji se med seboj precej



Slika 1. Shema mamografskega fantoma CIRS 30/70, ki ga za oceno kakovosti mamogramov uporabljamo v Sloveniji.  
Figure 1. Scheme of the mammographic phantom CIRS 30/70 used for image quality estimation in Slovenia.

razlikujejo. Tako je najnižja izmerjena povprečna žlezna doza znašala 0,30 mGy in najvišja 2,72 mGy. Porazdelitev števila slik v posameznih doznih intervalih prikazuje Slika 2.

Na podlagi rezultatov iz obdobja 1996 - 1999 (kumulativna frekvenčna porazdelitev povprečne počrtnitve slik je na Sliki 3) lahko ugotovimo, da je bilo precej slik po omenje-



Slika 2. Porazdelitev povprečnih žleznih doz na sliko (mamografskega fantoma). Skupno je v porazdelitvi 159 meritev. Tretji kvartil porazdelitve znaša 1,48 mGy.

Figure 2. Mean glandular dose distribution derived from 159 measurements. Third quartile is 1,48 mGy.

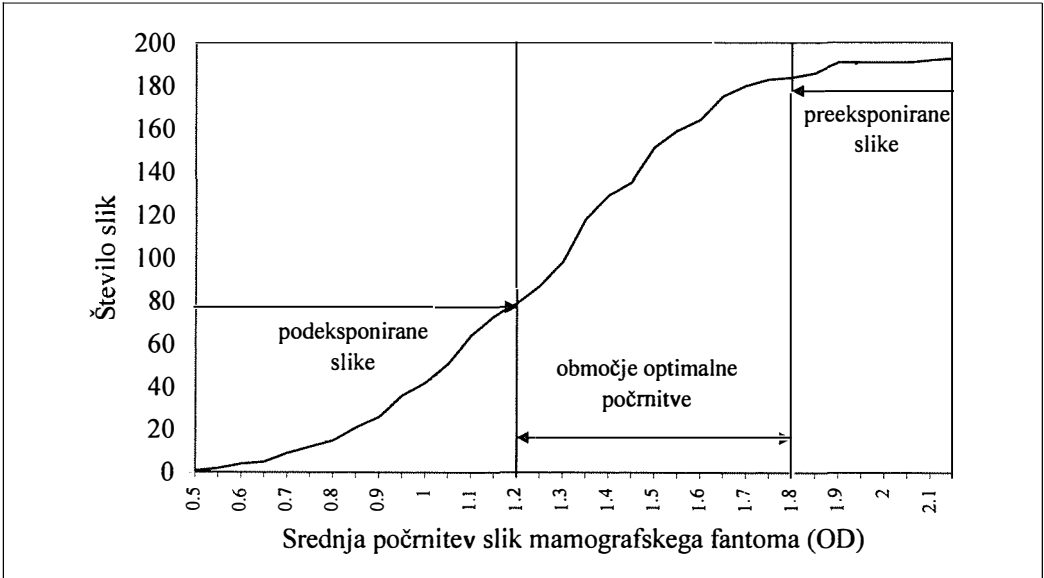
### Kakovost slik

#### Srednja počrtnitev slik mamografskega fantoma.

Srednja počrtnitev slike fantoma ni neposredno merilo kakovosti, vendar je močno povezana s kontrastom na slikah in tako posredno tudi z vsemi drugimi kazalci kakovosti. Zaradi značilnosti filmov oziroma počrtnitvenih krivulj je ustrezna počrtnitev (in s tem primerena ekspozicija) pogoj za doseganje čim večje kontrastnosti na sliki. Poleg tega je srednja počrtnjenost slik neodvisna od slikanega objekta in jo je zato mogoče uporabiti kot standard. Za merjenje zadoščajo slike že zelo preprostih objektov, kot je na primer nekaj cm debela plošča iz pleksi stekla. Mednarodno sprejeti standardi kot optimalno srednjo počrtnitev mamografskih slik navajajo vrednost med 1,2 OD in 1,8 OD.<sup>9</sup>

nih kriterijih podeksponiranih. Povprečna počrtnitev slik je bila pod 1,2 OD (kar na 73 od 193 slik), takšnih z vrednostmi nad 1,8 OD pa je le 9. V priporočenem intervalu je bila dobra polovica vseh analiziranih slik (111 od 193).

**Kontrast.** Optimalna počrtnitev mamografskih slik omogoča zadostno kontrastnost, kar omogoča, da bomo odkrili kar najmanjše začetne spremembe. Kot merilo za kontrast na slikah mamografskega fantoma uporabimo razliko med najtemnejšim in najsvetlejšim delom slike (najtemnejši del je pod območjem fantoma, kjer je simulirano čisto maščobno tkivo, najsvetlejši pa je pod območjem, kjer je simulirano čisto žlezno tkivo). Odvisnost kontrasta na slikah od srednje počrtnitve je mogoče videti iz rezultatov analize slik (Slika 4), in to kljub različnim filmom, pogojem slikanja in razvijanja filmov.



**Slika 3.** Kumulativna frekvenčna porazdelitev srednje počrntve slik mamografskega fantoma. Porazdelitev je po priporočilih EU [9] razdeljena na tri dele: v območju pod 1,2 OD so slike podeksponirane, med 1,2 OD in 1,8 OD so slike optimalno počrtnjene in nad 1,8 OD so preeksponirane.

*Figure 3.* Cumulative frequency distribution of mean optical density of mammographic phantom images. Distribution is divided into three parts according to EU recommendations: images with mean optical density under 1,2 OD are underexposed, in the range between 1,2 OD and 1,8 OD optimally exposed and above 1,8 OD overexposed.

Podeksponirane slike (slike s prenizko srednjo počrntvijo) imajo nižji kontrast od slik, ki so primerno počrtnjene. Enako velja tudi za preeksponirane slike (slike s previsoko srednjo počrntvijo), vendar je bilo teh malo, zato tega na Sliki 4 ni jasno videti.

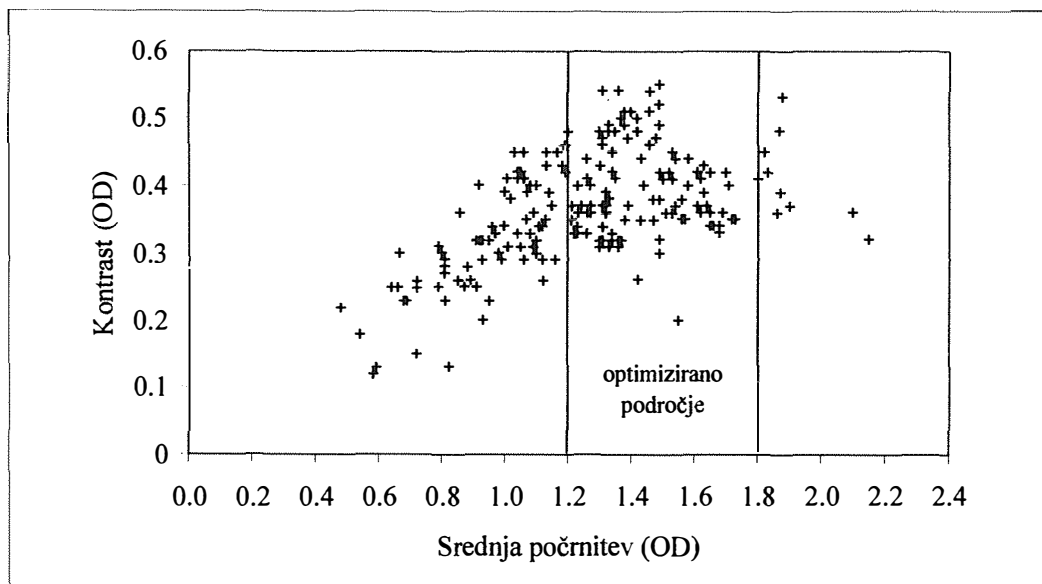
Podeksponirane slike so bile zlasti pogoste v prvem letu (do začetka 1998), pozneje pa se je srednja počrntev slik v povprečju nekoliko dvignila. Tako se vrednost srednje počrntve slike pri 10 mamografskih rentgenskih aparatih, pregledanih v letu 1999, giblje med 1,15 OD in 1,56 OD.

**Ločljivost.** Ločljivost, merjena s številom parov še ločljivih visokokontrastnih lamel na slikah, se je gibala od najmanj 8 parov/mm, do največ 16 parov/mm. Glede na to, da velika večina mamografskih rentgenskih aparatov uporablja gorišča enake velikosti (0,3 mm), je ločljivost povezana predvsem z detektorjem, torej s filmom in z ojačevalno folijo.

**Mikrokalcinacije.** Vidnost drobnih visoko-

kontrastnih objektov na slikah je povezana z ločljivostjo diagnostičnega sistema, deloma z radiografskim šumom in manj s kontrastom. Na slikah mamografskega fantoma so takšni objekti mikrokalcinacije. Število vidnih skupin mikrokalcinacij na slikah mamografskega fantoma je bilo najmanj 6,5 in največ 11, pri čemer je bilo mogoče vsaj 10 skupin mikrokalcinacij videti na 171 slikah od 193 slik. Če je mogoče na sliki fantoma videti 10 skupin mikrokalcinacij to pomeni, da je diagnostični sistem zmožen prikazati visokokontrastne objekte večje od 0,2 mm (glej shemo fantoma na Sliki 1).

**Simulacije tumorjev.** Razločljivost nizkokontrastnih diskov v fantomu, ki simulirajo tumorje, je odvisna od kontrasta na slikah in radiografskega šuma. Število razločljivih diskov je subjektivno ocenjeno. Le na nekaj slikah je bila najmanjša vidna simulacija velika v premeru le 2 mm, na večini slik je bilo mogoče videti šele takšne s premerom 4 mm in v naj-



**Slika 4.** Odvisnost izmerjenega kontrasta na slikah mamografskega fantoma od srednje počrnitev teh slik. Zlasti pri podeksponiranih slikah (počrnitev pod 1,2 OD) je opaziti manjši kontrast kot v srednjem območju. Preeksponiranih slik je malo, zato padanje kontrasta v tem območju na sliki ni jasno vidno.

*Figure 4.* Measured contrast dependance on mean optical density of phantom images. Images with mean optical density below 1,2 OD have lower contrast than images within the middle optimised part. Lower contrast associated with overexposed images is not clearly seen due to the low number of such images.

slabšem primeru je bilo mogoče opaziti šele disk s premerom 6 mm.

### Povzetek

Rezultate nadzora mamografskih rentgenskih aparatov v Sloveniji lahko primerjamo s kriteriji, ki so jih mamografiji postavili drugod po svetu. Najdlje so pri tem prišli v ZDA, kjer so v letošnjem letu zakonsko predpisali zahteve, ki jih morajo izpolnjevati mamografske diagnostike.<sup>10</sup> Dokument je dostopen tudi na elektronskem naslovu: <http://www.fda.gov/cdrh/dmgrp/final-comp.pdf>. Neposredna uporaba teh zahtev pri nas ni mogoča, saj so njihovi kriteriji vezani na nekoliko drugačen mamografski fantom (Mammography accreditation phantom). Vendar pa lahko nekatere ameriške zahteve vseeno v grobem primerjamo z rezultati pri nas, saj razlike v uporabljenih fantomih niso pre-

velike. Omenjeni predpis tako zahteva, da je povprečna žlezna doza ob uporabi njihovega fantoma manjša od 3 mGy, srednja počrnitev slik večja od 1,2 OD (zgornje meje ne postavljajo) in mejna ločljivost vsaj 11 lp/mm. Zelo podobne so tudi zahteve v Evropi.<sup>11</sup> Če kot kriterije kakovosti uporabimo vrednosti tretjih kvartilov porazdelitev parametrov, ki smo jih dobili pri nadzoru mamografskih rentgenskih naprav v Sloveniji, pa dobimo:

- povprečna žlezna doza naj bo manjša od 1,5 mGy
- kontrast na sliki fantoma naj bo večji od 0,32 OD
- mejna ločljivost naj bo vsaj 12 lp/mm
- vidnih naj bo vsaj 10 skupin mikrokalciacij in
- na sliki fantoma naj bodo jasno razločljive simulacije vseh tumorjev, večjih od 4 mm.

Glede na razmeroma dobro ujemanje naših zahtev z zahtevami drugod po svetu lahko ocenimo, da je stanje tehnične kakovosti

sti mamografij v Sloveniji primerljivo s stanjem v razvitem svetu. Tehnična kakovost posameznega mamografskega diagnostičnega sistema v tem primeru pomeni, da je mogoče z njim opraviti kakovostno mamografijo.

Razmeroma dobre rezultate lahko pripišemo naslednjim dejstvom. Mamografija se je v Sloveniji močno razširila šele v zadnjih letih. Do začetka leta 1996 je bilo v Sloveniji nameščenih 11 mamografskih rentgenskih aparatov, v letu 1996 je bilo nameščenih 5 novih aparatov, v letu 1997 kar 11 in v letu 1998 še 5. Med tem so nekatere starejše aparate prenehali uporabljati, tako da jih zdaj v Sloveniji deluje 27, najstarejši med njimi pa je bil vgrajen leta 1991. Mamografski rentgenski aparati so v povprečju stari le nekaj let, zato so tehnološko sodobni, večinoma pa je dobro tudi njihovo tehnično stanje. Z novimi aparati so začeli uporabljati tudi nove radiografske kasete in filme. Opazimo tudi naraščanje osveščenosti o zahtevnosti mamografije in o zahtevah po visoki kakovosti preiskav tako pri zdravnikih, ki mamografske slike analizirajo, kot tudi pri radioloških inženirjih, ki slikanja opravljajo. Poleg tega je nad uporabo ionizirajočega sevanja v Sloveniji vzpostavljen dober sistem nadzora. Zakonodaja zahteva vsakoletne preglede vseh virov ionizirajočega sevanja, kamor sodijo tudi rentgenske naprave.

Vendar s stanjem vseeno ne moremo biti popolnoma zadovoljni. Še vedno pogosta pomanjkljivost so podeksponirani mamogrami. Delno je to povezano z dejstvom, da razmere, pri katerih zdravniki analizirajo slike, največkrat niso optimalni. Negatoskopi za odčitavanje mamografskih slik morajo biti svetlejši, nujno morajo imeti možnost zastiranja polja in dodatno svetilko za pregled kožnega roba na slikah. Precej mamografskih diagnostik nima takšnih negatoskopov. Pomembna je tudi primerna osvetljenost v prostoru. Le tako lahko izkoristimo prednosti, ki jih pridobimo s temnejšimi mamogrami. Razmeroma veliko število artefaktov na slikah,

odkritih med našimi pregledi, kaže na kritično pomanjkanje lastnega nadzora kakovosti. Še vedno niti ena od mamografskih diagnostik po Sloveniji ne opravlja lastnega preverjanja kakovosti. Vsaj redno preverjanje razvijalnega procesa bi bilo za doseganje vrhunske kakovosti nujno potrebno.

## Literatura

1. Oestmann J.W. European guidelines on quality criteria: Current status and future. In Mansson L.G. ed. *Physics of medical x-ray imaging*. European Commission ERPET Course Lecture notes, MalmŮ, 1999.
2. Źupančič A O. Iz varstva pred ionizirajočim sevanjem v Sloveniji. SAZU, Ljubljana, 1993.
3. ICRP: 1990 Recommendations of the International Commission on Radiological Protection. ICRP Publication 60, Pergamon Press, Oxford, 1991.
4. EU. Medical Exposure Directive. 97/43 Euratom.
5. BEIR. Health effects of exposure to low levels of ionizing radiation. BEIR V. National Academy Press, Washington D C, 1990.
6. UNSCEAR. Sources and effects of ionizing radiation. UNSCEAR 1994 Report to the General assembly, United Nations, New York, 1994.
7. Geise R A, Palchevsky A. Composition of mammographic phantom materials. *Radiology* 1996, **198**: 347-50.
8. Cross P. Doses in mammography: from the phantom to the patient. *Austral Radiol* 1994, **38**: 20-3.
9. European Commission. European Guidelines on Quality Criteria for Diagnostic Radiographic Images. Luxembourg, EUR 16260, 1996.
10. FDA. The mammography quality standards act. U S Department of health and human services, Food and drug administration, Center for devices and radiological health; 1999.
11. EC. European guidelines for quality assurance in mammography screening. European Commission, Luxembourg, 1996.