

## Diagnostični algoritem tipljivih lezij v dojkah

Tomaž Vargazon, Miljeva Renner

Oddelek za radiologijo, Onkološki inštitut, Ljubljana, Slovenija

**Izhodišča.** Diagnostiko tipljivih sprememb v dojkah praviloma naredi klinik. Za dokončno diagnozo narave lezije in odločitev o načinu in obsegu nadaljnjega zdravljenja je nujna pomoč radiologa. Radiolog bo napravil vso potrebno slikovno diagnostiko, pogosto je potrebna tudi tanko ali debeloigelna biopsija pod rentgenskim ali ultrazvočnim nadzorom. Pri diagnostiki tipljivih spremembah v dojkah si pomagamo z algoritmom diagnostične obravnave.

**Zaključki.** Glavni razlog, da napravimo obojestransko mamografijo pri tipljivih, klinično sumljivih spremembah v dojkah, je iskanje manjših, netipnih lezij v sosednjih kvadrantih iste dojke in v drugi dojki. Po mamografskem ali UZ videzu razvrstimo lezije od benignih sprememb -1 do malignoma -5. Za odločitev o močnem operativnem posegu, o kontrolah, sledenju z UZ ali z rentgenom v določenih časovnih razmakih upoštevamo klinični vtis, mamografski in /ali UZ videz ter izvid citologa ali patologa. Naloga klinika kirurga je, da vse izvide zbere, poveže in se odloči o terapiji.

*Ključne besede:* dojka, tipljiva lezija, diagnostika

### Uvod

Diagnostiko tipljivih sprememb v dojkah praviloma naredi klinik. Za dokončno diagnozo narave lezije in odločitev o načinu in obsegu nadaljnjega zdravljenja je nujna pomoč radiologa. Radiolog bo napravil vso potrebno slikovno diagnostiko, pogosto je potrebna tudi tanko ali debeloigelna biopsija pod rentgenskim ali ultrazvočnim nadzorom.

### Tipljive lezije v dojkah

Radiolog ima posebno vlogo v diagnosticiranju tipljivih in netipljivih lezij v dojki. Naloga radiologa v mamološkem timu je obdelava netipljivih lezij v dojkah. Želja in cilj radiologa je postaviti diagnozo brez operativnega posega.<sup>1</sup> Tako je vloga radiologa pri dodatni diagnostični obdelavi nepogrešljiva. Vendar ima tudi okoli 4% preiskovank s tipljivo (palpabilno) lezijo v dojki normalen ali neznačilen mamogram in ultrazvok pa vendar imajo rak dojke.<sup>2</sup>

Preiskovanki s klinično ugotovljeno tipljivo spremembo v dojki napravimo mamografijo, mamograme skrbno analiziramo in primerjamo klinični izdid z mamografskim posnetkom.<sup>3</sup>

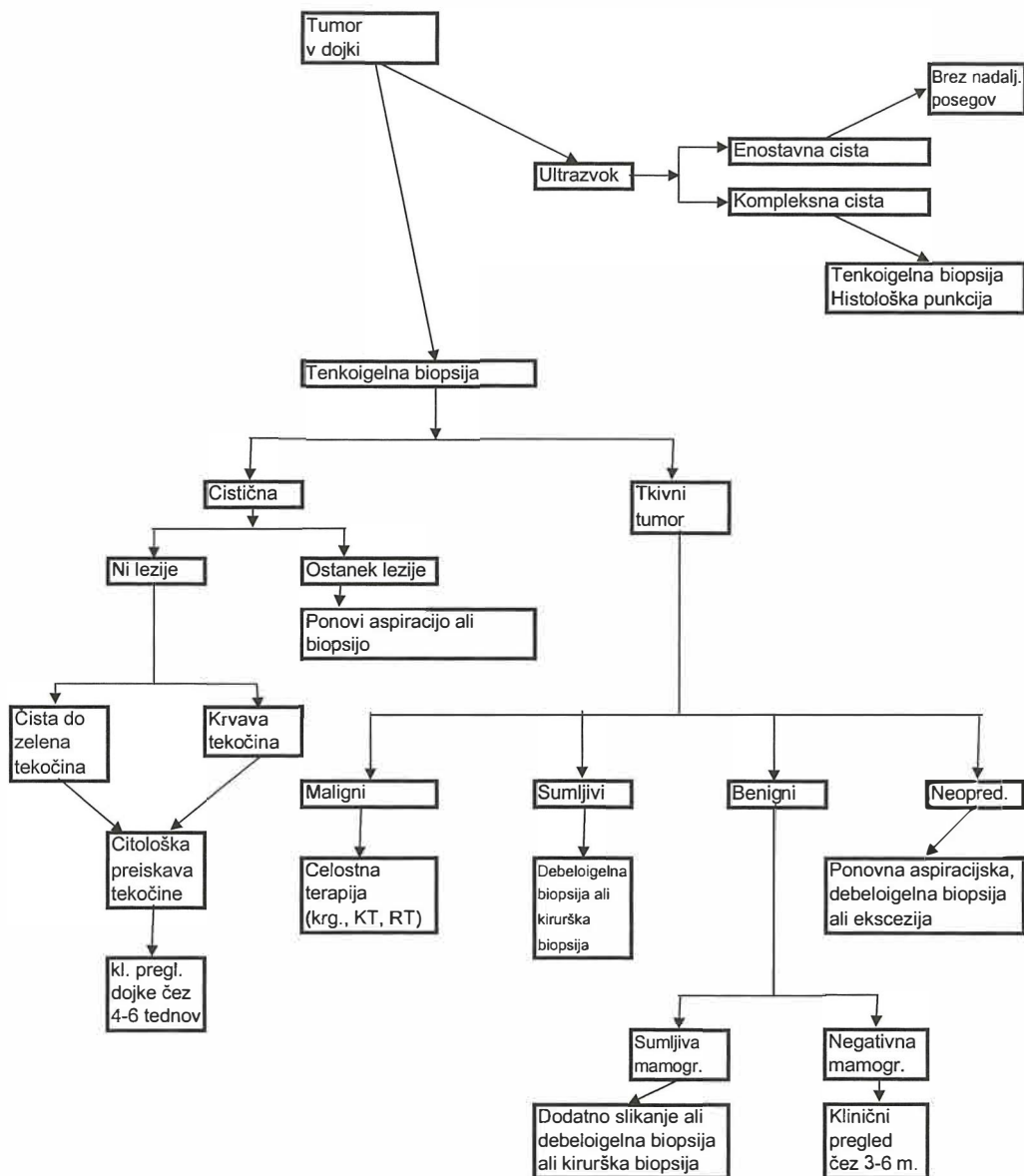
Na mamografskem posnetku se tipljiva sprememba pokaže v 4 možnih različicah: <sup>3</sup>

1. tipljiva lezija na mamogramu ni vidna;
2. lezija je mamogramu vidna, vendar neopredeljiva;
3. lezija je vidna in je evidentno benigne

narave (kalciniran fibroadenom, hamartom, cista)

4. lezija je sumljiva za karcinom.

Ultrazvok (UZ) je najprimernejši za ločitev, ali je tipljiva sprememba tumor ali cista. Goste



Slika 1. Algoritem diagnostične obravnave pri tipljivih lezijah v dojkah.

dojke z obilo žleznega tkiva so lahko mamografsko nesumljive, simetrične, UZ nam v takih dojkah pokaže mogoče bolezenske spremembe.<sup>4</sup> Kadar je pri maščobno preformiranih dojkah lezija na mamogramu vidna, nam ta zadostuje, UZ preiskava ni potrebna.

Pri tipljivih sumljivih spremembah, ki so že bile citološko punktirane, z mamogramsko preiskavo ugotavljamo število lezij, lego letih (isti, sosednji kvadrant), iščemo mogoče patološke spremembe v drugi dojki, kirurga pa zanima tudi mamografski obseg tumorja.<sup>5</sup>

Mlajše ženske obravnavamo drugače od starejših. Tipni trdni tumorji v dojkah so pri mlajših najpogosteje fibroadenomi; elastične, mehkejšje, premakljive spremembe so praviloma ciste. Tipljive spremembe prosto punktiramo. Rentgenskega slikanja se pri mlajših izogibamo, zato nam je ob nejasnih primerih ali neuspeh prostih punkcijah v veliko pomoč ultrazvok. Često je že ultrazvočni videz tipljive lezije značilen za benigno spremembo – fibroadenom ali cisto. Kadar prosta punkcija, ki jo naredi citolog, ne uspe in je ultrazvočni videz spremembe v dojki neopredeljiv ali nejasen, lezijo punktiramo pod ultrazvočnim nadzorom.<sup>6</sup> Punkcijska linija je na ekranu vidna, prav tako tudi konica igle v tumorju. Celice odvezamemo z več mest v tumorju. Včasih s punkcijo in ultrazvočno preiskavo ne pridemo do diagnoze, takrat izjemoma mamografiramo tudi mlajšo žensko, meja je približno dvajset let, pri mlajših malignomov v dojkah praktično ni.

Po 35. letu starosti po kliničnem pregledu in punkciji napravimo najprej mamografijo.<sup>7</sup> To opravimo šele dva tedna po punkciji, ker moramo počakati, da se hematoma resorbira. Kadar je dojka gosta in mamografsko nepregledna, se odločimo še za UZ kontrolo. Vedno se moramo prepričati, ali je na mamogramu vidna sprememba tista, ki je klinično tipna, te spremembe morajo biti skladne z UZ videzom.

Pri bolnicah, ki imajo metastatske bezgavke v pazduhi, iščemo vzrok – origo v dojki.<sup>8</sup>

Tumorja ni vedno lahko najti, zato iščemo in verificiramo vsako še tako neznatno spremembo. Poleg mamografije nam je tudi tu v veliko pomoč UZ.

Pri diagnostiki tipljivih spremembah v dojkah si pomagamo z algoritmom diagnostične obravnave,<sup>2,8</sup> ki jih prikazuje slika 1.

## Zaključki

Glavni razlog, da napravimo obojestransko mamografijo pri tipljivih, klinično sumljivih spremembah v dojkah, je iskanje manjših, netipnih lezij v sosednjih kvadrantih iste dojke in v drugi dojki. Mamografija, pogosto dopolnjena z ultrazvočnim pregledom je odločilna za nadaljni terapevtski postopek. Drobne maligne spremembe je tako mamografsko, kot tudi ultrazvočno težko ločiti od benignih ali celo od normalnega tkiva. Po mamografskem ali UZ videzu razvrstimo lezije od benignih sprememb -1 do malignoma -5. Enako klasifikacijo uporabljajo citologi in patologi. Za odločitev o mogočem operativnem posegu, o kontrolah, sledenju z UZ ali z rentgenom v določenih časovnih razmakih upoštevamo klinični vtis, mamografski in /ali UZ videz ter izvid citologa ali patologa. Naloga klinika kirurga je, da vse izvide zbere, poveže in se odloči o terapiji.

## Literatura

1. Homer MJ. Benign lesions in the breast. In: Homer MJ, editor. *Mammographic Interpretation*. 2<sup>nd</sup> edition. New York: McGrae-Hill Comp; 1997.
2. Moy L, Slanetz PJ, Moore R, Satija S, Yeh ED, McCarthy KA, et al. Specificity of mammography and US in the evaluation of a palpable abnormality: retrospective review. *Radiology* 2002; 1: 176-81.
3. Heywang-Kobruner SH., Schreer I., Dershaw DD. Benign breast disorders. In: Heywang-Kobruner SH, Schreer I, Dershaw DD, editors. *Diagnostik breast imaging*. Stuttgart: Thieme Verlag; 1997

4. Hall F. Sonography of the breast. Controversies and opinions. *AJR Am J Roentgenol* 1997;169: 1635-6.
5. Kerlikowske K, Smith-Bindman M, Ljung B.M, Grady D. Evaluation of abnormal mammography results and palpable breast abnormalities. *Ann Int Med.*2003; **4**: 274-84.
6. Beyer T, Moonka R. Normal mammography and ultrasonography in the setting of palpable breast cancer. *Am J Surg* 2003; **185**: 416-9.
7. Kolbl TM, Lichy J, Newhouse JH. Comparison of the performance of screening mammography, physical examination and breast US and evaluation of factors that influence them: an analysis of 27 825 patient evaluation. *Radiology* 2002; **1**: 165-75.
8. Žgajnar J. *Smernice zdravljenja raka dojke*. Ljubljana: Onkološki inštitut; 2004. p. 55.