

## Mamografska klasifikacija

Miljeva Rener, Tomaž Vargazon

Oddelek za radiologijo, Onkološki inštitut, Ljubljana, Slovenija

**Izhodišča.** S klasifikacijo napovemo stopnjo verjetnosti, da gre za malignom in obenem predlagamo nadaljnji postopek.

**Zaključki.** Namen vseh klasifikacij je poenotenje izvidov, kar nam omogoča sporazumevanje, spremljanje in primerjavo. Namenjene so predvsem netipljivim spremembam. Poskusi standardizacije izvidov so prinesli veliko pozitivnih sprememb. Kljub temu pa so še vedno neskladja tako med različnimi radiologi kot celo pri vsakem posameznem radiologu. Dvojno odčitovanje z vsaj enim bolj izurjenim odčitovalcem mora postati obvezno.

**Ključne besede:** rak dojk, mamografija, klasifikacija, presejanje

### Uvod

Čim manjše so maligne spremembe, tem težje jih ločimo od benignih sprememb in včasih celo od normalnega tkiva.<sup>1</sup> S klasifikacijo napovemo stopnjo verjetnosti, da gre za malignom in obenem predlagamo nadaljnji postopek.

Namen vseh klasifikacij je standardizacija izvidov, kar nam omogoči sporazumevanje, spremljanje in primerjavo.

### Klasifikacije

Klasifikacije oz. predvsem priporočila za nadaljnjo obdelavo se v različnih deželah z različnimi družbenimi ureditvami razlikujejo. V

Ameriki so radiologi precej defenzivni, saj jih samoplačništvo, številne tožbe, velika fluktuacija prebivalstva in relativno majhna izurjenost mamologov v to silijo. Zato je razmak med slikanji pri njih krajši in znaša 1 leto za vse preiskovanke po 40. letu starosti.<sup>2</sup> V večini evropskih dežel z organiziranim presejanjem pa je pomemben "cost benefit". Z varčno uporabo državnega denarja so osredotočeni predvsem na korist celotne populacije, čeprav na škodo redkih posameznic. Razmak med slikanji znaša 2-3 leta v različnih ciljnih skupinah, povečini med 50. in-69. letom starosti.<sup>3</sup>

Seveda se klasifikacije v različnih deželah razlikujejo tudi glede na organizacijo zdravstvene službe. Če so primarni centri namenjeni masovnemu presejanju z velikim številom mamografij na radiologa, kot je to v severnoevropskih državah, uporabljajo samo kratek obrazec z nekaj najpomembnejšimi podatki: poleg generalij le, za katero dojko gre, ali so

**Tabela 1.** Primerjava različnih klasifikacij sprememb v dojkah.

BI-RADS R	EUSOMA R	SLO R
0 za obdelavo	0 preiskava ni rarejena	0 nepregledna struktura
1 Negativno	1 negativno/ ber.igno	1 normalno / benigno
2 Benigno	2 benigno	2 verjetno benigno
3 verjetno benigno	3 neopredeljeno	3 neopredeljeno
4a malo sumljivo	4 sumljivo	4 sumljivo
4b srednje sumljivo		
4c zelo sumljivo		
5 verjetno malignom	5 maligno	5 maligno
6 dokazan malignom	9 neznan	

**Tabela 2.** Priporočila za nadaljnji postopek

BI-RADS R	EUSOMA R	SLO R
0 stare slike, dodatne projekcije, UZ, MRI	0 -	0 event. nadaljnja slikovna diagnostika
1 kontr. 12 mes.	1 kontr. 24 mes.	1 kontr. 24 mes.
2 kontr. 12 mes.	2 kontr. 24 mes.	2 po obdelavi event. Krpan, kont. 6-12 mes.
3 po slikovni diag. ali primerjavi s starimi slikami: kontr. 6 mes. ista dojka, 6 mes in 12 mes. obe dojki	3 po obdelavi kontr. 24 mes. ali operacija	3 obdelava, Krpan
4a odvzem materiala neg., kontr. kot razred 3	4 po obdelavi kontr. 24 mes. ali op.	4 obdelava, Krpan
4b odvzem materiala, radiološko-patološka primerjava		
4c odvzem materiala, radiološko-patološka primerjava		
5 op.	5 op.	5 op.
6 ustrezen postopek	9 -	

potrebne nadaljnje preiskave ali ne in mesto nepravilnosti. Izpolnjevanje takega obrazca zahteva malo časa. Nadaljnje razglabljanje sledi šele v diagnostičnem centru. V nekaterih drugih deželah pa že napotni mamologi izpolnjujejo bolj zahteven obrazec s klasifikacijo, ki se po diagnostični obdelavi včasih spremeni.

Obrazci so lahko namenjeni klinikom, ki imajo večji ali manjši vpogled v diagnostiko dojke, ali pa le radiologom v sekundarnih centrih – tedaj se informacije, ki jih želimo posredovati, lahko do neke mere razlikujejo.

Problem vseh obrazcev je omejitev prostora za pregledno izpolnjevanje, zato se klasifikacije med seboj razlikujejo tudi po številu razredov, ki so namejeni manj pomembnim negativnim in benignim izvidom.

Klasifikacij je veliko, najbolj znani sta dve: BI-RADS<sup>4</sup> in Eusoma<sup>3</sup> (tabeli 1, 2). Slovenska inačica<sup>5</sup> se je zgledovala po zadnji (tabeli 1, 2).

#### **Klasifikacija "BI-RADS – Breast Imaging and Reporting Data System"**

ACR (American College of Radiology) je leta 2003 izdal že četrto, razširjeno in izpopolnjeno izdajo, ki tokrat prvič obsega tudi ultrazvok (UZ) in magnetno resonanco (MRI).

BI-RADS med drugim opredeljuje tudi poimenovanje sprememb, pisanje izvida in računalniško obdelavo. Ker menim, da je enotno izrazje pomembno za sporazumevanje, na tem mestu predvsem to povzemam.

*Poimenovanje sprememb*

A. MASE – ekspanzivne formacije, ki so vidne v dveh projekcijah. Gre za tridimenzionalne lezije.

## 1. Oblika

- a. Okrogla
- b. Ovalna
- c. Lobularna
- d. Nepravilna

## 2. Robovi

- a. Ostro omejeni (najmanj 75%, ostanek prekrit z okolnimi strukturami)
- b. Mikrolobulirani
- c. Prekriti
- d. Neostro omejeni (deloma ali v celoti)
- e. Zvezdasti

3. Gostota lezije glede na pričakovano atenuacijo približno enake količine žleznega tkiva

- a. Večje gostote
- b. Enake gostote
- c. Manjše gostote, ne vsebuje maščobe
- d. Manjše gostote, vsebuje maščobo

## B. KALCINACIJE

## 1. Tipično benigne

- a. Kožne
- b. Žilne
- c. Grobe – oblika pokovke
- d. Velike, paličaste – sekretorne
- e. Okrogle (če so manjše od 0,5 mm, jih imenujemo punktirane ali pikčaste)
- f. Centralno radiolucentne (kalcinirana stena je debelejša kot pri lupinastih)
- g. Centralno radiolucentne lupinaste s tanko steno – “eggshell”
- h. Kalcinacije v obliki usedline – “teacup”
- i. Kalcinacije šivov
- j. Distrofične kalcinacije

## 2. Zmerno sumljive kalcinacije

a. Nejasne ali amorfne kalcinacije (premajhne ali preveč zabrisane, da bi bila oblika vidna)<sup>6</sup>

b. Grobe, heterogene, nepravilne, večina večja od 0,5mm

## 3. Bolj sumljive kalcinacije

a. Drobne pleomorfne mikrokalcinacije, večina manjša od 0,5 mm

b. Drobne linearne in razvejane, nepravilne, široke manj kot 0,5 mm

## 4. Razporeditev kalcinacij

- a. Difuzna
- b. Regionalna – v nad 2 ccm velikem volumnu tkiva dojke, lahko v večini kvadranta ali presegajo en kvadrant. Ni videti razporeditve vzdolž mlečnih vodov
- c. Grupirane kalcinacije – skupinica najmanj 5 delcev v majhnem volumnu tkiva, manjšem od 1 ccm
- d. Linearna
- e. Segmentalna – vzdolž lobusa ali segmenta.

## C. STRUKTURNI NEMIRI

Gre za nepravilno strukturo brez vidne mase, s tankimi spikulami, z lokalno retrakcijo in deformacijo parenhima. Sem prištevajo tudi zvezdaste (radiarne) brazgotine.

## D. POSEBNI PRIMERI

1. Asimetrična tubularna struktura / solitarni dilatiran vod
2. Bezgavka v dojki
3. Asimetrija cele dojke (več kot en kvadrant)
4. Fokalna asimetrija – struktura, ki je podobne oblike v obeh projekcijah, vendar brez značilnosti mase. Nima konveksnih robov, ponavadi vsebuje tudi maščobno tkivo

## E. PRIDRUŽENI ZNAKI

1. Uvlečena koža
2. Uvlečena bradavica
3. Zadebelitev kože (nad 2 mm, lokalna ali difuzna)
4. Ojačana trabekularna risba – zadebelitev fibroznih sept
5. Kožna tvorba
6. Aksilarna adenopatija – bezgavke nad 2 cm, če ne vsebujejo maščobnega tkiva.
7. Strukturni nemir
8. Kalcifikacije

Strukturo dojke označujejo kot pretežno maščobno preformirano (do 25% žleznega tkiva), razpršeno žlezno tkivo (25-50%), heterogeno gosto (do 75%) in zelo gosto (nad 75%) žlezno tkivo.

Klasifikacija velja predvsem za netipljive lezije. Če gre za tipljive zatrdline in je slikovna diagnostika negativna, naj radiologi označijo razred, ki je rezultat slikovne diagnostike; če je interpretacija radiološkega izvida pod vplivom kliničnega izvida, naj bo to v zaključku omenjeno.

V želji, da bi ustvarili natančno in vseobsegajočo klasifikacijo, so avtorji naleteli na več problemov, saj je patologija sprememb v dojki številna in raznovrstna, kar otežkoča uvrstitev prav vseh sprememb v predale. Zato se klasifikacija še vedno spreminja. Primer je zavajajoč izraz zgostitev, ki je označeval spremembo, ki ni ustrezala značilnostim mase, zato so ga zamenjali z asimetrijo. Asimetrijo so razdelili na asimetrijo cele dojke in fokalno asimetrijo, ker so želeli poudariti razliko v sumljivosti ene in druge. Prej enoten razred 4 (sumljive spremembe) so po stopnji sumljivosti razdelili v 3 podrazrede itn.<sup>4,7</sup> Avtorji poudarjajo, da gre le za napotke, ki niso namenjeni spreminjanju veljavnih doktrin.

### Klasifikacija EUSOMA

Uvrščanje v razrede pomeni predvsem priporočilo za nadaljnji postopek, presojo o uvrstitvi pa prepušča radiologom. Najpomembnejša razlika od priporočil BI-RADSa je v tem, da se neopredeljene lezije po obdelavi vrnejo v presejano populacijo in se kontrolirajo na 2 leti (ponekod na 3 leta) ali pa jih operirajo – vmesne poti ni. Obrazec je kratek in pregleden. Na eni sami strani so zbrani vsi najpomembnejši podatki za računalniško obdelavo – tako klinični kot slikovna diagnostika, rezultati aspiracijske biopsije s tanko iglo (ABTI) in/ali histološke biopsije in podatki o terapiji.<sup>3</sup>

### Slovenska inačica

Razred 0 v slovenski inačici je nastal, ker marsikateri klinik enači izvid, kjer na mamogramu ni videti patoloških sprememb z negativnim izvidom, čeprav gre lahko za nepregledno strukturo. Ta informacija je pomembna zlasti pri tipljivih spremembah, saj pomeni indikacijo za nadaljnje preiskave. Če bomo organizacijsko ločili diagnostične od presejalnih centrov, bo postala oznaka 0 v tem smislu nepotrebna.

Razred 2 (verjetno benigne spremembe s kontrolo iste dojke na 6-12 mesecev) je nastal kot varnostni mehanizem zaradi relativno majhne izurjenosti večine slovenskih mamologov, saj le malokdo dosega 5000 mamografij letno, kot priporočajo evropske smernice.<sup>3</sup> Ta razred je namenjen izključno spremembam z majhno, manj kot 2% verjetnostjo, da gre za malignom. V ta razred smemo uvrstiti lezije šele po izpeljani slikovni in izjemoma tudi ABTI/histološki diagnostiki. Po podatkih v literaturi lahko v presejalnem programu pričakujemo od 2 – 11% verjetno benignih lezij, med katerimi so isti avtorji našli od 0,3 – 1,7% malignomov.<sup>8-11</sup> Različni rezultati so lahko posledica različnih kriterijev za izbiro lezij.<sup>11</sup> Pred uvedbo presejanja bo potrebno ovrednotenje dosedanjih rezultatov. Če se bomo odločili, da ta razred obdržimo, potrebujemo točna navodila za opredelitev lezij. Prav gotovo pa je bolj smotno, če strokovnjakom omogočimo izobraževanje in urjenje, kot pa da prilagajamo klasifikacijo. Poleg tega se pri oportunističnem presejanju, kakršnega imamo pri nas, kaže še ena slaba stran tega razreda: priporočeni interval 6-12 mesecev se pogosto nedopustno podaljša, neredko celo nad dve leti.

Kljub številnim klasifikacijam nobena med njimi nima in ne more imeti jasnih navodil za uvrstitev vseh sprememb. Najlažja odločitev je na obeh skrajnih koncih, to je za maligne in zelo sumljive spremembe ter za benigne in deloma tudi za verjetno benigne spremembe. Vmes pa je "sivo področje" neopredeljenih le-

zij, kjer si radiolog še bolj kot običajno pomaga z anamnestičnimi podatki, z usmerjenimi posnetki, morda z drugimi slikovnimi metodami. Primerjava s starimi posnetki je tu še pomembnejša. Razliko bolje vidimo, če primerjamo s posnetki, starejšimi od dveh let. Ne moremo pričakovati, da bo odvzem materiala z ABTI ali s histološko ali celo vakuumsko biopsijo reševal slabo slikovno diagnostiko. Radiolog si mora ustvariti predstavo o verjetnosti malignoma že pred odvzemanjem materiala, tako da bo ob neskladju diagnostičnih metod lahko predlagal ustrezen postopek.

### Napovedne verjetnosti za malignom

Nobena izmed klasifikacij ne določa eksplicitno, na osnovi katerih morfoloških značilnosti naj, uvrščamo spremembe v razrede, vendar lahko iz njih in iz objavljene literature izluščimo nekaj priporočil.

*Lezije z najvišjo napovedno vrednostjo za malignom (PPV)*

Verjetnost malignoma naj bi bila zelo visoka,

skoraj 100%, vendar se podatki v literaturi začuda zelo razlikujejo – PPV od 81-97%.<sup>12-15</sup> To so predvsem:

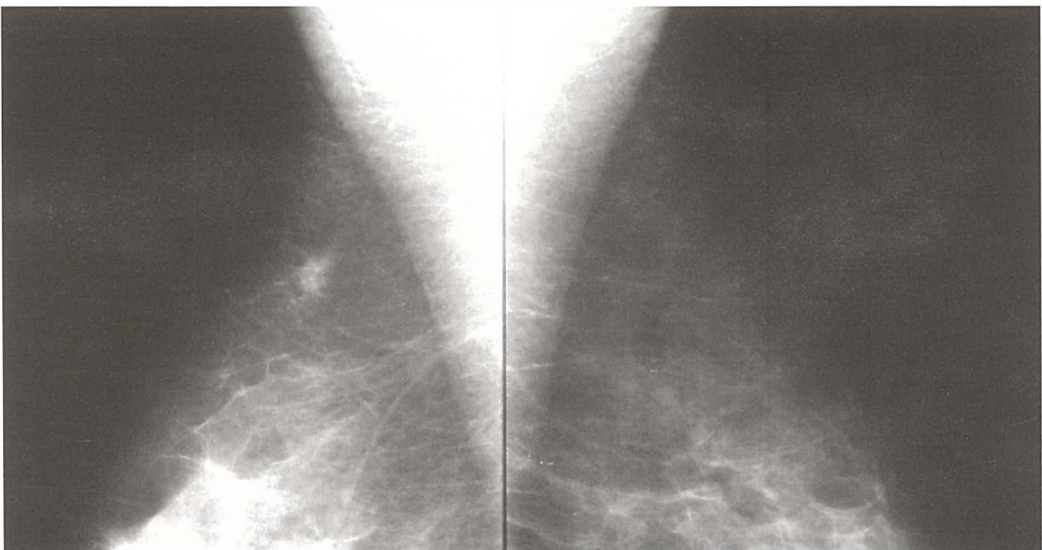- zvezdaste lezije z gostim jedrom, če preiskovanka v anamnezi nima poškodb ali operacije (slika.1);

- zvezdaste lezije z gostim jedrom in sumljivimi mikrokalcinacijami;

- linearno ali segmentalno razporejene mikrokalcinacije, ki so podolgovate oblike, kot nepravilni odlitki mlečnih vodov ("casting"). (slika 2). Te vrste mikrokalcinacij moramo aktivno iskati. Jedra teh tumorjev pogosto ne vidimo mamografsko niti ultrazvočno, vendar so pogosto invazivni. Vsi manj kot 1 cm veliki invazivni tumorji imajo dobro prognozo ne glede na gradus; izjema so le tumorji s podolgovatimi in razvejanimi mikrokalcinacijami – njihova prognoza je bistveno slabša.<sup>16</sup> Tako lahko mamografsko opredelimo podskupino visokorizičnih tumorjev, katerih terapija bi morala biti bolj radikalna.<sup>16</sup>

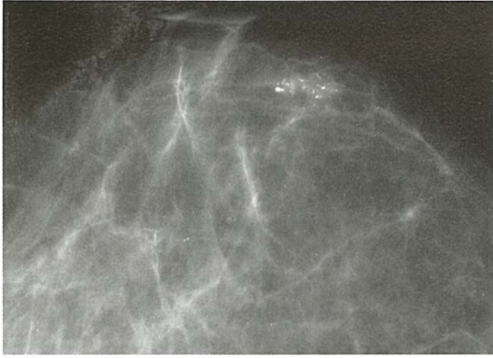
*Sumljive lezije*

Različni avtorji navajajo PPV od 23-34%.<sup>12-14</sup>



Slika 1. V desni dojki zvezdasta formacija z gostim jedrom. Invazivni duktalni karcinom (IDC), gradus 1.





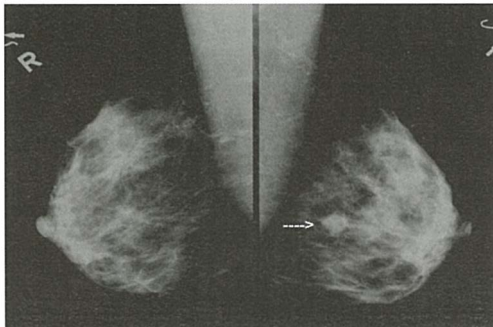
**Slika 2.** Segmentalno in linearno razporejene mikrokalcinacije kot nepravilni odlitki mlečnih vodov. Slabo diferenciran DCIS z mikroinvazijo.

Sem spadajo:

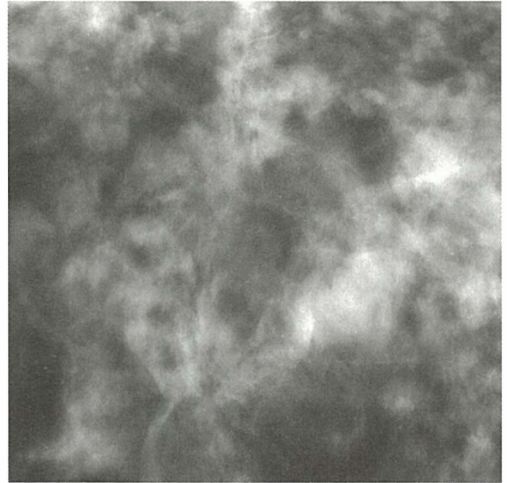
- neostro omejene, nepravilne solidne lezije (slika 3)
- drobne pleomorfne mikrokalcinacije, ki so se pojavile na novo
- strukturni nemir, vključno z radiarnimi brazgotinami (slika 4).
- mikrolobulirane formacije (slika.5).

#### Neopredeljene lezije

- Amorfnе/pikčaste mikrokalcinacije, če niso razporejene difuzno – med njimi je nad 20% malignomov;<sup>6,17</sup>
- nekatere manj heterogene pleomorfne mikrokalcinacije (slika 6);
- ostale lezije, ki jih ni mogoče uvrstiti v druge razrede.



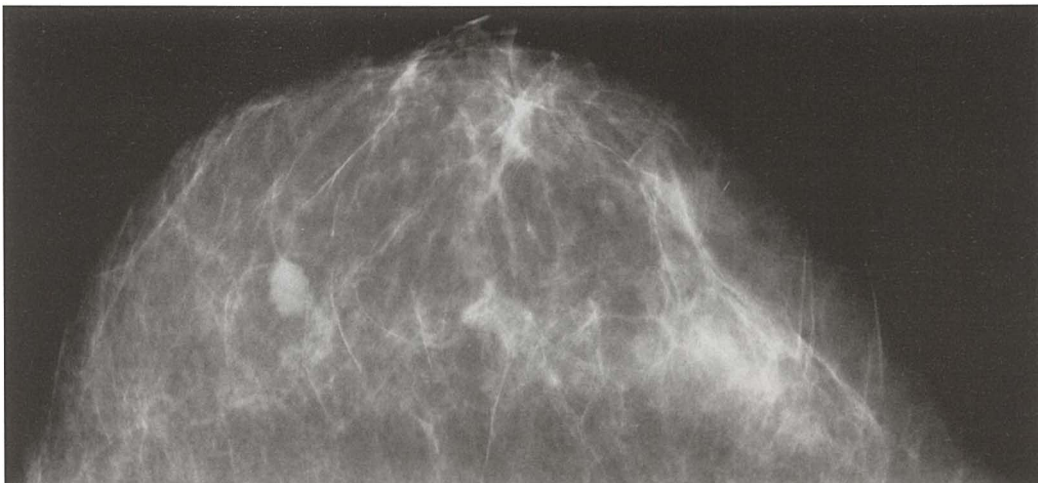
**Slika 3.** Delno neostro omejena makrolobulirana masa. IDC, gradus 2.



**Slika 4.** Ciljana povečava: strukturni nemir. IDC, gradus 1.

#### Verjetno benigne lezije

Verjetnost malignoma je pod 2%. Ta razred so uvedli v Ameriki za nekatere, s slikovno obdelavo skrbno izbrane lezije, da bi se izognili (pre)velikemu številu benignih biopsij, ki je ponekod zraslo čez vsako razumno mero in v nekaterih presejalnih programih (npr. v Orange County, Kalifornija) predstavljajo glavni strošek presejanja.<sup>14</sup> S kratkimi razmaki med slikanji so si želeli zagotoviti, da bodo našli morebitni malignom v še ugodnem prognostičnem stadiju. Ker precej malignomov z benignim videzom rase hitreje, slikajo preiskovanki isto dojko čez 6 mesecev, nato za dokaz stabilnosti obe dojki čez 12, 24 in 36 mesecev po prvi preiskavi (tabela 2). S takim pristopom se veliko evropskih radiologov ne strinja in zagovarjajo takojšnjo obdelavo z odvzemom materiala, kadar in če je to indicirano<sup>16,18,19</sup> ali pa skrajšanje razmaka med slikanji s 3 na 2 leti; tako bi prestregli intervalne malignome v tretjem letu razmaka med slikanji.<sup>20</sup> Kakorkoli že, če se lezija ob kontroli poveča ali če se mikrokalcinacije pomnožijo, je običajno indicirana biopsija, čeprav je večina rastočih lezij benigna, kar še posebej velja za mikrokalcinacije.<sup>11,21</sup> Med stabilnimi lezijami, ki so navedene v spodnjem odstavku, naj ne bi ni bilo malignomov.<sup>8,10</sup> Ven-

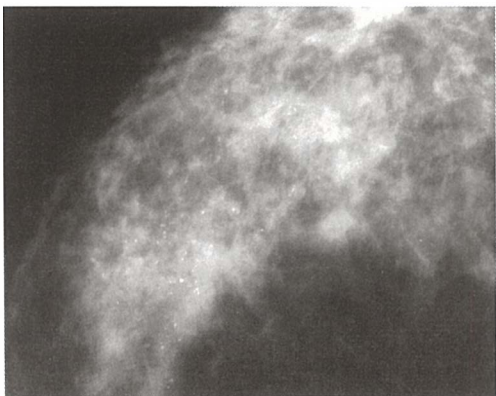


Slika 5. Mikrolobulirana formacija: papilom, deloma hemoragično infarciran.

dar je znano, da je dvoletni razmak zlasti za sledenje mikrokalcinacij prekratek, da lahko ostane zlasti DCIS nespremenjen več let in da vedno obstaja možnost s slikovno diagnostiko neugotovljive mikroinvazije ali celo invazije.<sup>22-24</sup> Pravzaprav do sedaj še ne poznamo metode, s katero bi preiskovanki zagotovili, da nima raka na dojki. Še vedno velja, da bolezenski proces lažje dokažemo, kot pa izključimo.

Med verjetno benigne lezije prištevajo predvsem naslednje:

- solitarne okrogle, ostro omejene lezije. Pri njih ugotavljajo 1,4% do 2% PPV.<sup>10,18</sup> Ne-



Slika 6. Regionalno razporejene zmerno pleomorfne mikrokalcinacije: proliferativna fibrocistična bolezen brez atipij.

kateri kličejo preiskovanke s takimi spremembami na dodatno obdelavo le, če so se zvečale ali če so se pojavile na novo;<sup>25</sup>

- multiple solidne lezije - 0,4% PPV.<sup>21</sup> Sem vključujejo 2 ali več okroglih, ostro omejenih mas.<sup>11</sup>

- asimetrije, ki niso tipljive - od 0,4 do 1,9% PPV.<sup>8,10</sup> Iz te skupine izločimo vse asimetrije, ki nimajo vseh značilnosti normalnega tkiva. Če take spremembe niso tipljive, jih pošljemo na ponovno usmerjeno palpacijo. (slika 7).

- skupki okroglih ali pikčastih mikrokalcinacij - 0,1% do 3,8% PV.<sup>8,10</sup>

Že primerjava rezultatov teh nedvomno izkušenih avtorjev pokaže veliko raznolikost ("interobserver variability").

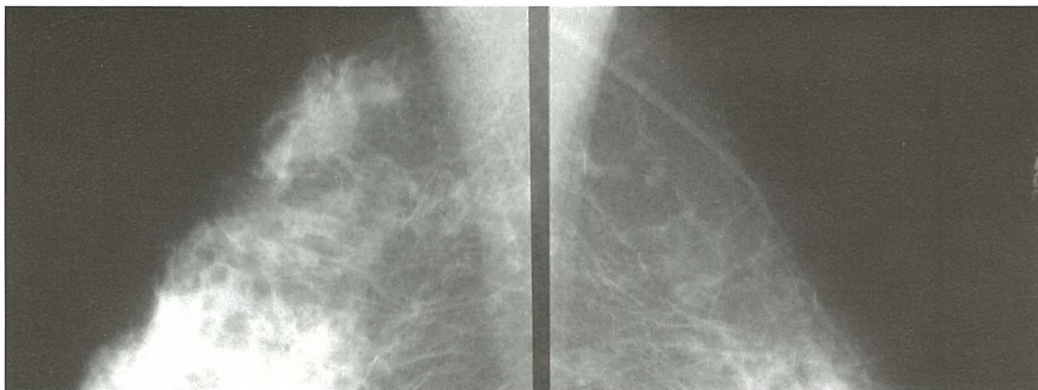
#### Benigne lezije

Nadaljnja slikovna diagnostika tipičnih primerov ni potrebna.

- lezije, ki vsebujejo maščobno tkivo: lipomi, hamartomi, galaktokele;

- bezgavka v parenhimu s tipično ledvičasto obliko zaradi radiolucentnega maščobnega hilusa;

- benigne so dvotirne kalcinacije žilja, če so tipične. Takim kalcinacijam so včasih zelo podobne linearno razporejene mikrokalcinacije



Slika 7. V aksilarnem podaljškju desne dojke asimetrično tkivo s strukturnim nemirom, ob ponovni usmerjeni palpaciji slabo tipljivo- slabo diferenciran DCIS.

nekaterih DCIS višjega gradusa ("kačja koža") (slika 8);

- involucijske kalcinacije fibroadenomov - oblika pokovke.

- okrogle, centralno radiolucentne kalcinacije. Tanko kalcinirano steno imajo drobne liponekrotične ciste ali ciste, debelejšo pa predeli maščobne nekroze ali kalciniran drobir v mlečnih vodih;

- "teacup" mikrokalcinacije - oblike čajne usedline v drobnih cistah. Tipično obliko usedline prikažemo s tehniko povečave v kranio-kavdalni in v čisti stranski projekciji, ko se okroglasta, nejasna, amorfn oblika mikrokalcinacij, kakršna je vidna v kranio-kavdalni projekciji, v stranski projekciji spremeni v lunasto, konkavno. V poševni projekciji se te mikrokalcinacije pogosto tako razobličijo, da

jih ne moremo opredeliti, zato te projekcije običajno pri slikovni obdelavi mikrokalcinacij ne uporabljamo. (sliki 9a, 9b);

- difuzne pikčaste mikrokalcinacije (slika 10);

- kalcinacije šivov;

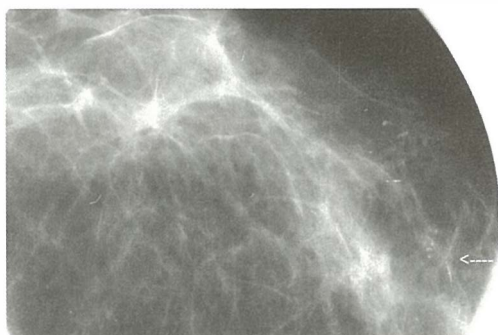
- velike, grobe, zaobljene kalcinacije z ravnimi robovi (slika 11);

- podolgovate, "rod-like" sekretorne kalcinacije po t.i. *plasma-cell* mastitisu. Vidimo jih pri starejših ženskah, starih nad 60 let. Potekajo vzdolž mlečnih vodov v obeh dojkah. So grobe, včasih razvejane. Nastanejo, ker kalcinira vsebina razširjenih mlečnih vodov. Če kalcinira samo stena mlečnih vodov, imajo radiolucenten center.<sup>4</sup>

## Zaključki

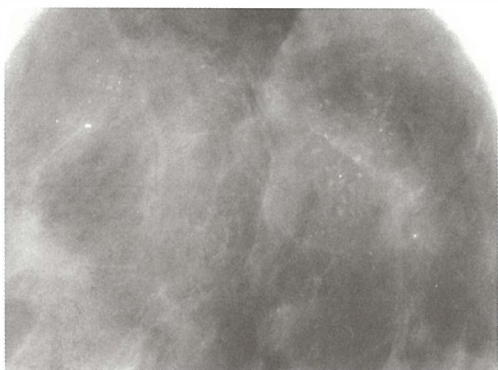
Poskusi standardizacije izvidov so prinesli veliko pozitivnih sprememb. Kljub temu pa so še vedno neskladja tako med različnimi radiologi<sup>26-29</sup> kot celo pri vsakem posameznem radiologu.<sup>26</sup> Razlike so manjše, če gre za tipične in jasno vidne primere. Dejstvo je, da se znaki benignih in malignih tumorjev prekrivajo.<sup>30</sup>

Vloga mamografije pri zniževanju umrljivosti za rakom dojke je nesporna. Kljub temu, da je to obolenje najpomembnejše med rakavimi obolenji žensk, je relativno redko. Korist

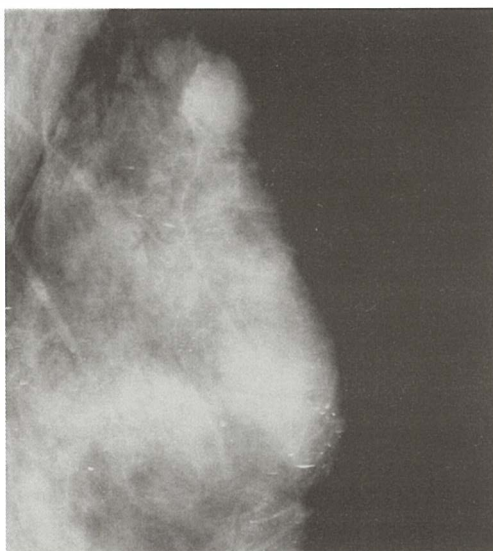


Slika 8. Cijana povečava: linearno razporejene mikrokalcinacije. DCIS, gradus 3 z mikroinvazijo.



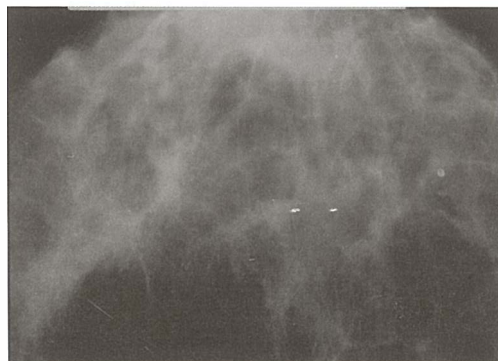


**Sliki 9a, 9b.** Ciljana povečava: mikrokalcinacije oblike čajne skodelice. V CC projekciji (a) so razmazane, v MLO projekciji (b) pa se oblika tipično spremeni v konkavno ali črtasto usedlino.

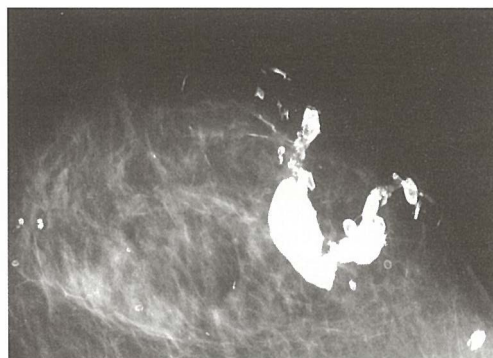

od tako velikega posega v zdravo populacijo kot je presejanje, imajo le redke posameznice. Večina pa tvega škodo, ki bi jo morali zmanjšati na najmanjšo možno mero. Medtem ko napačno pozitivne izvide lahko dokaj hitro ugotovimo, se napačno negativni izvidi pokažejo precej kasneje.<sup>31</sup> Zato je tako pomembna kontrola kakovosti na vseh nivojih.

Ker ne obstaja čarobna paličica, s pomočjo katere bi popolnoma zanesljivo opredeljevali mamografsko vidne spremembe, si moramo pomagati s tem, na kar lahko vplivamo, da dosežemo boljše rezultate. Temeljna je večja izurjenost vseh, najbolj pa prvih odčitovalcev. Dvojno odčitovanje z vsaj enim bolj izurjenim odčitovalcem mora postati obvezno.



**Slika 10.** Difuzne pikčaste mikrokalcinacije, nespremenjene že več kot 10 let.



**Slika 11.** Grobe benigne postoperativne kalcinacije.

## Literatura

1. Renner M. Nekaj napotkov za začetnike. *Radiol Oncol* 1998; **32**(Suppl 7): S 97-S101.
2. Sickles EA. Successful methods to reduce false-positive mammography interpretations. *Radiol Clin North Am* 2000; **38**: 693-700.
3. European Commission. *European guidelines for quality assurance in mammography screening*, 3rd edition. Luxembourg; 2001.
4. American College of Radiology. *Breast Imaging Reporting and Data System (BI-RADS)*. 4th edition. Reston: American College of Radiology; 2003.
5. Žgajnar J. *Smernice zdravljenja raka dojk*. Ljubljana : Onkološki inštitut; 2004.

6. Berg WA, Arnoldus CL, Teferra E, Bhargavan M. Biopsy of amorphous breast calcifications: pathologic outcome and yield at stereotactic biopsy. *Radiology* 2001; **221**: 495-503.
7. American College of Radiology. Breast Imaging Reporting and Data System (BI-RADS). 3rd edition. Reston: American College of Radiology; 1998.
8. Sickles EA. Periodic mammographic follow-up of probably benign lesions: results in 3,184 consecutive cases. *Radiology* 1991; **178**: 155-8.
9. Helvie MA, Pennes DR, Rebner M, Adler DD. Mammographic follow-up of low suspicion lesions: compliance rate and diagnostic yield. *Radiology* 1991; **178**:155-8.
10. Varas X, Leborgne F, Leborne JH. Nonpalpable, probably benign lesions: role of follow-up mammography. *Radiology* 1992; **184**: 409-14.
11. Vizcaino I, Gadea L, Andreo L, Salas D, Ruiz-Perales F, Cuevas D, et al. Short term follow-up results in 795 nonpalpable probably benign lesions detected at screening mammography. *Radiology* 2001; **219**: 475-83.
12. Liberman L, Abramson AF, Squires FB, Glassman JR, Morris EA, Dershow DD. The Breast Imaging Reporting and Data System :positive predictive value of mammographic features and final assessment categories. *Am J Roentgenol* 1999; **172**: 339-42.
13. Laquement MA, Mitchell D, Hollingsworth AB. Positive predictive value of the Breast Imaging Reporting and Data System. *J Am Coll Surg* 1999; **198**: 34-40.
14. Orel SG, Kay N, Reynolds C, Sullivan DC. BI-RADS categorization as a predictor of malignancy. *Radiology* 1999; **211**: 845-50.
15. Liberman L, Menell JH. Breast imaging reporting and data system (BI-RADS). *Am J Roentgenol* 2002; **40**: 409-30.
16. Wilson R. Letter to the editor. *Radiology* 1995; **194**: 912.
17. Pastore G, Costantini M, Valentini V, Romani M, Terribile D, Belli P. Cincially nonpalpable breast tumors; global critical review and second look on microcalcifications. *Rays* 2002; **27**: 233-9.
18. Apesteguia L, Pina L, Inchusta M, Mellado M, Franquet T, ???, et al. Nonpalpable, well-defined, probably benign breast nodule: management by fine- needle aspiration biopsy and long-interval follow-up mammography. *Eur Radiol* 1997; **7**: 1235-39.
19. Pijnappel RM, Peeters PHM, Hendriks JHC, Mali WPTHM. Reproducibility of mammographic classifications for nonpalpable suspect lesions with microcalcifications. *B J Radiol* 2004; **77**: 312-14.
20. Tabar L, Vitak B, Chen HH, Duffy SW, Yen MF, Chiang CF, et al. The Swedish two-county trial twenty years later. Updated mortality results and new insights from longterm follow-up. *Radiol Clin North Am* 2000; **38**: 625-51.
21. Varas X, Leborgne JH, Leborgne F, Mezzera J, Jau-mandreu S, Leborgne F. Revisiting the mammographic follow-up of BI-RADS category 3 lesions. *Am J Roentgenol*. 2002; **179**: 691-59.
22. Lev-Toaff A, Feig SA, Saitas VL, Finkel GC, Schwartz GF. Stability of malignant breast microcalcifications. *Radiology* 1994; **192**: 153-4.
23. Reynolds H. Stability of malignant breast microcalcifications. [Letter to the editors]. *Radiology* 1995; **194**: 914.
24. Price JL, Gibbs NM. The relationship between microcalcifications and in situ carcinoma of the breast. *Clin Radiol* 1978; **29**: 447-52.
25. Burrell HC, Pinder SE, Wilson AR, Evans AJ, Yeoman LJ, Elston CW, et al. The positive predictive value of mammographic signs: a review of 425 non-palpable breast lesions. *Clin Radiol* 1996; **51**: 277-81.
26. Berg WA, Campassi C, Langenberg P, Sexton MJ. Breast Imaging Reporting an Data System: Inter- and intraobserver variability in feature analysis and final assessment. *Am J Roentgenol* 2000; **174**: 1769-77.
27. Berg WA, D'Orsi CJ, Jackson VP, Bassett LW, Be-am CA, Lewis RS, et al. Does training in the Breast Imaging Reporting and Data System (BHRADS) improve biopsy recommendations or feature analysis agreement with experienced breast imagers at mammography? *Radiology* 2002; **224**: 871-80.
28. Taplin SH, Ichikawa LE, Kerlikowske K, Ernster VL, Rosenberg RD, Yankaskas BC, et al. Concordance of Breast Imaging Reporting and Data System assessments and management recommendations in screening mammography. *Radiology* 2002; **222**: 529-35.
29. Gulsun M, Demirkazik FB, Ariyurek M. Evaluation of breast microcalcifications according to breast imaging reporting and data system criteria and Le Gal's classification. *Eur J Radiol* 2003; **47**: 227-31.
30. Monostori Z, Herman PG, Carmody DP, Eacobacci TM, Capece NR, Cruz VM, et al. Limitations in distinguishing malignant from benign lesions of the breast by systematic review of mammograms. *Surg Gynecol Obstet* 1991; **173**: 438-42.
31. D'Orsi C. To follow or not to follow, that is the question. *Radiology* 1992; **184**: 306.