

Stereotaktična biopsija – cytoguide

Gregor Novak, Tomaž Vargazon, Beti Jokan

Oddelek za radiologijo, Onkološki inštitut, Ljubljana, Slovenija

Rak dojke je v Sloveniji najpogostejši rak pri ženskah. Mamografija je pomembna pri zgodnjem odkrivanju raka v dojkah. Z mamografijo lahko odkrijemo rak dojke v zgodnjem ali celo preinvazivnem stadiju. Najzaneslivejša metoda, s katero pojasnimo naravo patološkega procesa, je odvzem tkiva in mikroskopska preiskava. Netipljive lezije, ki so vidne na mamografskih posnetkih, so dostopne stereotaktični biopsiji. Legu tumorja in mesto punkcije nam izračuna računalnik. Natančna in hitra markacija tumorja je odvisna od znanja in izkušenj inženirja radiologije. Na osnovi rezultatov citološke in (ali) histološke punkcije se operater in radiolog odločita za odstranitev tumorja. Radiolog markira tumor z žico, barvilom ali radioaktivnim izotopom.

Ključne besede: dojka, novotvorbe – diagnostika; mamografije; biopsija; radiokirurgija

Stereotaktična metoda

Dojko pred slikanjem stisnemo s posebnim kompresorijem, ki ima na sredini okno. Beseda "stereotaktično" se uporablja zaradi dveh poševnih posnetkov, s katerimi slikamo dojko pod kotoma -15° in $+15^\circ$ (ali -20° in $+20^\circ$) na isti film. Računalnik izračuna lego lezije s pomočjo paralakse premika tumorja in dveh znanih točk, ki sta določeni na posnetkih. V računalnik vnesemo lego lezije v dveh projekcijah, lego referenčnih točk in dolžino igle. Radiolog uvede punkcijsko iglo, točno lego lete ugotovimo s ponovnimi poševnimi posnetkoma na isti film.

Stereotaktični način uvajanja igel upravlja mo za:

Naslov avtorja: Gregor Novak, dipl.ing.rad., Oddelek za radiologijo, Onkološki inštitut, Zaloška 2, 1000 Ljubljana, Slovenia. Tel: 01 4321 195; Fax:01 4314 180.

- **Citološke punkcije (fine-needle aspiration cytology biopsy)**
s tanko iglo vzamemo celice za analizo v citološkem laboratoriju.
- **Histološke punkcije (core biopsy)**
odvzem tkiva za histološko analizo.
- **Predoperativne lokalizacije**
markiranje netipljivega tumorja z žico, barvilom ali radioaktivnim izotopom.

Citološka punkcija

Pri citološki punkciji posesamo celice skozi tanko iglo. To tehniko imenujemo "aspiracijska biopsija s tanko iglo". Premer igle je 0,9 mm. Ker je tkivo dojke elastično, mora citološka igla prodreti vsaj 5 mm globlje, kot je izračunal računalnik. Popravek naredimo ročno. Na iglo pritrdimo 10 ml brizgalko. Iglo premikamo v mestu vboda, hkrati pa z briz-

galko ustvarimo podtlak s katerim povlečemo celice v iglo. Med premikanjem odluščene celice posrkamo v brizgalko. Izpihamo celice iz igle, kanemo kapljico dobljenega materiala na objektno stekelce in pazljivo napravimo razmaz. Z nepravilnim ravnanjem lahko poškodujemo ali uničimo celice. Na rob vsakega stekelca napišemo ime in priimek preiskovanke. Večkrat v isti dojki punktiramo na dveh ali treh mestih, kar tudi označimo na vsakem objektnem stekelcu.

Histološka punkcija

Za razliko od citološke punkcije dobimo pri histološki biopsiji večji vzorec ali stebriček tkiva, ki ga pregleda patolog. Pred biopsijo mesto vboda anesteziramo z lokalnim anestetikom. Stereotaktično uvedemo vodilno iglo debeline 13G (2,5 mm) do tumorja. Skozi vodilno iglo anesteziramo okolico tumorja, sledi punkcija z iglo za histološko biopsijo, ki je debela 14G (2,1 mm). Iz vsakega tumorja ali lezije vzamemo štiri stebričke in jih položimo v formalin. Kadar punktiramo sumljive mikrokalcinacije, stebričke kontrolno rentgensko slikamo. Stebričke tkiva slikamo s povečavo. Ekspozicijske pogoje izbiramo ročno, s tem, da nastavimo čim nižje kV (od 20 kV naprej) in med 20 in 30 mAs. Med preiskavo skrbimo za sterilnost. Po končanem posegu vodilno in punkcijsko iglo zavržemo.

- Pred histološko biopsijo določimo globino (doseg) konice histološke igle- varnostna globina, ki še dopušča poseg.
- Vedno izberemo najkrajšo pot od kože do tumorja.

Zapleti med posegom so lahko krvavitev, bolečina pri nezadostni anesteziji in vazovagalni kolaps. Po končani preiskavi tiščimo vbodno mesto, da preprečimo krvavitev in hematom.

Predoperativna lokalizacija

Netipljivo lezijo v dojki, ki jo ugotovimo s slikovno diagnostiko, je potrebno pred kirurškim posegom označiti. Rentgensko vidne tumorje lokaliziramo stereotaktično; tumorje, vidne z ultrazvokom, pa pod ultrazvočnim nadzorom. V razvitem svetu označujejo tumorje tudi z računalniškim tomogramom ali z nuklearno magnetno rezonanco. Praviloma izberemo najkrajšo pot markacijske igle do tumorja. Kirurg skuša odstraniti le obolelo tkivo, zdravo tkivo pa ohraniti, saj je bolnicam pomemben kozmetični učinek operacije.

Na Onkološkem Inštitutu označujemo netipljive lezije v dojkah na tri različne načine :

- lokalizacija z markirno žico
- lokalizacija s sterilno suspenzijo živalskega oglja
- lokalizacija z radioaktivnim izotopom, vezanim na albumin

Poleg že pri histološki biopsiji opisanih zapletov, so pri lokalizaciji možni še:

- potovanje lokalizacijske žičke, ki lahko zaide celo v plevralno votlino
- kirurg sumljivega tkiva ne odstrani.

Postopek predoperativne markacije je enak kot pri citološki punkciji dojke, le da konico igle poglobimo, saj večina kirurgov želi, da sega žička skozi tumor, ki ga želi odstraniti. Vodilno iglo odstranimo, preden popustimo kompresijo dojke. Žico obložimo s sterilno gazo in jo pritrdimo na kožo; bolnici naročimo, naj roko čim manj premika. Dojko kontrolno slikamo v dveh projekcijah (ML in CC) z minimalno kompresijo, da preprečimo potovanje žice v dojki.

Radioaktivni izotop ali suspenzijo živalskega oglja vbrizgamo v sredino tumorja.

Pred in med posegom upoštevamo naslednje zakonitosti:

- Pred posegom se moramo prepričati, v katerem kvadrantu leži lezija. Če ne zadoščajo običajne projekcije, si pomagamo z dodatnimi projekcijami (ML, XCC, zavrtena itn.).

- Spremembe ne vidimo razločno na stereotaktičnih slikah- spremenimo projekcijo.
- Ugotovimo, ali je sprememba na obeh slikah enaka.
- Vedno preverimo točnost preiskave z dvema nasprotnima si posnetkoma!
- Vedno poglobim iglo nekaj milimetrov več, zaradi elastičnosti tkiva.
- Pri netočni lokalizaciji ročno popravmo položaj igle v dojki.

Po končani operaciji nam operater pošlje izrezani košček tkiva. Preparat je pritrjen na Petrijevo posodo in stisnjen z naluknjano ploščo, na kateri je označen koordinatni sistem iz števil in črk. To skupaj z odstranjeno markirno žico znova rentgensko slikamo in lezijo označimo z iglo skozi luknjo v plošči. Pri odstranjenih mikrokalcinacijah preparat vedno slikamo s tehniko rentgenske povečave. Označen preparat skupaj z rentgenskim posnetkom pošljemo k patologu.

Preparat slikamo z nizkimi kV (22 kV-25 kV) in avtomatsko izbiro mAs. Pri nejasnih strukturah in mikrokalcinacijah lahko slikamo še s povečavo, kjer uporabimo mali fokus. Pri tem pazimo, da preparat prekriva ionizacijsko celico.

Na Onkološkem Inštitutu v Ljubljani opravljamo stereotaktične punkcije v sedečem položaju bolnice, modernejši aparati pa omogočajo punkcije v ležečem položaju, kar je za preiskovanko in za preiskovalca- radiologa, ugodnejše. Bolnice tudi ne ovira obračanje rentgenske cevi. Tumorji v dojki so dostopni z vseh smeri in vedno lahko izberemo najkrajšo pot.

Izvedba preiskave

Pacientka med preiskavo sedi, hrbet ji podložimo z blazino. Noge naj trdno ležijo na podstavku ali tleh. Preiskovalni stol omogoča, da preiskovanko položimo tudi v ležeč položaj. Pred začetkom preiskave mora biti pa-

cientka seznanjena s potekom preiskave in morebitnimi zapleti med posegom.

Dojko praviloma punktiramo v najkrajši razdalji med površino kože in lezijo. Naloga inženirja radiologije je, da lezijo natančno lokalizira. To je pomembno za kirurga, da z operativnim posegom doseže tudi dober kozmetični učinek.

Najlažji način, da izmerimo, kje leži tumor, je s prsti. Pri kraniokavdalni projekciji izmerimo lego tumorja tako, da za izhodiščno točko izberemo prsno bradavico. Na mamogramu izmerimo razdaljo (globino) od prsne bradavice do tumorja, tako da prste položimo vzporedno z prsnim košem. Drugo razdaljo izmerimo od prsne bradavice do tumorja, tako da prsti ležijo pod pravim kotom na prsni koš.

Pri lokalizaciji v polstranski ali stranski projekciji na mamogramu izmerimo razdaljo do tumorja (globino) tako, da so prsti vzporedno s prsno mišico. Drugo razdaljo izmerimo tako, da prste položimo pod pravim kotom na prsni koš. Sledi izmera lege, kjer leži tumor, na površini kože dojke. Mesto, kjer leži tumor, bo na namišljenem se križanju obeh stičnih točk.

Sprememba, ki jo želimo prikazati mora biti na sredini slikanega polja. Stisnemo močno, vendar ne premočno, ker je dolžina preiskave daljša, kot običajno mamografsko slikanje in je za preiskovanko boleča.

Preden naredimo stereotaktične posnetke, preverimo, ali je nemoteno gibanje rentgenske cevi ob bolnici. Kaseto s filmi vlagamo in izvlečemo brez premikanja preiskovanke. Radiološki inženir se sam odloči v katero smer bo naredil prvi posnetek, praviloma najprej v tisto, ki je manj ugodna. Pacientka se med preiskavo ne sme premakniti.

Ko slikamo desno dojko, obrnemo cev aparata v levo. Pacientka obrne glavo vstran in cev nagnemo v eno izmed smeri (-15° ali -20° – odvisno od tipa aparata). V tem položaju naredimo prvi posnetek.

Cev nato obrnemo v drugo smer (+15° ali +20°) in naredimo drugi stereotaktični posnetek. Slikamo na isti film s pomikom le tega v

smeri gibanja cevi. Po drugem posnetku razvijemo film.

Kadar leži sprememba na robu dojke, sta oba posnetka lahko različno počrnjena. Vzrok so -X žarki, ki zadenejo ionizacijsko celico neposredno, kar povzroči krajši čas slikanja in svetlejšo sliko. Da se temu izognemo, naredimo prvi posnetek v tisti smeri, ko tkivo pokrije celo ionizacijsko celico. Pri drugem posnetku mAs nastavimo ročno.

Sledi ocena posnetkov. Če je iskana sprememba na sliki in je na sredi polja, lahko nadaljujemo s preiskavo. S tankim svinčnikom obrobimo željeno spremembo. Skozi sredino tumorja na obeh posnetkih potegnemo ravno črto. Ob tem preverimo, ali gre za isto spremembo, ki jo želimo punktirati.

Težja naloga je iskanje mikrokalcinacij. Pazimo, da so na obeh posnetkih enake po:

- Obliki.
- Velikosti.
- Ležijo na isti osi; kadar razdalja na Y osi ni enaka, pomeni, da se je preiskovanka premaknila.

Sredino spremembe označimo na obeh posnetkih v - X osi. Obe morata ležati na ravni črti, ki smo jo zarisali (Y os). Če pride do odstopanja, preverimo, ali je prišlo do napake pri iskanju. S pomočjo koordinatnega sistema označimo dve referenčni točki in tumor. Računalnik ob določeni dolžini igle izračuna položaj in nastavi igelno vodilo na mesto, iz katerega je mogoče doseči tumor, ki ga želimo punktirati.

Igelno vodilo je sestavljeno iz zgornjega in spodnjega dela. Zbodemo z iglo in naredimo kontrolne posnetke. Če smo z iglo v željenem mestu postavimo spodnji del vodila v spodnji položaj. Konica igle mora ležati v spodnjem delu spremembe ali celo pod njo.

Ker je dojka bolj elastična, je potrebno iglo kljub izračunanih merah poglobiti za nekaj milimetrov. Popravek naredimo ročno. Radiolog se odloči o stopnji korekcije glede na volumnen dojke in elastično pomičnost kože. Pri punkciji iglo običajno poglobimo za 5mm, pri markaciji z žico za 10 mm.

Giblivo vodilo za punkcijsko iglo je premično v treh smereh:

- Lateralno: v - X osi.
- Navpično: v - Z osi.
- Vodoravno: v - Y osi.

Tehnični problemi (napake) med preiskavo

- Napake se lahko pojavijo zaradi premikanja pacientke med preiskavo. Zaradi dveh stereotaktičnih polj (-20° in +20°), je pomembno, da je tumor prikazan na obeh posnetkih.
- Čeprav je konica igle na pravem mestu ob vstavitvi markacijske žice, se gosto tkivo pomakne nekaj milimetrov v globino. To je lahko vzrok odstopanja tudi za nekaj centimetrov.
- Če je dojka nepravilno nastavljena ali zavrtena, tumorja ne najdemo na pričakovanem mestu.
- Preslaba kompresija tkivo premalo razpre, zato tumorja ne vidimo.
- Zaradi slikanja pod kotom je lahko spremenjen izgled tumorja.
- Tumor, slikan v polstranski projekciji, je lahko na stranskem posnetku premaknjen tudi v drugi kvadrant.
- Strukture v dojki (mikrokalcinacije) se lahko skrijejo ob napačnih ekspozicijskih pogojih.
- Pri slikanju pride do neenakomerne počrtnitve, kadar tumor leži na robu dojke in ne prekrije ionizacijske celice.
- Zaradi preslabe kompresije ali premikanja preiskovanke se lahko dojka med preiskavo premakne.
- Zamenjamo strani filma in s tem napačno izmerjeno mesto punkcije. Pri odpravljanju napak upoštevamo:
 - Korekcija asimetrije in vzpostavitev simetrije na X-osi in korekcija napake.
 - Korekcija napake na Y-osi.
 - Korekcija globine na Z-osi.

Pred popravki izvlečemo iglo iz dojke. Varnostno stikalo odpremo, kar omogoča pomik vodila po vseh treh oseh. Popravke izračuna radiolog v vseh treh oseh, za izračune pa veljajo naslednja pravila:

- Na Z-osi: pomnožimo rezultat meritve z 3.
- Na X-osi: seštejemo ali odštejemo meritve, rezultat pa delimo z 2.
- Na Y-osi: meritve, ki smo jih dobili, obveljajo za popravke.

Napačni pogoji pri ekspoziciji in napačno ravnanje lahko povzroči naslednje napake:

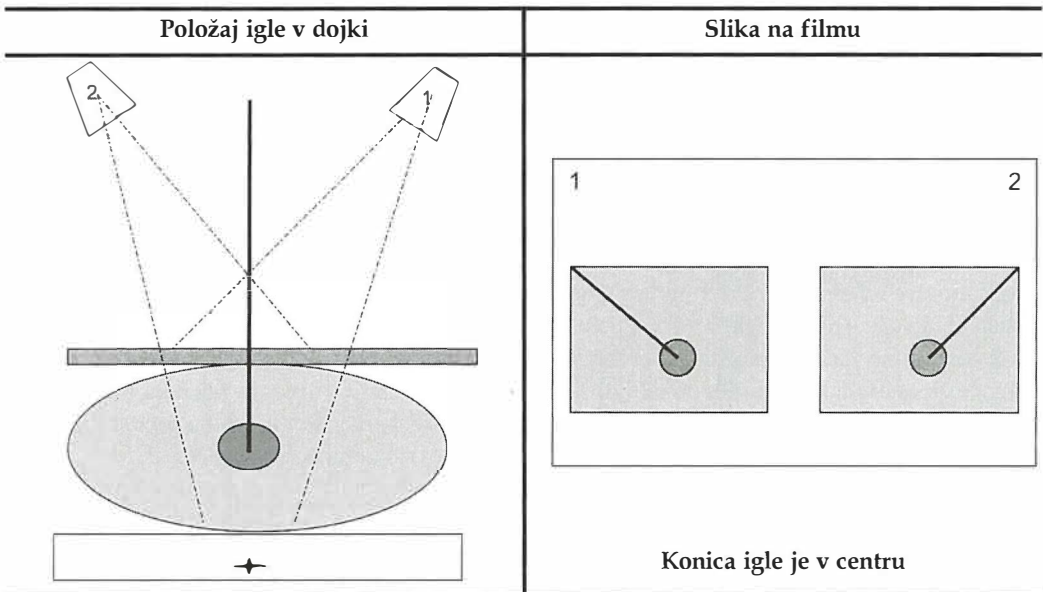
- Če prekomerno povišamo napetost slika izgublja kontrastnost, mikrokalcinacije se

skrijejo (dojko slikamo pri 25 kV, ker so takrat mikrokarcinacije najbolj vidne).

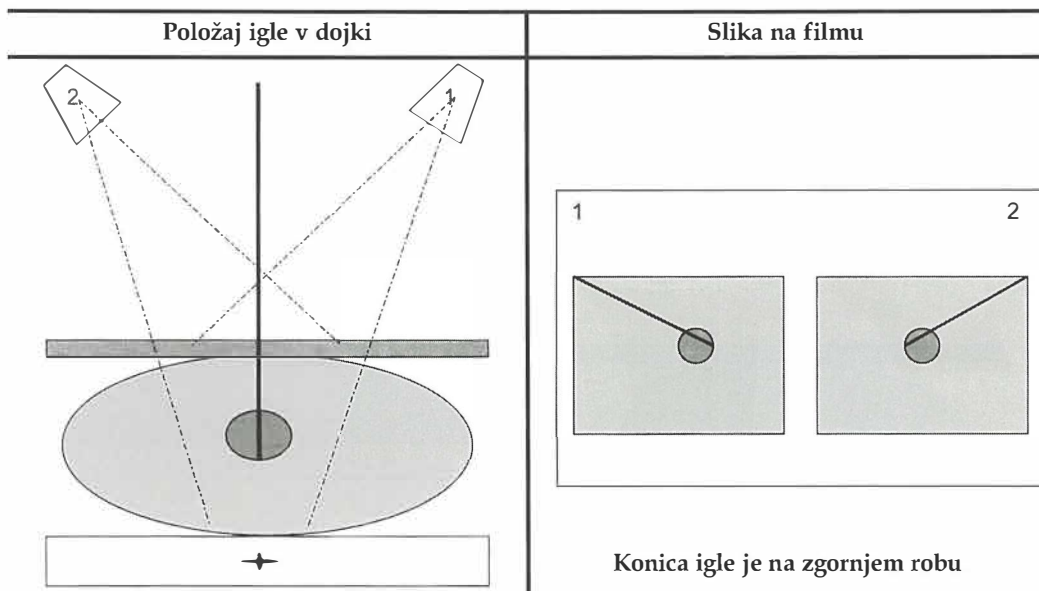
- Ob prenizkih napetostih se prekomerno pojavljajo sekundarni žarki, kar prav tako skrije drobne mikrokalcinacije.
- Prah na ojačevalnih folijah lahko zamenjamo za mikrokalcinacije.
- Prstni odtisi pri mastnih prstih otežijo iskanje.
- Ob poprejšnjem delu z fiksirjem, se na filmu pojavijo svetli artefakti.
- Ob poprejšnjem delu z razvijalcem, se na filmu pojavijo temni artefakti.

Ocenjevanje in izračun napak

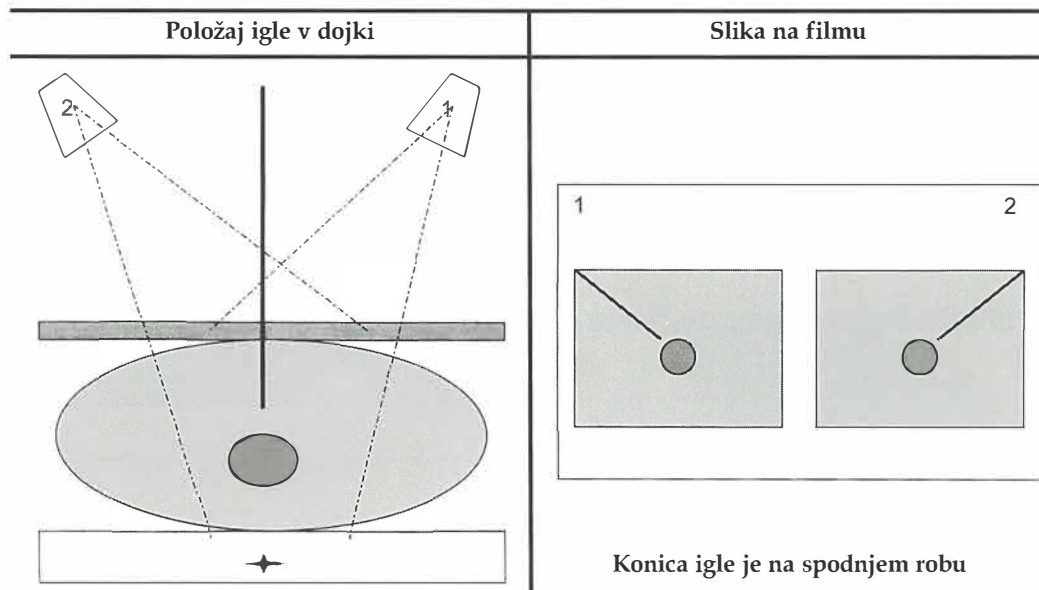
Skice prikažejo primere, kako ocenimo in izračunamo prave vrednosti popravkov pri napakah.



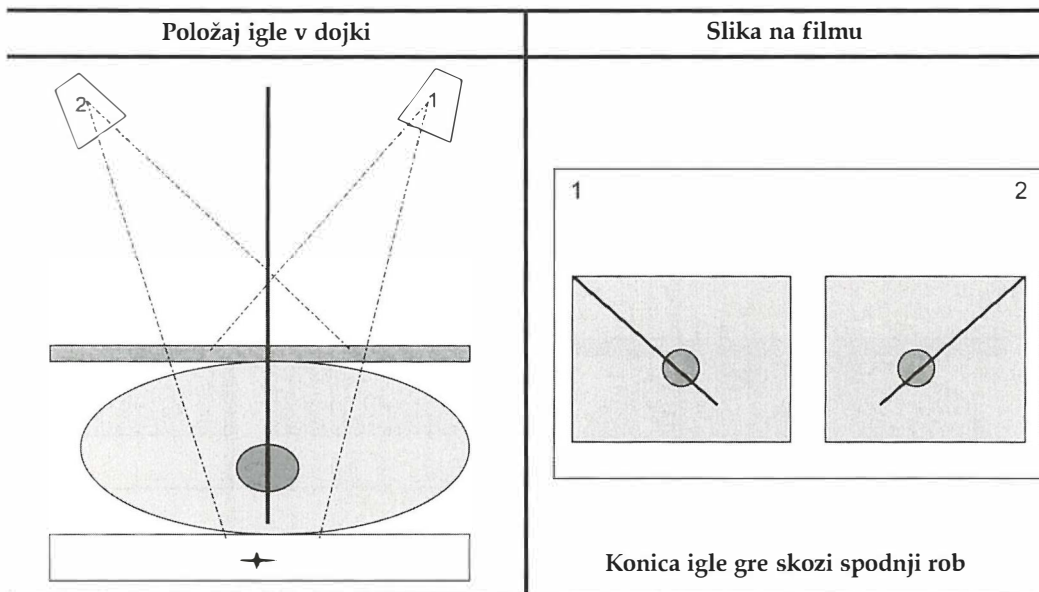
Dojka leži na plošči in je vpeta v kompresori. Naredimo dva stereotaktična posnetka. Pri prvem posnetku (1 -slika na filmu) je na filmu slika na levi strani, cev pa je obrnjena desno ob pacientki (1 -rtg cev). Pri drugem posnetku (2 -slika na filmu) je slika na desni strani filma, cev pa je obrnjena levo ob pacientki (2 -rtg cev). Na stereotaktičnih posnetkih na obeh slikah vidimo iglo, ki leži na obeh slikah simetrično v tumorju. Popravki niso potrebni, nadaljujemo s preiskavo.



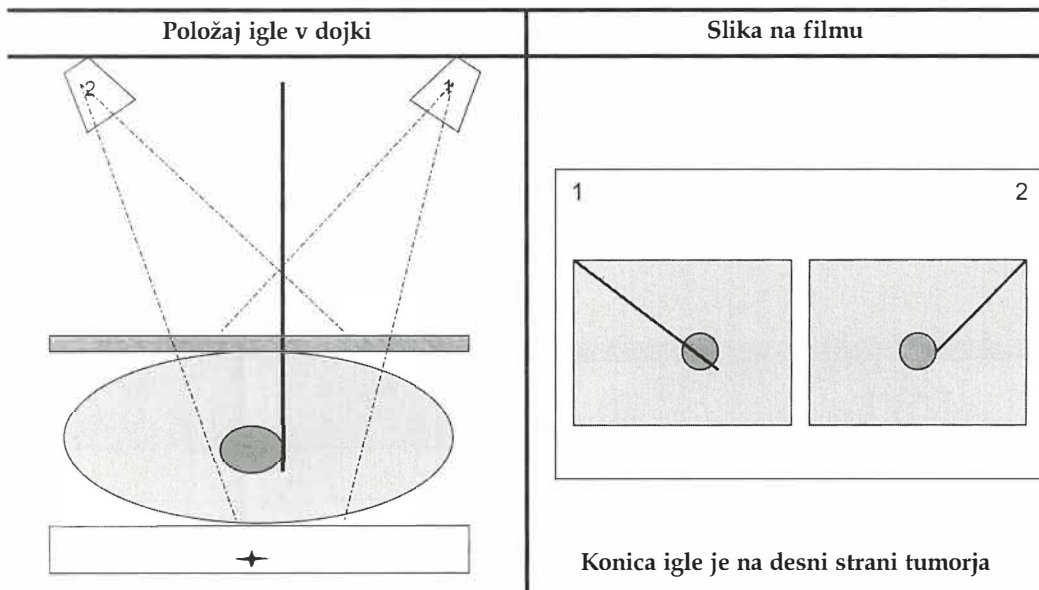
Dojka leži na plošči in je vpeta v kompresorij. Naredimo dva stereotaktična posnetka. Pri prvem posnetku (1 -slika na filmu) je na filmu slika na levi strani, cev pa je obrnjena desno ob pacientki (1 -rtg cev). Pri drugem posnetku (2 -slika na filmu) je slika na desni strani filma, cev pa je obrnjena levo ob pacientki (2 -rtg cev). Na obeh posnetkih leži konica igle simetrično ob spodnjem robu tumorju (še vedno leži v tumorju). To je zelo pomembno pri lokalizaciji tumorjev. Popravki niso potrebni, nadaljujemo s preiskavo.



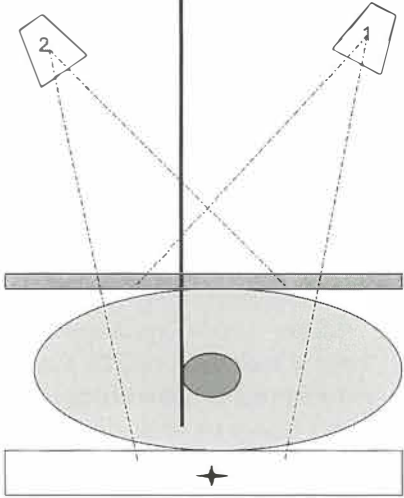
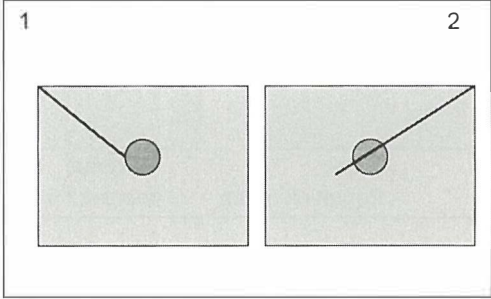
Dojka leži na plošči in je vpeta v kompresorij. Naredimo dva stereotaktična posnetka. Pri prvem posnetku (1 -slika na filmu) je na filmu slika na levi strani, cev pa je obrnjena desno ob pacientki (1 -rtg cev). Pri drugem posnetku (2 -slika na filmu) je slika na desni strani filma, cev pa je obrnjena levo ob pacientki (2 -rtg cev). Na obeh posnetkih leži konica igle simetrično nad tumorjem v dojki. Pred nadaljevanjem preiskave iglo poglobimo, popravek je na Z-osi.



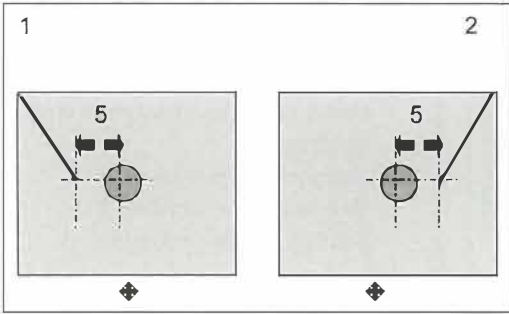
Dojka leži na plošči in je vpeta v kompresori. Naredimo dva stereotaktična posnetka. Pri prvem posnetku (1 -slika na filmu) je na filmu slika na levi strani, cev pa je obrnjena desno ob pacientki (1 -rtg cev). Pri drugem posnetku (2 -slika na filmu) je slika na desni strani filma, cev pa je obrnjena levo ob pacientki (2 -rtg cev). Na obeh posnetkih je igla simetrično pod tumorjem. Preden nadaljujemo preiskavo, iglo dvignemo. Popravek je na Z-osi.



Dojka leži na plošči in je vpeta v kompresori. Naredimo dva stereotaktična posnetka. Igla leži v dojki ob desni strani tumorja. Na prvem posnetku (1 -slika na filmu) leži konica pod tumorjem, na drugem posnetku (2 -slika na filmu) pa leži konica igle na zgornjem robu tumorja. Tak nesimetričen odklon igle popravimo s korekcijo v levo. Popravek se je X-osi, nadaljujemo s preiskavo.

| Položaj igle v dojki | Slika na filmu |
|---|---|
|  |  <p data-bbox="677 669 1110 737">Konica igle je na levi strani tumorja in pregloboko</p> |

Dojka leži na plošči in je vpeta v kompresorij. Naredimo dva stereotaktična posnetka. Pri prvem posnetku (1 -slika na filmu) je na filmu slika na levi strani filma, cev pa je obrnjena desno ob pacientki (1 -rtg cev). Pri drugem posnetku (2 -slika na filmu) je slika na desni strani filma, cev pa je obrnjena levo ob pacientki (2 -rtg cev). Konica igle leži ob levi strani tumorja in je pregloboko. Na prvem posnetku (1 -slika na rtg filmu) leži konica igle na zgornjem robu tumorja. Pri drugem posnetku (2 -slika na rtg filmu) pa je konica igle pod tumorjem. Nesimetričen odklon popravimo s korekcijo v levo, ter hkrati dvignemo iglo. Popravki so na X -osi in Z -osi, nadaljujemo s preiskavo.

| Odstopanja | Postopek izračuna napake |
|---|--|
|  | <p data-bbox="753 1006 1053 1037">Izračun popravka na Z-osi:</p> <ul data-bbox="694 1070 1116 1230" style="list-style-type: none"> – Izmeri razdaljo med centrom tumorja in konico igle na obeh slikah (5 mm) – Pomnoži rezultat s 3 (5 mm X 3 mm = 15 mm) <p data-bbox="753 1361 1084 1392"><i>Izračun je na projekciji kota 15 °</i></p> <p data-bbox="753 1521 1043 1552">Iglo poglobimo za 15 mm.</p> |

| Odstopanja | Postopek izračuna napake |
|---|---|
| <div data-bbox="98 260 618 551"> <p>1</p> <p>2</p> <p>8</p> <p>← Popravek 5 mm</p> <p>← popravek 5 mm</p> </div> <p data-bbox="110 651 640 742">Konica igle je na eni sliki pred zgornjim robom, na drugi sliki pa je pod spodnjim robom. Popravek je na X-osi in na Z-osi.</p> | <p data-bbox="732 232 1030 260">Izračun popravka na X-osi:</p> <ul data-bbox="703 296 1093 524" style="list-style-type: none"> – Izmeri razdaljo od centra tumorja (8 mm in 2 mm) – Odštej izmerjene vrednosti eno od druge (8 mm – 2 mm) – Deli rezultat z 2 (6 mm / 2 mm = 3 mm) <p data-bbox="703 560 1093 715">Mesto vboda spremenimo za 3 mm v levo po X-osi. Po tem popravku pride do simetričnega odstopanja; igla je na obeh slikah 5 mm nad zgornjim robom.</p> <p data-bbox="703 751 1093 806">Za popravek na Z-osi pogledamo zgornji popravek.</p> |

| Odstopanja | Postopek izračuna napake |
|--|---|
| <div data-bbox="117 1024 633 1334"> <p>1</p> <p>2</p> <p>8</p> <p>→ Popravek 5 mm</p> <p>→ Popravek 5 mm</p> </div> <p data-bbox="110 1388 640 1479">Konica igle je na eni sliki pred zgornjim robom, na drugi sliki pa je pod spodnjim robom. Popravek je na X-osi in na Z-osi.</p> | <p data-bbox="732 1006 1043 1033">Izračun popravkov na X-osi:</p> <ul data-bbox="703 1070 1068 1297" style="list-style-type: none"> – Izmeri razdaljo od centra (8 mm in 2 mm) – Seštej izmerjene vrednosti eno od druge (8 mm + 2 mm = 10 mm) – Deli rezultat z številom 2 (10 mm / 2 mm = 5 mm) <p data-bbox="703 1334 1093 1488">Mesto vboda spremenimo za 5 mm v desno po X-osi. Po tej korekciji ostaja teoretično simetrično odstopanje; igla je na obeh slikah skozi spodnji rob tumorja.</p> <p data-bbox="703 1525 1093 1579">Za popravke na Z-pogledamo prvi izračun.</p> |

Zaključek

Preiskave dojke: mamografija in intervencijske preiskave so v rokah radiologa in radiološkega inženirja. Izkušeni radiološki inženir je nepogrešljiv del tima in mora obvladati tehnično znanje posegov, intervencijske posege in biti seznanjen z osnovnimi patološkimi procesi v dojkah. S svojim kakovostnim delom ima radiološki inženir pomembno mesto v mamološki skupini.

Literatura

1. Gini W, Parsons WC, *Mammography for radiologic technologists*. Caledonia; McGraw-Hill, Inc; 1992.
2. Product informantor; Stereotactic Biopsy. *Application guide for mammography*. Federal Republic of Germany, 1996.
3. Junkermann H, von Fournier D, *Prebiopsy localization of nonpalpable breast lesions*.
4. Lee L, Stickland V, Wilson R, Roebuck E. *Fundamentals of mammography*; W.B. Saunders Company Ltd., 1995.