

Dodatne projekcije (cleavage, tangencialna projekcija, slikanje vsadkov, moška dojka)

Andreja Kokot, Brigita Hudales, Patricija Špeh

Oddelek za radiologijo, Onkološki inštitut, Ljubljana, Slovenija

V prispevku so opisana specialna slikanja, ki jih uporabljamo pri mamografijah.

Mednje sodijo: cleavage, tangencialna projekcija, slikanje vsadkov in moške dojke.

Z natančno tehnično izvedbo teh preiskav marsikdaj lahko rešimo nadaljnjo diagnostiko in operativno obdelavo.

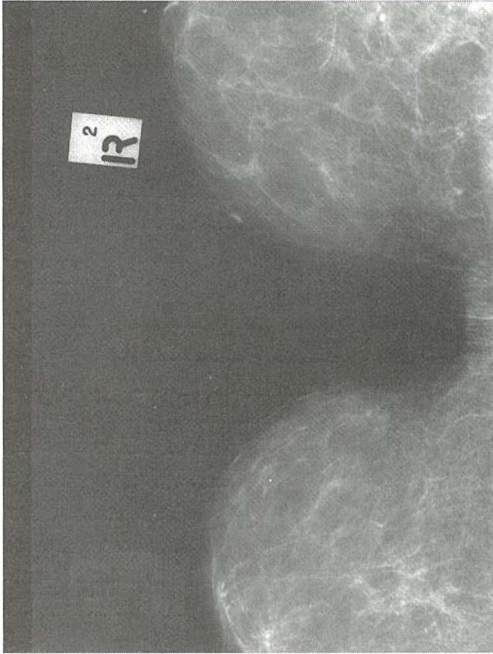Ključne besede: mamografija; tehnologija radiološka

Cleavage projekcija – dekolte

Položaj pacientke

- položaj kompresijske plošče in kasete je vodoraven kot pri CC projekciji, le da slikamo oba medialna dela obeh dojk hkrati
- pacientko obrnemo proti aparatu in jo prosimo, naj glavo obrne postrani,
- stopimo za pacientko in z obema rokama primemo obe dojki, tako da sta prsni bradavici v profilu,
- poskrbimo, da ima pacientka sproščeni obe rameni,
- s podlahtjo in z dlanjo ene roke podpremo obe dojki, ki morata biti rahlo privzdignjeni od torakalne stene,
- z drugo roko prilagodimo višino aparata do hrbtišča roke, s katero podpiramo dojki,
- pacientko rahlo prislonimo k aparatu,

- ves čas stojimo za pacientko in s tesnim telesnim stikom poskrbimo, da se ne izmakne, ko začnemo s kompresijo,
- previdno odmaknemo roko, s katero smo podpirali dojki, in preverimo, ali sta prsni bradavici v profilu,
- dekolte mora biti nameščen na sredini kasete,
- pacientko prosimo, naj se z obema rokama prime za ročaja na obeh straneh aparata,
- komprimiramo toliko, da koža na dojkah rahlo pobledi,
- kožne gube, ki lahko nastanejo ob komprimiranju, pogladimo, tako da kožo nežno izvlečemo izpod kompresorija proti torakalni steni,
- prižgemo centrirno lučko in preverimo, ali ni morebitnih senc zaradi superpozicije na mamogramu,
- fotocelica pri tej projekciji ni prekrita s tkivom, zato moramo ekspozicijo ročno nastaviti



Slika 1. Pravilni rentgenogram pri cleavage projekciji.

Pravilni posnetek

Prikažemo medialni del obeh dojk in prostor med njima. Obe prsni bradavici sta v profilu, kar je vidno zlasti na manj eksponiranem mamogramu.

Tangencialna projekcija

To projekcijo uporabljamo za prikaz kožnih kalcinacij ali lezij, ki ležijo v bližini ali celo na površini kože.

Potek slikanja

- položaj kasete in pacientke je odvisen od tega, kateri del dojke bomo slikali,
- lahko si pomagamo s kompresijskim loparčkom, ki nam pomaga lokalizirati in omejiti slikovno polje,
- centralni žarek poteka navpično na površino kože, tako da žarki zadenejo lezijo ortogradno,

- tkivo pogosto ne prekrije fotocelice, zato moramo ekspozicijo ročno nastaviti.

Pravilni posnetek

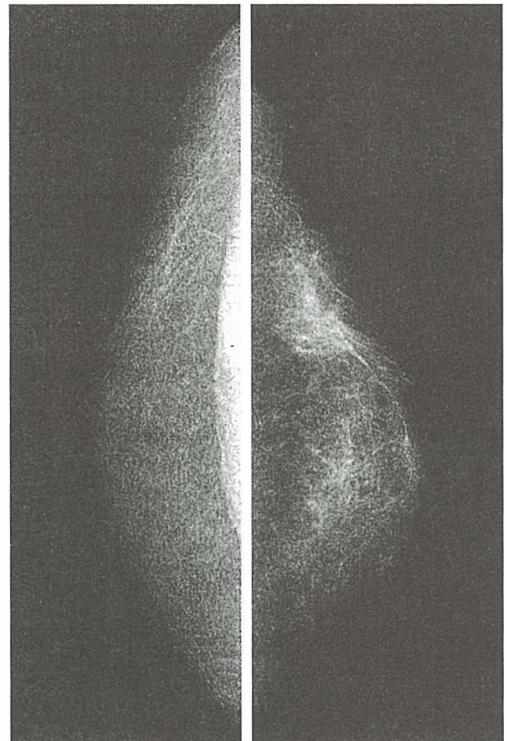
Na pravilno eksponiranem posnetku dobimo lezijo, ki leži v bližini ali celo na površini kože.

Moška dojka

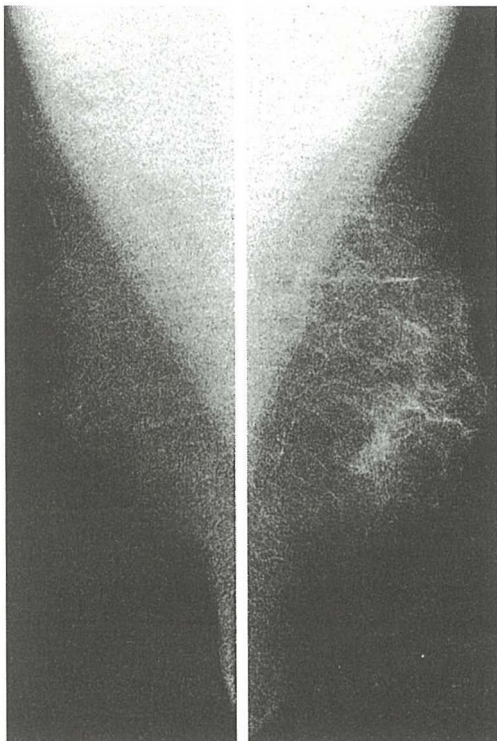
Tudi pri moški dojki je občasno potrebna mamografija, da izključimo patološke spremembe. Moška dojka vsebuje vse sestavine normalne ženske dojke razen žleznega tkiva.

Potek slikanja

Naredimo klasično mamografijo s projekcijo CC in MLO, priporočljivo pa je, da se



Slika 2. Pravilni rentgenogram v CC projekciji moške dojke.



Slika 2a. Pravilni rentgenogrami v MLO projekciji moške dojke.

pri slikanju moške dojke namesto za kraniokavdalno odločimo za kavdokranialno projekcijo, s katero prikažemo večji del parenhima.

Pri večini moških je pektoralna mišica zelo razvita, dojke pa so majhne. Problem predstavljajo tudi dlake na prsnem košu, saj otežujejo neovirano komprimiranje dojke.

Moškim je ob mamografiranju večkrat zelo neprijetno, saj je mamografija tipično ženska preiskava. Zato moramo s poslušom za njihovo nelagodje poskrbeti, da bodo ob preiskavi kolikor je le mogoče sproščeni.

Slikanje dojk z vsadkom

Po kirurški rekonstrukciji s subkutano mastektomijo in vstavitvijo vsadka je v dojki le

malo normalnega tkiva, ki je razporejeno okrog vsadka.

Po lepotnih korekcijah z vstavitvijo vsadka pa je žlezno tkivo ohranjeno in prav tako razporejeno okrog vsadka.

Ali je mamografija po takih posegih sploh mogoča in kako uspešna je, je v glavnem odvisna od vrste kirurškega posega ter vrste in lege vsadka.

Pri obeh omenjenih kirurških korekcijah (subkutana mastektomija in lepotna korekcija) mamografijo uporabljamo le kot diagnostično metodo in ne kot metodo za presejanje (screening).

Po lepotnih korekcijah, po katerih je v dojki navzoča normalna količina žleznega tkiva, razporejena okrog silikonskega vsadka, se po navadi uporabljajo 4 projekcije:

- Standardna CC projekcija
- Standardna MLO projekcija
- 2 modificirani projekciji:
 - a) CC projekcija z iztisljenjem vsadka
 - b) MLO projekcija z iztisljenjem vsadka

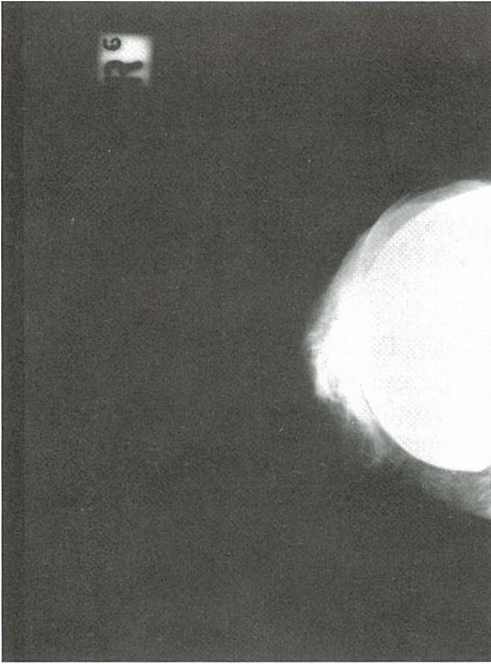
1) Standardna CC projekcija

Nastavitev pacientke je enaka kot pri običajni CC projekciji. Razlika je le v tem, da :

- kompresija ne sme biti premočna,
- fotocelico ponavadi prekriva vsadek, zato moramo ekspozicijo nastaviti ročno, saj bi bila v nasprotnem primeru le ta prevelika,
- prsne bradavice zaradi pooperativnih zarastlin ne moremo vedno prikazati v profilu,
- vsadek je slabo stisljiv, to pa preprečuje tudi kompresijo okoliških delov normalne dojke, ki so zato slabše prikazani,
- preden slikamo drugo dojko, moramo vedno preveriti, ali smo za prvi posnetek izbrali pravo ekspozicijo.

Pravilni posnetek

- silikonski vsadek vidimo kot belo liso, ki jo obkroža del tkiva,



Slika 3. Rentgenogram pri CC projekciji.

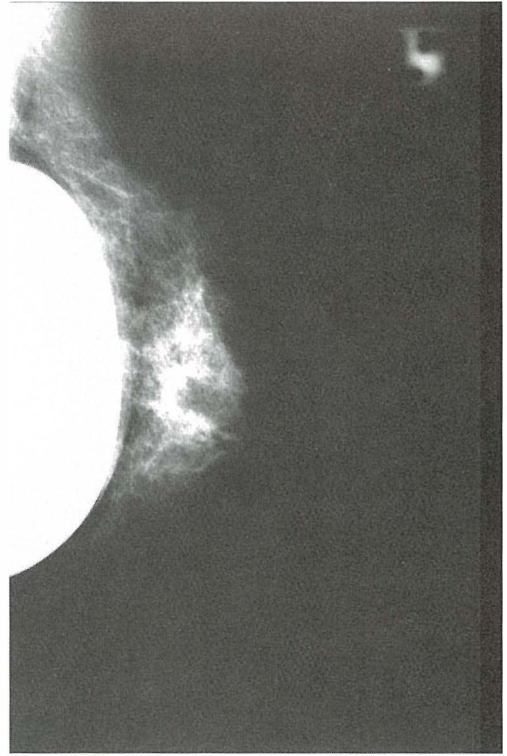- tkivo, ki obkroža vsadek ni komprimirano, zato so detajli slabše razpoznavni,
- prsna bradavica je včasih prikazana v profilu, leži centralno, kar vidimo na svetlejših slikah.

2) Standardna MLO projekcija

Pozicioniranje je enako kot pri MLO projekciji običajne dojke, tudi razlike so enake kot pri opisani CC projekciji.

Pravilni posnetek

- silikonski vsadek na sliki vidimo kot belo liso anteriorno ali posteriorno glede na pektoralno mišico,
- prikažemo samo del dojke in pektoralne mišice,
- tkivo, ki obkroža vsadek, ni dovolj komprimirano, zato detajli niso dobro vidni,
- pri manj eksponiranih slikah včasih prikažemo bradavico v profilu.



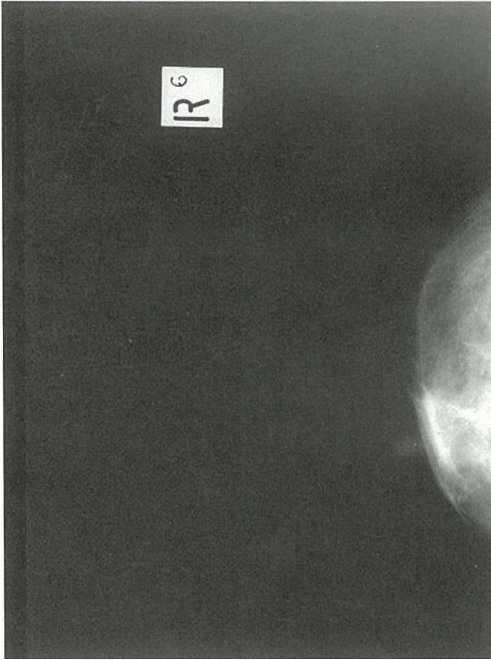
Slika 4. Rentgenogram pri MLO projekciji.

3) Modificirana CC projekcija z iztisenjem vsadka

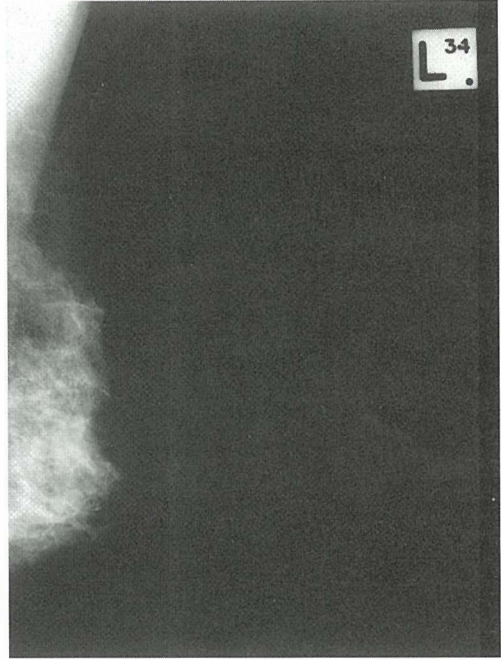
- slikamo v treh delih.
 - a) medialni del (za prikaz medialnega dela dojke)
 - b) predel bradavice (bradavica je na sredini)
 - c) lateralni del (za prikaz lateralnega dela dojke)

Pri teh projekcijah komprimiramo samo tkivo, ki obkroža vsadek. S prsti obeh rok stisnemo dojko, tako da vsadek izrinemo proti torakalni steni. S kompresijsko ploščo nežno zdrsemo ob spodnjem robu vsadka, ga še dodatno potisnemo nazaj ter normalno stisnemo mehke dele dojke pred vsadkom.

Ekspozicija je avtomatska, če tkivo prekri-va fotocelico. V nasprotnem primeru le-to nastavimo ročno.



Slika 5. Rentgenogram pri modificirani CC projekciji.



Slika 6. Rentgenogram pri modificirani MLO projekciji.

Pravilni posnetek

- na posnetku ne vidimo vsadka, niti njegovega roba,
- prikažemo samo tkivo, ki obkroža vsadek,
- pri slikanju medialnega dela dojke leži bradavica lateralno,
- pri slikanju predela bradavice leži bradavica centralno,
- pri slikanju lateralnega dela leži bradavica medialno.

4) Modificirana MLO projekcija z iztisnenjem vsadka

Projekcijo uporabimo, kadar želimo prikazati samo tkivo, ki obkroža vsadek. Modificirani MLO projekcijo slikamo v dveh delih:

- a) zgornji del
- b) spodnji del

a) Zgornji del

Pacientko nastavimo kot za standardno MLO projekcijo. Med palca in preostale prste


obeh rok stisnemo pektoralno mišico in tkivo dojke nad prsno bradavico, ki jo skušamo nastaviti v profilu. S pomočjo kompresijske plošče še dodatno odrinemo vsadek ob torakalno steno, tako da stisnemo le tkivo, ki ga obkroža. Nežno komprimiramo. Od količine tkiva je odvisno, ali izberemo avtomatsko ekspozicijo ali le-to nastavimo ročno.

Pravilni posnetek

- na sliki vidimo tkivo zgornjega kvadranta dojke,
- ne vidimo vsadka ali njegovega roba,
- prikažemo del pektoralne mišice,
- bradavica je v profilu.

b) Spodnji del

Uporabimo kompresijski loparček, s katerim komprimiramo spodnji kvadrant dojke. Bucky spustimo toliko nižje, da spodnji del dojke namestimo na sredino. Slikanje poteka enako kot za zgornji del.



Slika 7. Rentgenogram pri modificirani MLO projekciji – spodnji del.

Pravilni posnetek

- vidimo spodnji kvadrant dojke, inferiorno od vsadka,
- ne vidimo vsadka ali njegovega roba,
- bradavica je v profilu.

Modificirani projekciji lahko uporabljamo pri približno 80% preiskovanih žensk, pri 20% pa postopek zaradi fibroznih zarastlin in bolečin ni mogoč.

Opisanega postopka ne moremo uporabljati pri kirurških rekonstrukcijah po subkutani mastektomiji, saj je premalo normalnih struktur dojke. Z mamografijo lahko prikažemo le tiste dele dojke, ki niso prekriti z vsadkom.

Literatura

1. Lee L, Stickland V, et al. *Fundamentals of mammography*. W.B. Saunders Company Ltd. London 1995
2. Wentz G. *Mammography for technologists*. Uniteds of America 1992
3. Wilson EA, Rickard MT, et. al. *Positioning and quality control mammography today for radiographers*. Australia 1992.
4. Heywang SH, Scheer I, Dershaw DD. *Diagnostic breast imaging*. Stuttgart-New York: Thieme; 1997