

ML, LM, XCC, rolled- on projekcije

Brigita Hudales, Andreja Kokot, Patricija Špeh

Oddelek za radiologijo, Onkološki inštitut, Ljubljana, Slovenija

V poglavju opisujem dodatne projekcije za slikanje dojke, med katere spadajo naslednje projekcije:

- stranska mediolateralna projekcija ML
- stranska lateromedialna projekcija LM
- pretirano medialna projekcija XCCM
- pretirano lateralna projekcija XCCL
- rolled-on ali zavrtena projekcija

V praksi med opisanimi projekcijami največkrat izvajamo ML projekcijo, sledita obe XCC projekciji.

Pred izvajanjem projekcije vedno pripravimo kaseto ustreznega formata (18x24 ali 24x30), namestimo rentgensko cev v ustrezen položaj in izberemo ustrezno ekspozičijo. Dojko poskušamo vedno dobro komprimirati. Pri projekcijah sta posebej pomembna natančnost in seveda tudi sodelovanje pacientke, kajti le obojestranski trud da rezultat- kakovosten in diagnostično uporaben rentgenogram; to pa je zelo pomembno za zgodnje odkrivanje sprememb na dojkah.

Ključne besede: mamografija; tehnologija radiološka

Stranska projekcija

Stranska projekcija se uporablja kot dodatna projekcija, kadar moramo za prikaz vidnih sprememb uporabiti dve projekciji, ki sta med sabo pravokotni oziroma se razlikujeta za devetdeset stopinj.

Uporablja se tudi za prikaz neopredeljivih mikrokalcinacij ali pred intervencijskimi posegi (lokalizacija z žico – za ugotavljanje natančne lege patoloških sprememb).

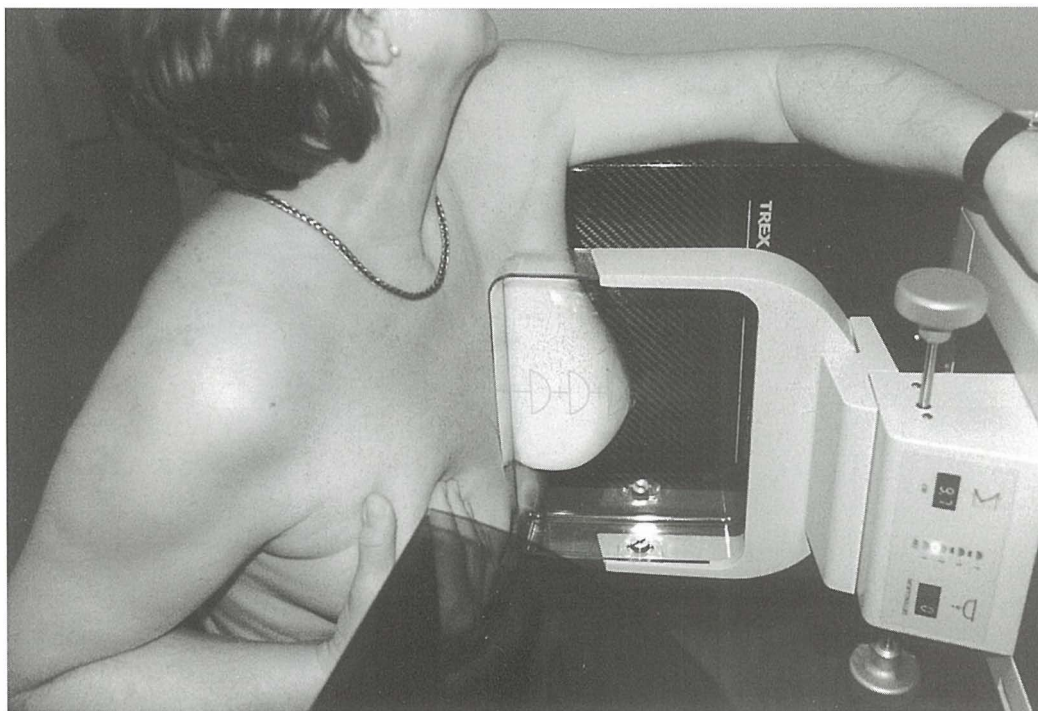
Poznamo dve projekciji:

- stranska mediolateralna projekcija **ML**
- stranska lateromedialna projekcija **LM**

Naslov avtorja: Brigita Hudales, dipl.ing rad., Oddelek za radiologijo, Onkološki inštitut, Zaloška 2, 1000 Ljubljana, Slovenia. Tel: 01 4321 195; Fax:01 4314 180.

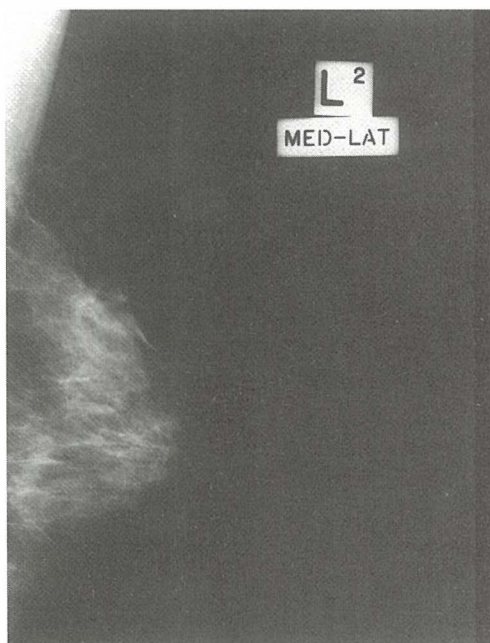
Stranska mediolateralna projekcija ML

- to projekcijo uporabljamo takrat, kadar so spremembe v lateralnih kvadrantih dojke,
- rentgensko cev obrnemo vodoravno,
- pacientko namestimo stransko k buckyu, tako da se z lateralnim robom toraksa dotika buckya,
- kaseto namestimo tako, da je njen zgornji rob v višini sprednje in zadnje aksilarne gube,
- vrh kompresorne plošče je tik pod klavikulo, rob kompresorne plošče pa se dotika sternuma,
- dvignemo ramo na strani slikane dojke, pokrčimo roko v komolcu, nadlaket položimo na bucky, podlaket z zapestjem pa na ročko rentgenske cevi,

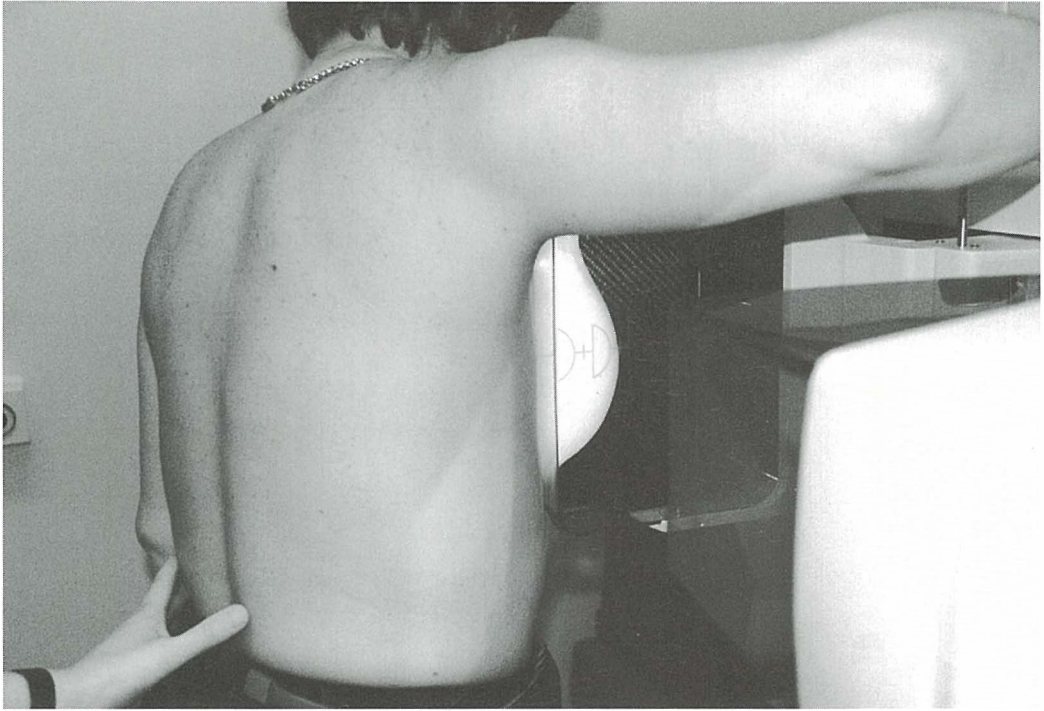

Slika 1. Položaj pacientke pri ML projekciji.

- pazdušno jamo naslonimo na zgornji rob buckya in položimo svojo roko na pacientkino ramo, s tem preprečimo morebitne premike v rami in pazdušni jami,
- z drugo roko primemo slikano dojko, jo dvignemo navzgor, potegnemo stran od torakalne stene na bucky,
- palec naše roke sloni na torakalni steni,
- v tem položaju jo pritisnemo na bucky,
- pacientka s prsto roko potegne drugo dojko v stran, in tako jo umakne iz slikanega polja,
- prsna bradavica je v profilu,
- dojko stisnemo in jo podpiramo s palcem in roko, dokler ni dovolj komprimirana,
- poravnamo gube,
- slikamo in takoj po slikanju sprostimo kompresorij,
- ekspozicija je avtomatska, dojka mora prekrivati ionizacijsko celico,
- rentgenski žarki prodirajo od medialnega skozi lateralni del dojke na rentgenski film,



Slika 1a. Rentgenogram pravilne mediolateralne projekcije dojke.

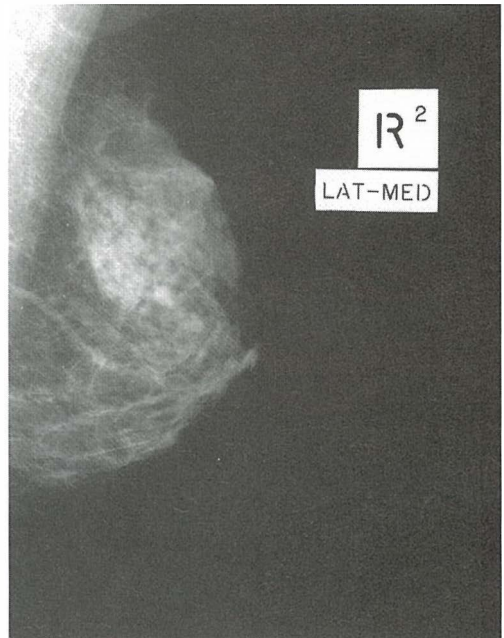


Slika 2. Položaj pacientke pri LM projekciji.

Na rentgenogramu vidimo vse sestavne dele dojke, le pektoralna mišica je manj prikazana, s tem pa tudi bazalni in aksilarni deli dojke.

Lateromedialna projekcija LM

- ta projekcija se uporablja, kadar so spremembe v medialnih kvadrantih,
- rentgensko cev obrnemo vodoravno,
- pacientko namestimo stransko k buckyu tako da se z medianim robom toraksa dotika buckya,
- zgornji rob buckya naj bo v višini juguluma,
- pacientka dvigne roko na strani slikane dojke, jo v komolcu pokrči, podlaket z zapetjem položi na ročko rentgenskega aparata,
- pacientko potisnemo naprej, tako da je sternum tesno ob buckyu,
- nato pacientko narahlo rotiramo medialno,



Slika 2a. Rentgenogram pri pravilni lateromedialni projekciji dojke.

- primemo slikano dojko, jo dvignemo in potisnemo na bucky ter jo s palcem podpiramo dokler ni dovolj komprimirana,
- poravnamo gube,
- slikamo in takoj po slikanju sprostimo kompresorij
- prsna bradavica je v profilu,
- ekspozicija je avtomatska, dojka prekriva ionizacijsko celico,
- rentgenski žarki prodirajo od lateralnega skozi medialni del dojke na rentgenski film,
- lahko slikamo tudi na drugi način, kjer se pacientka z obema rokama prime za ročko cevi, iztegne vrat, glavo potisne močno naprej, brada se dotika gornjega roba buckya; nato nastavimo še dojko kot je opisano zgoraj.

Na rentgenogramu vidimo vse sestavne dele dojke, le pektoralna mišica je manj prikazana, s tem pa tudi bazalni in aksilarni deli dojke. Bradavica je v profilu, parenhim je raztegnjen.

Pretirano lateralna in medialna projekcija

Pretirano stranske projekcije uporabljamo za prikazovanje medialnega ali lateralnega kvadranta dojke, kadar je pacientka močnejše postave, ali pri lezijah, ki v osnovnih projekcijah niso dovolj dobro prikazane.

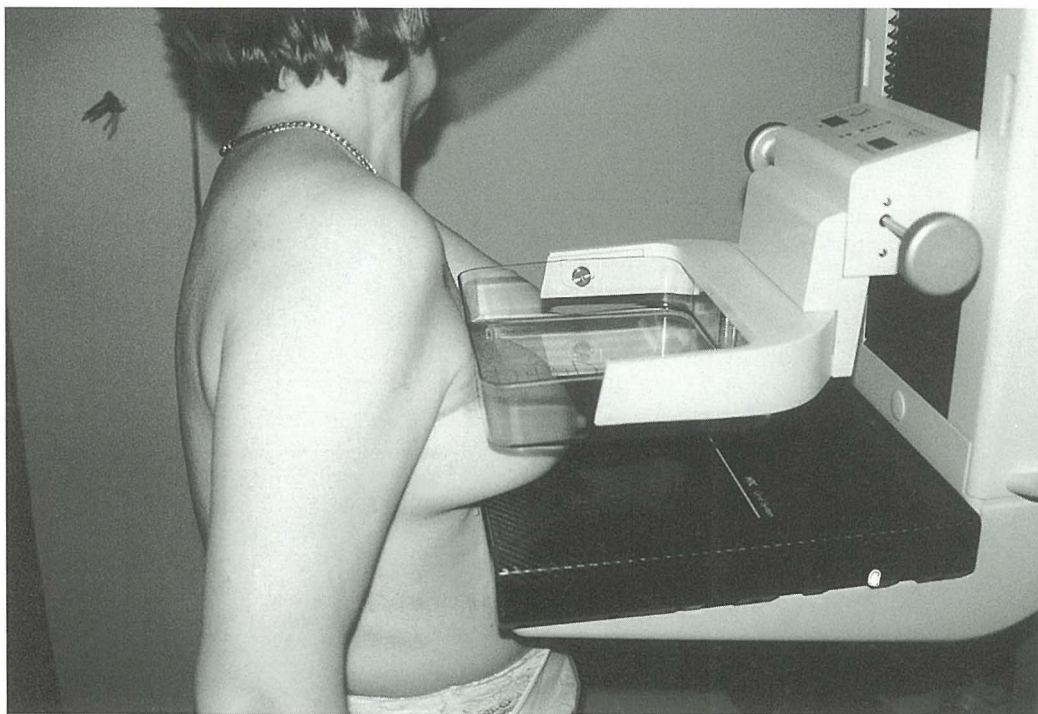
Med pretirani projekciji spadata:

- medialna XCCM projekcija
- lateralna XCCL projekcija

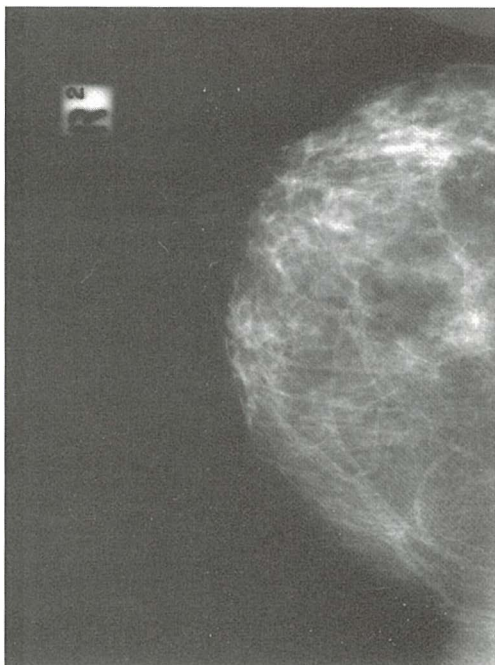
Medialna XCCM projekcija

Projekcija se uporablja za prikaz sprememb, ki ležijo zelo blizu torakalne stene medialno in jih ne uspemo prikazati na CC projekciji.

- rentgenska cev je obrnjena navpično, kot znaša nič stopinj, cev je lahko obrnjena za pet stopinj medialno,
- pacientka je s sprednjo stranjo telesa obrnjena proti rentgenski cevi,



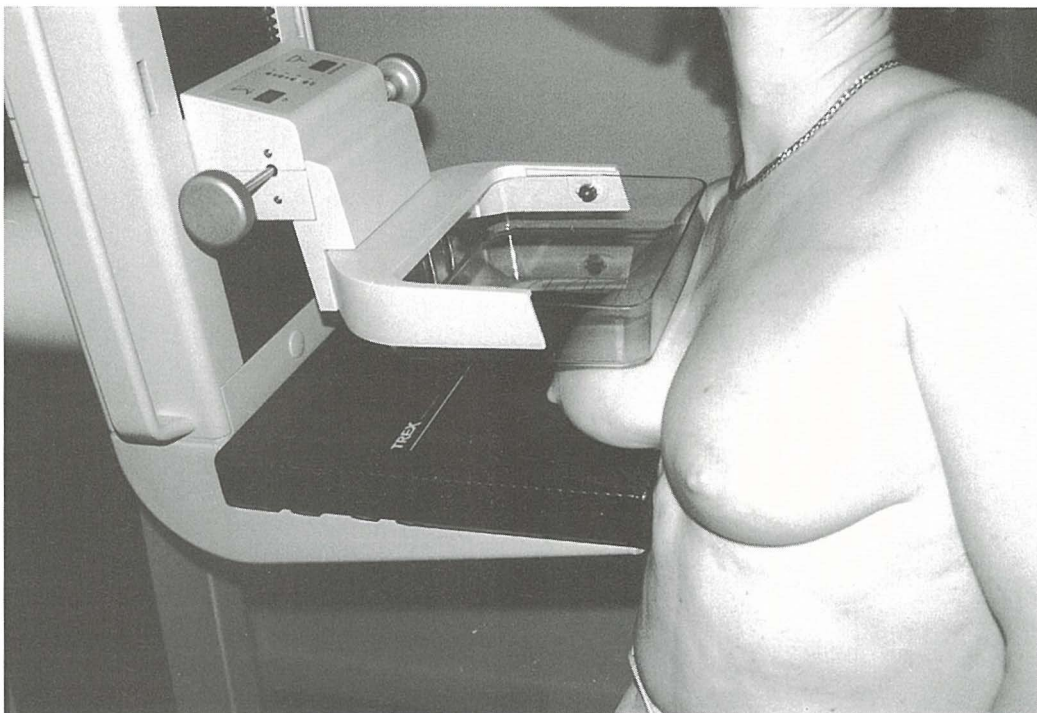
Slika 3. Položaj pacientke pri medialni XCCM projekciji.



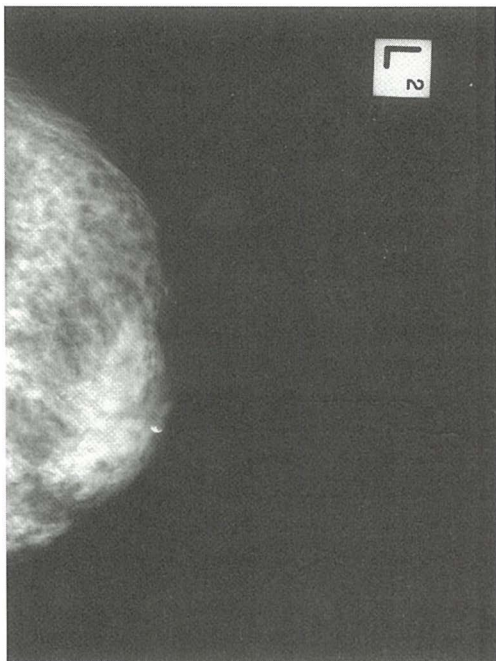
Slika 3a. Rentgenogram pri pravilni medialni XCCM projekciji.

- glavo obrnemo v stran proti medialnemu kvadrantu slikane dojke,
- nato pacientko obrnemo za petnajst stopinj, tako da je medialni kvadrant dojke bližje buckyju,
- stopimo za pacientko, z roko primemo medialni kvadrant dojke, jo potegnemo navzpred in jo položimo na bucky,
- pacientka ima sproščeni rami,
- poravnamo gube,
- bradavica je v profilu in obrnjena lateralno,
- ekspozicija je avtomatska, dojka prekriva ionizacijsko celico,
- nato dojko komprimiramo, eksponiramo in sprostimo kompresorij,
- rentgenski žarki prodirajo od zgornjega skozi spodnji medialni kvadrant na rentgenski film.

Na rentgenogramu je dobro viden medialni kvadrant, prsna bradavica leži lateralno.



Slika 4. Položaj pacientke pri lateralni XCCL projekciji.



Slika 4a. Rentgenogram pri pravilni lateralni XCCL projekciji.

Lateralna XCCL projekcija

Projekcija se uporablja za natančnejšo opredelitev sprememb, vidnih le v polstranski MLO projekciji, za opredelitev sprememb v aksilarnem delu žleznega tkiva in kot dopolnilna projekcija, kadar standardni projekciji ne prikažeta dovolj lateralnega dela dojke.

- rentgenska cev je obrnjena navpično, kot znaša nič stopinj, lahko je cev obrnjena za pet stopinj lateralno,
- pacientka je s sprednjo stranjo telesa obrnjena proti rentgenski cevi,
- glavo obrnemo stran od slikane dojke,
- nato pacientko obrnemo za petnajst stopinj, tako da je lateralni kvadrant dojke bližje buckyju,
- stopimo za pacientko, z roko primemo in dvignemo lateralni kvadrant dojke, dojko potegnemo naprej in stran od torakalne stene; bucky dvigamo dokler se ne dotaknemo hrbtišča zapestja,
- pacientka naj ima sproščeni rami,

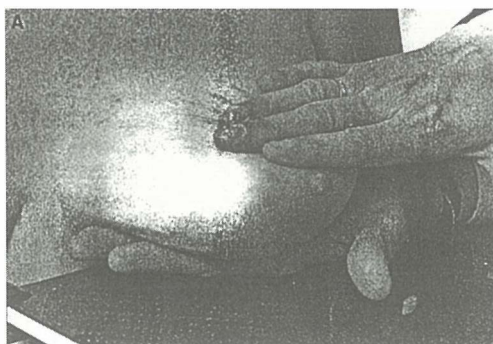
- prsna bradavica je v profilu in leži medialno,
- poravnamo gube,
- nato dojko komprimiramo, eksponiramo in sprostimo kompresorij,
- izberemo primerne kilovolte, ekspozicija je avtomatska, dojka prekriva ionizacijsko celico,
- rentgenski žarki prodirajo od zgornjega lateralnega skozi spodnji lateralni kvadrant na rentgenski film.

Na rentgenogramu je dobro viden lateralni kvadrant, prsna bradavica leži medialno.

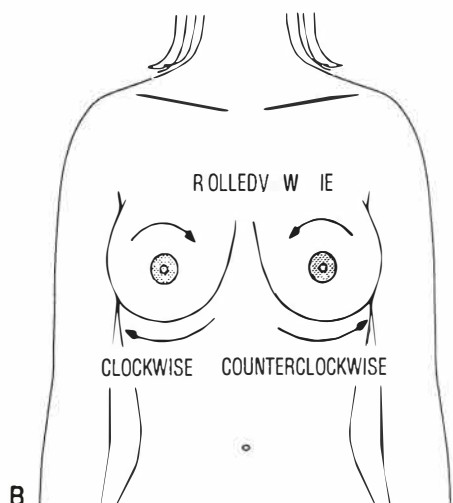
Rolled – on projekcija – zavrtena

To je projekcija, ki se lahko uporablja pred ciljano kompresijo. Uporablja se tudi za natančnejšo opredelitev lezije, vidne le v eni projekciji, za razjasnitev zgostitve, vidne le v eni projekciji, ali v primeru večjega števila formacij, kjer določamo lego vsake posamezne formacije.

- rentgenska cev je obrnjena navpično, kot znaša nič stopinj,
- pacientka stoji pred rentgensko cevjo, roke in rame ima sproščene in ob telesu,
- slikano dojko primemo in jo položimo na bucky,
- z eno roko primemo dojko na spodnji strani, z drugo pa na zgornji strani,



Slika 5. Položaj pacientke pri rolled – on projekciji.



Slika 5a. Prikaz vrtenja dojke pri rolled - on projekciji.

Literatura

1. Lee L, Stickland V, et al. *Fundamentals of mammography*. W.B. Saunders Company Ltd. London 1995
2. Wentz G. *Mammography for technologists*. United States of America 1992
3. Wilson EA, Rickard MT, et al. *Positioning and quality control mammography today for radiographers*. Australia 1992

- zgornji del dojke zavrtimo lateralno, spodnji del dojke pa istočasno medialno,
- v tem položaju dojko komprimiramo, eksponiramo in sprostimo kompresorij,
- ekspozicija je avtomatska, dojka prekriva ionizacijsko celico,
- sledi še en posnetek, kjer gornji del dojke zavrtimo medialno, spodnji del dojke pa lateralno,
- po navadi delamo oba posnetka oziroma projekciji in označimo smer vrtenja dojke.