

Mamografski videz normalne dojke

Kristijana Hertl, Miljeva Rener, Maksimiljan Kadivec, M Podkrajšek

Oddelek za radiologijo, Onkološki inštitut, Ljubljana, Slovenija

Mamografski videz normalne dojke je pri vsaki ženski različen, čeprav imajo nekatere normalne anatomske strukture na mamogramu svojo značilno podobo. Na količino žleznega, vezivnega tkiva in maščobe ter na razmerje med njimi vpliva več dejavnikov, na primer: starost ženske, menstrualni cikel, nosečnost, hormonska substitucija.

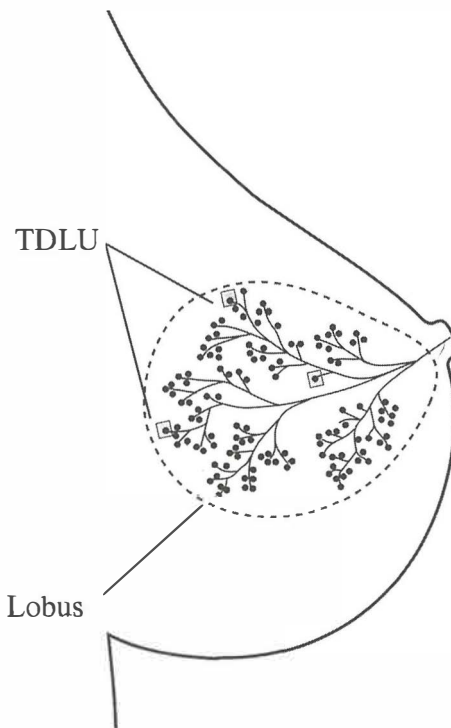
Ključne besede: mamografija; dojka; dojka, bolezni

Uvod

Dojka je sestavljena iz 15 – 20 lobusov. Lobus je sestavljen iz številnih lobulusov, ki so prek terminalnih ekstralobularnih duktusov povezani z glavnim mlečnim vodom. Le – teh je prav tako 15 – 20 in se odpirajo v bradavico. Lobulus s terminalnim ekstralobularnim duktusom tvori terminalno duktalno -lobularno enoto (TDLU) (Slika1,2).

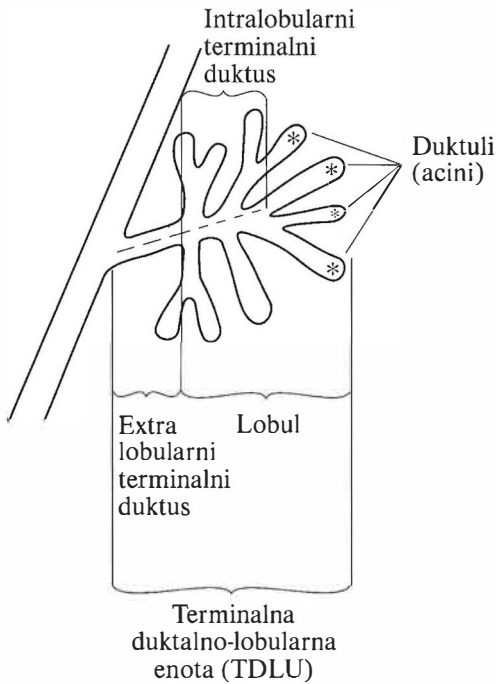
TDLU je osnovna žlezna enota, ki med laktacijo proizvaja mleko. Najpogosteje meri 1 – 2 mm in s starostjo atrofira. TDLU je najpogostejše mesto patološkega dogajanja.

TDLU so obdani z maščobo in vezivom. Podporo jim dajejo Cooperjevi ligamenti, ki izhajajo iz vezivnega tkiva med lobulusi in pripenjajo tkivo na kožo in pektoralno mišico.



Naslov avtorja: Kristijana Hertl, dr. med., Oddelek za radiologijo, Onkološki inštitut, Zaloška 2, 1000 Ljubljana, Slovenia. Tel: 01 4321 195; Fax: 01 4314 180.

Slika 1. Dojko sestavlja 15-20 lobusov. En lobus sestavljajo številni TDLU, ki se z izvodili izlivajo v skupen mlečni vod.



Slika 2. TDLU.

Patološke spremembe, ki vzniknejo iz TDLU¹:

- ciste
- fibroadenomi
- večina karcinomov

Patološke spremembe, ki vzniknejo iz večjih duktusov:

- duktalna ektazija
- papilomi
- papilarni karcinom

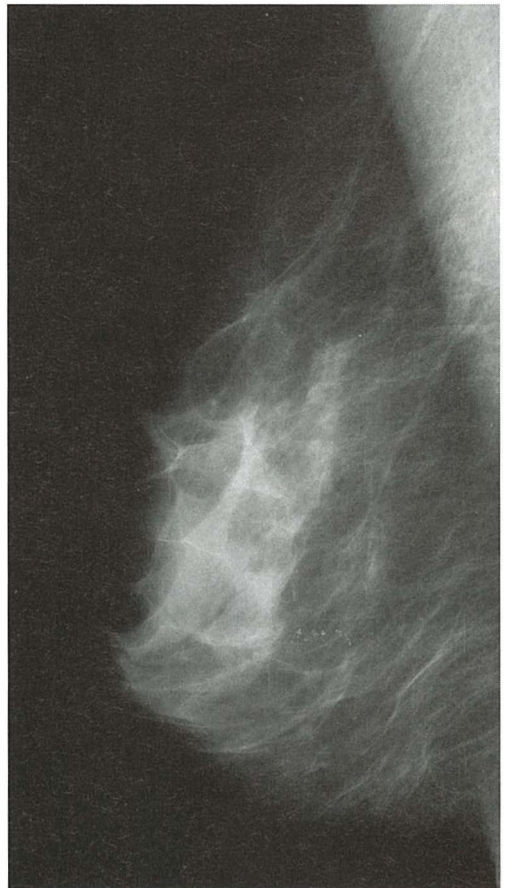
Mamografski videz normalne dojke

- A) koža
- B) podkožno (subkutano) maščevje
- C) retromamarno maščevje
- D) Cooperjevi ligamenti
- E) pektoralna mišica
- F) mlečni vodi
- G) areola, bradavica
- H) žile

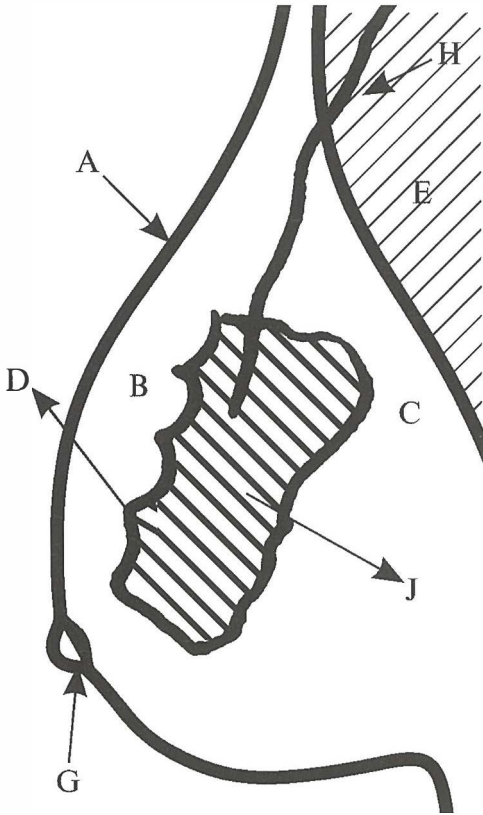
- I) bezgavke
- J) žlezno tkivo
- K) akcesorno žlezno tkivo

Koža (Slika 3,4):

- normalna debelina kože variira od 0,8 – 3 mm²
- inframamarno lahko debelina preseže 3 mm (posebno pri starejših ženskah)
- podane mere so zgolj orientacijske, bolj pomembna je enako, simetrično zadebeljena koža v obeh dojkah, brez vidnih ali tipnih patoloških sprememb (prvi pogoj je enaka in pravilna kompresija)³



Slika 3. Normalne strukture dojke, vidne na mamogramu (podrobnejši opis na sliki 4)



Slika 4. Normalne strukture dojke, vidne na mamogramu.

- zelo pomembno je, da žarki padajo tangencialno na zadebeljeni del kože, sicer se sprememba mamografsko ne vidi

Podkožno, retromamarno maščevje (Slika 3,4)

- maščoba obdaja žlezno tkivo na meji proti koži in prsnemu košu
- pri mladi dojki so te plasti tanke, pri starejših ženskah pa z involucijo žleznega tkiva postajajo širše
- vsaka zgostitev v teh področjih je sumljiva

Cooperjevi ligamenti (Slika 3,4)

- izhajajo iz veziva okrog žleznega tkiva in ga pripenjajo na kožo in prsni koš
- najizrazitejši so v zgornjih kvadrantih (lepo vidno na MLO projekciji)
- dajejo vtis skalopirane (valovite) sprednje konture žleznega tkiva

Pektoralna mišica (Slika 3,4)

- prikazana je kot trikotna senca ob bazi dojke z vrhom, obrnjenim navzdol
- na pravilni MLO projekciji sega do višine bradavice
- v mišici in tudi v sami dojki so pogosto vidne normalne bezgavke

Areola, bradavica (Slika 3,4)

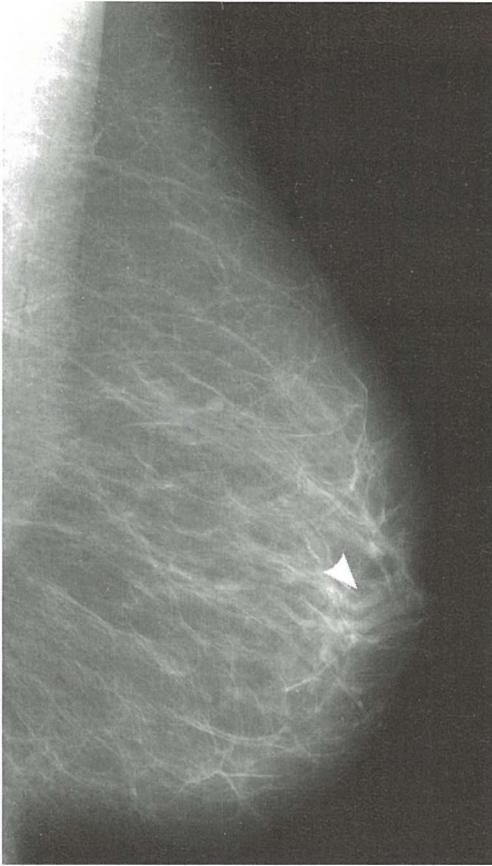
- v predelu areole je koža normalno bolj zadebeljena (nad 3 mm)
- uvlečena ali sploščena bradavica na eni strani ali na obeh straneh ni vedno znak patološkega stanja (pomembno je kako dolgo so že prisotne te spremembe)
- vtis uvlečene bradavice je lahko posledica napačne kompresije
- mamografsko uvlečena bradavica je videti kot okrogla, gladko omejena masa, v katero z obeh strani prehaja koža

Mlečni vodi

- pri normalni, že involutivni dojki, so vidni v distalnem delu ko se usmerijo proti bradavici (Slika 5)
- vodi, ki so obdani z periduktalno fibrozo, so izraziteje prikazani
- proksimalni del vodov ni viden

Žile (Slika 3,4)

- vidne so kot trakaste zgostitve, ki potekajo v različnih smereh – pogosto je stena kalcinirana

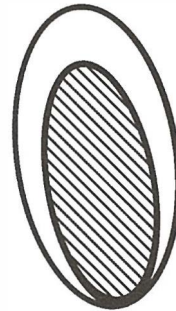
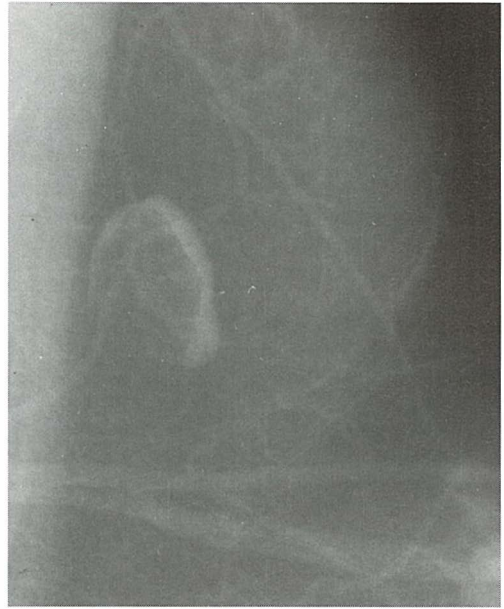


Slika 5. Mlečni vodi v distalnem delu.

- lepše so vidne v maščobno preformirani dojki
- število in širina žilja je v grobem enaka v obeh dojkah (predpogoj je enaka kompresija)
- vsaka asimetrija v smislu prepričljivo povečanega števila ali širine žilja (1,4 : 1) je sumljiva in zahteva pojasnilo³

Bezgavke

- pogosto so že normalno vidne v pektoralni mišici ali v sami dojki
- merijo do 1,5 cm ali celo več³
- mamografski videz normalne bezgavke je tipičen: limfno tkivo je ekscentrično, v hilusu bezgavke delno nadomeščeno z



Slika 6, 7. Normalna bezgavka.

- maščobo, kar daje videz lucence v ovalni zgostitvi (Slika 6,7)
- na mamogramu v normalno veliki bezgavki ni mogoče izključiti začetne maligne infiltracije (videz bezgavke z tipičnim maščobnim hilusom je pomembnejši od velikosti)³

Žlezno tkivo (Slika 3,4)

- mamografski videz normalne dojke je izrazito individualen in pri vsaki ženski drugačen (nekateri avtorji ga primerjajo s prstnimi odtisi)

- odvisen je od razmerja med vezivnim, žleznim tkivom in maščobo
- značilnosti:
 - razporeditev tkiva je v obeh dojkah simetrična
 - involutivne spremembe so najprej navzoče v notranjih kvadrantih
 - najpozneje pa v zgornjih, zunanjih kvadrantih (najpogostejše mesto karcinoma)
 - spreminjanje mlade, goste dojke v maščobno preformirano dojko poteka pri ženskah različno hitro
 - pri 30 % žensk tudi z leti ne pride do involucije veziva in dojka ohrani gost, nepregleden videz

Akcesorno žlezno tkivo

- najpogosteje leži v aksili, mamografsko pa je vidno v predelu pred pektoralno mišico ali v njej⁴
- najdemo ga v eni ali v obeh dojkah
- povezano je s preostalim žleznim tkivom ali pa je ločeno
- prav tako je lahko mesto karcinoma (zato je pomemben dober prikaz tega dela !)

Rentgenski videz normalne dojke je odvisen od:

- 1.) starostnega obdobja
- 2.) dneva menstrualnega ciklusa
- 3.) ev. nosečnosti
- 4.) ev. hormonske substitucije

Normalna dojka v različnih starostnih obdobjih

- A) mladostno obdobje
- B) rodno obdobje
- C) postmenopauzalno obdobje

A: Mlade dojke imajo značilen gost, homogen in nepregleden mamografski videz, kar je posledica predvsem večje količine vezivnega

in žleznega ter relativno manj maščobnega tkiva (Slika 8a).

Razlikovanje posameznih struktur (tudi patoloških) v tako gosti dojki ni mogoče. Pri 30 % žensk tudi v poznejšem obdobju ne pride do atrofije vezivnega tkiva in dojka ves čas ostane gosta in nepregledna.⁵

Kontraindikacije za mamografiranje mladih žensk:

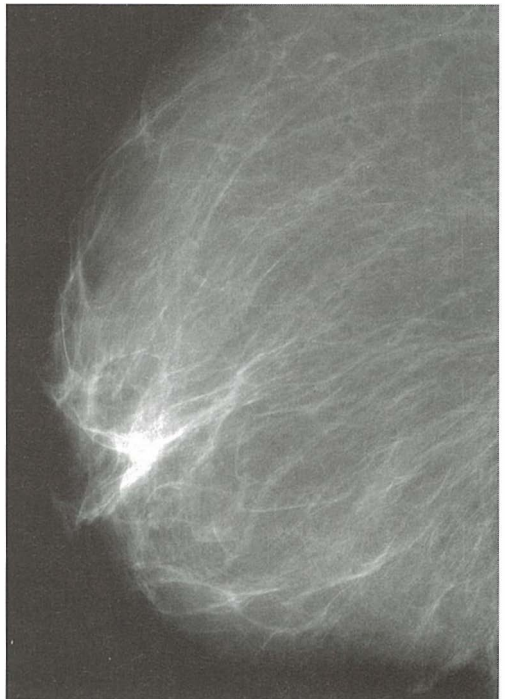
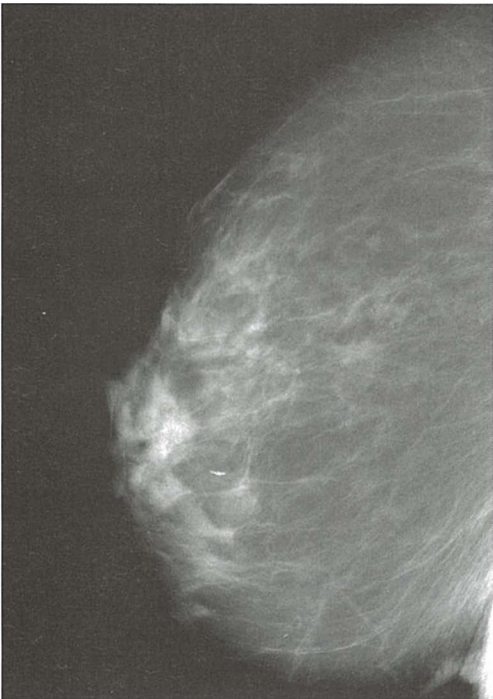
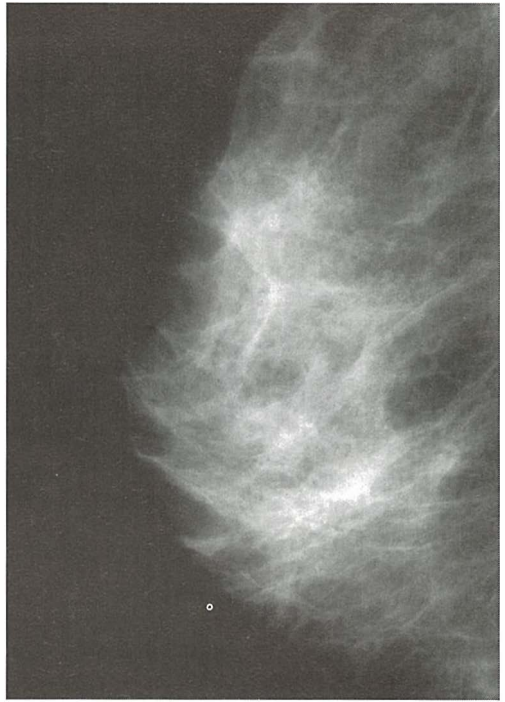
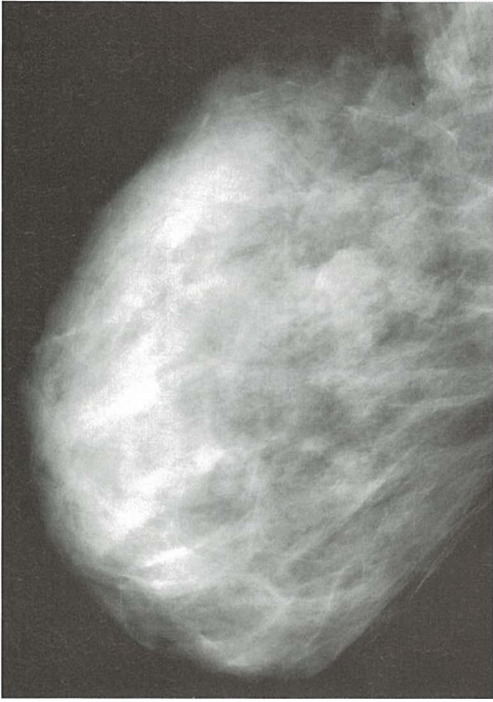
- gost in nepregleden mamografski videz dojk
- posledično večja obremenitev z rtg žarki (zvišani kV)
- večja občutljivost še razvijajočega se tkiva na rtg žarke
- relativno redek pojav karcinoma

B: Mamografski videz dojk pri ženskah v rodni dobi je izrazito raznolik in individualen (Slika 8 b,c). Pod vplivom različnih hormonov (estrogena, progesterona, prolaktina, STH, ACTH) pride do razvoja številnih novih TDLU.⁴

V rodnem obdobju se v vsakem menstrualnem ciklusu menjuje proliferacija TDLU (po ovulaciji) z involucijo (po menstruaciji). Pri tem je proliferacija v višji starosti vedno šibkejša, prevladovati začne involucija z nadomeščanjem žleznega in vezivnega tkiva z maščobo.

Mamografski videz dojke v rodni dobi⁴:

- je pri vsaki ženski drugačen, zato ne moremo govoriti o tipičnem videzu normalne dojke
- radiopačne (bele) zgostitve, vidne na mamogramu, predstavljajo predvsem žlezno in vezivno tkivo (intenzivnejše v zgornjih, zunanjih kvadrantih)
- posamezni TDLU so videti kot 1-2 mm velike nodularne zgostitve
- med žleznim tkivom razpršeni otočki maščobe so vidni kot radiolucetna (temna) področja
- Cooperjevi ligamenti so videti kot valovite, trakaste zgostitve, ki potekajo proti koži
- laktiferični duktusi (mlečni vodi) so vidni v distalnem delu, in sicer kot cevaste zgostitve, ki konvergirajo proti bradavici



Slika 8 a,b,c,d. Normalna dojka v različnih starostnih obdobjih (od mlade ženske levo zgoraj do starejše ženske desno spodaj).

– normalna varianta: akcesorno žlezno tkivo

C: Z zmanjšano aktivnostjo ovarijev se že v premenopavzi, predvsem pa v postmenopavzi, vsakomesečna proliferacija TDLU zmanjšuje, prevladovati začne involucija. Zmanjšuje se količina žleznega tkiva in veziva, relativno več je maščobnega tkiva, to pa omogoča vedno boljšo mamografsko preglednost (Slika 9 d).⁵

Do involucije najkasneje pride v zunanjih zgornjih kvadrantih in v retromamilarni regiji, zato ti deli dojke najdlje ostanejo mamografsko slabše pregledni.

Vsaka na novo nastala zgostitev v post-, pa tudi že v premenopavzalnem obdobju, je sumljiva.

Z leti se mlada, gosta dojka spreminja, in to pri vsaki ženi drugače⁶:

- v maščobno preformirano dojko
- v maščobno preformirano dojko z retroareolarno periduktalno fibrozo
- v dojko, ki ohrani prvotno gostoto predvsem zaradi odsotne involucije veziva (pri 1/3 žena)

Spreminjanje gostote dojke v zvezi z menstrualnim ciklusom

Nekaj dni pred ovulacijo pride pod vplivom FSH-LH (folikel stimulirajoči hormon) do zvečane koncentracije estrogena, to povzroči hiperplazijo epitelnih celic in nastanek novih lobulusov.⁵ Poveča se pretok krvi skozi tkivo in pojavi se difuzen intersticijski edem, ki je vzrok za premenstrualno občutljivost dojke. Če do nosečnosti ne pride in se pojavi menstruacija, propadejo na novo nastali lobulusi, zmanjša se tudi intersticijski edem.

Kontraindikacija za mamografijo v premenstrualnem obdobju:

- zvečana občutljivost in zaradi tega slabša stisljivost dojke ob preiskavi
- zvečana gostota dojke (zaradi razvoja novih lobulusov) in s tem slabša mamografska preglednost

Najprimernejši čas za mamografijo je obdobje od 6 – 11. dne ciklusa. Po mnenju nekaterih avtorjev celo ves prvi del ciklusa.⁵

Nosečnost

Pod vplivom hormonov pride do izrazite proliferacije žleznega tkiva, do hiperemije in intersticijskega edema v dojki. Sinteza mleka v žleznih celicah se pojavi v 2. polovici nosečnosti. Omenjene spremembe povzročijo mamografsko izrazito gostoto in heterogeno dojko z grobo nodularnimi ali zabrisanimi zgostitvami, ki močno zmanjšujejo diagnostično vrednost mamografij. Podobne spremembe so lahko vidne pri mladi dojki.

Žlezno tkivo je najrazvitejše v 8. mesecu nosečnosti. 5 mesecev po porodu oz. po prenehanju dojenja se prične involucija žleznega tkiva in nadomeščanje z maščobo.

Indikacija za mamografijo v nosečnosti in med dojenjem je le močan sum na karcinom ali krvav izcedek. V obdobju dojenja moramo mamografijo opraviti tik po dojenju, saj je dojka takrat manj gosta.

Presejalne (screening) mamografije se med nosečnostjo in dojenjem ne opravljajo, temveč šele 3-6 mesecev po prenehanju dojenja.⁴

Substitucijska (nadomestna) hormonska terapija

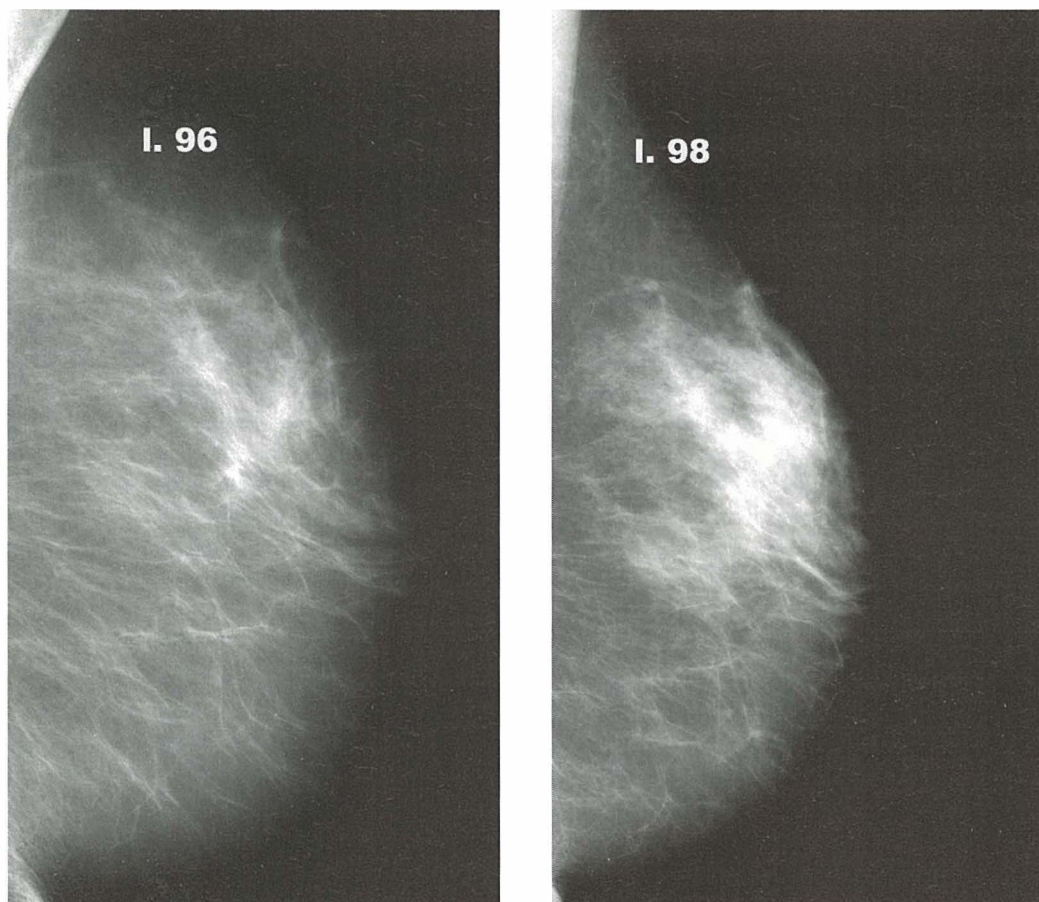
Prejemanje hormonske nadomestne terapije je v menopavzi potrebno zaradi :

- zmanjšanja postmenopavzalnih simptomov
- profilakse pred osteoporozo in aterosklerozo

Zaradi hormonske stimulacije pride do vnovične proliferacije žleznega tkiva (Slika 9).

Substitucija vpliva na diagnostično vrednost mamografije zaradi⁴:

- vnovična večja gostota in obseg že delno atrofiranega parenhima (Slika 9)
- nastanka novih cist in fibroadenomov pri starejših ženah
- že obstoječe ciste in fibroadenomi se lahko povečajo



Slika 9. Videz dojke pred jemanjem hormonske nadomestne terapije in med njo.

– povečanja gostote parenhima, ki je lahko unilateralno ali bilateralno, difuzno ali fokalno, enakomerno ali lisasto.

Prenehanje hormonske substitucije spet povzroči involucijo žleznega tkiva (v približno 3 mesecih).

Moška dojka

Omenila bi še moško dojko, pri kateri je prav tako občasno potrebna mamografija za izključitev patoloških sprememb.

Moška dojka ima vse sestavine normalne ženske dojke, razen žleznega tkiva.

Mamografsko je lahko vidna zgostitev v obliki lija z bazo proti pektoralni mišici (ki

predstavlja duktuse in vezivo) ali pa je celotna dojka maščobno preformirana.

Zaključek

Na koncu bi ponovno povzela nekaj trditev na katere moramo misliti pri ocenjevanju mamogramov:

- ni mogoče govoriti o tipičnem mamografskem izgledu dojke, saj se le-ta močno razlikuje od žene do žene v odvisnosti od starosti, dneva menstrualnega ciklusa, ev. nosečnosti ali hormonske substitucije
- gostota in izgled normalne dojke je odvisna od razmerja med količino vezivnega in

žleznega tkiva (radioopačne spremembe), ter maščobo (radiolucentne spremembe)

- pri dobro pregledni dojki (maščobno preformirani) je diagnostična vrednost mamografije visoka, pri gosti in nepregledni dojki pa se je potrebno zanašati predvsem na druge diagnostične možnosti (UZ, MR).

Literatura

1. Sewell CW. Pathology of benign and malignant breast disorders. *Radiol Clin North Am* 1995; **33**: 1067-80.
2. Wilson SA, Tucker AK. Patterns of breast skin thickness in normal mammograms. *Clin Radiol* 1982; **33**: 691-3.
3. Homer MJ. *Mammographic interpretation*. New York: McGraw-Hill; 1996.
4. Heywang SH, Schreer I, Dershaw DD. *Diagnostic breast imaging*. Stuttgart - New York: Thieme; 1997.
5. Barth V. *Mammography*. Stuttgart: Ferdinand Enke Verlag; 1994.
6. Tabar L. Diagnosis and in-depth differential diagnosis of breast diseases. In: *European seminars on diagnostic and interventional radiology. Breast imaging and interventional procedures*, Turku; 1996.