

## Anatomija in histologija dojke

Raja Dahmane<sup>1</sup>, Andrej Cör<sup>2</sup>

<sup>1</sup>Visoka šola za zdravstvo, <sup>2</sup>Inštitut za histologijo in embriologijo, Medicinska fakulteta, Ljubljana, Slovenija

---

Dojki (mammae) sta parni kožni žlezi. Pri moškem ostaneta rudimentarni vse življenje, pri ženskah pa sta nerazviti pred puberteto, po puberteti rasteta in se diferencirata, najbolj sta razviti v zadnjih mesecih nosečnosti in med laktacijo ter usahmeta po menopavzi. Dojka je zgrajena iz žleznega parenhima in vezivne strome ter interlobularnega maščobnega tkiva. Sestavlja jo 15 do 25 lobusov. Vsak lobus predstavlja sestavljeno alveolarno žlezo z mlečnim izvodilom. Histološka slika dojke je drugačna v različnih starostnih obdobjih ženske, poleg tega pa se histološka slika spreminja pri ženskah v rodnem obdobju tudi med mesečnim ciklusom. Posebej pomembno za razumevanje zasevanja tumorjev je poznavanje limfne drenaže dojke.

*Ključne besede: dojka – anatomija in histologija*

---

### Uvod

Anatomija dojke kot tudi histološka slika tkiv, ki sestavljajo dojko, se spreminjata s starostjo ženske, poleg tega pa se pri ženskah v rodnem obdobju dojka spreminja tudi med mesečnim ciklusom.<sup>1</sup>

### Embriologija dojk

Med 5. tednom fetalnega razvoja se razvije ekto dermalna primitivna mlečna proga, ki poteka od pazduhe do dimelj. V področju prsnega koša tvori proga mamarni greben, medtem ko preostala proga izgine.<sup>2</sup> V 7. in 8. tednu razvoja nastane v mamarnem grebenu zadebeli-

tev in se prične ugrezati v mezenhim prsne stene. Med 12. in 16. tednom se celice mezenhima diferencirajo v gladke mišične celice bradavice in areole. Približno v 16. tednu razvoja se pojavi epitelijski brstič, ki se razvije v 15 do 25 epitelijskih prog. Če raven testosterona ni povišana, se od 20. do 32. tedna epitelijske proge začnejo kanalizirati in tvorijo mlečna izvodila. Diferenciacija parenhima se začne med 32. in 40. tednom nosečnosti, ko se razvijejo močno razvejane lobularno-alveolarne strukture. Pri novorojenčkih, ne glede na spol, izloča mlečna žleza zaradi stimulacije s hormoni placente in materinimi hormoni še 3 do 4 tedne po rojstvu. Nato pa mlečna žleza usahne in do pubertete ostane le kot sistem izvodil.

Najpogostejša razvojna nepravilnost, vidna pri obeh spolih, je akcesorna bradavica (polythelia), ki jo lahko najdemo kjerkoli na črti med pazduho in dimljami. Redko se ra-

Naslov avtorja: mag. Raja Dahmane, dr.med., Visoka šola za zdravstvo, Poljanska 26a, 1000 Ljubljana, Slovenija.

zviije tudi akcesorna mlečna žleza (polymastia), ki je ponavadi v pazdušnem področju. Hipoplazija pomeni slabo razvito mlečno žlezo, če pa te sploh ni, imenujemo to amastia. Če tkivo mlečne žleze ni razvito, obstaja pa bradavica, imenujemo to amazia. Vse te prirodne nepravilnosti so lahko eno- ali obojestranske.<sup>3</sup>

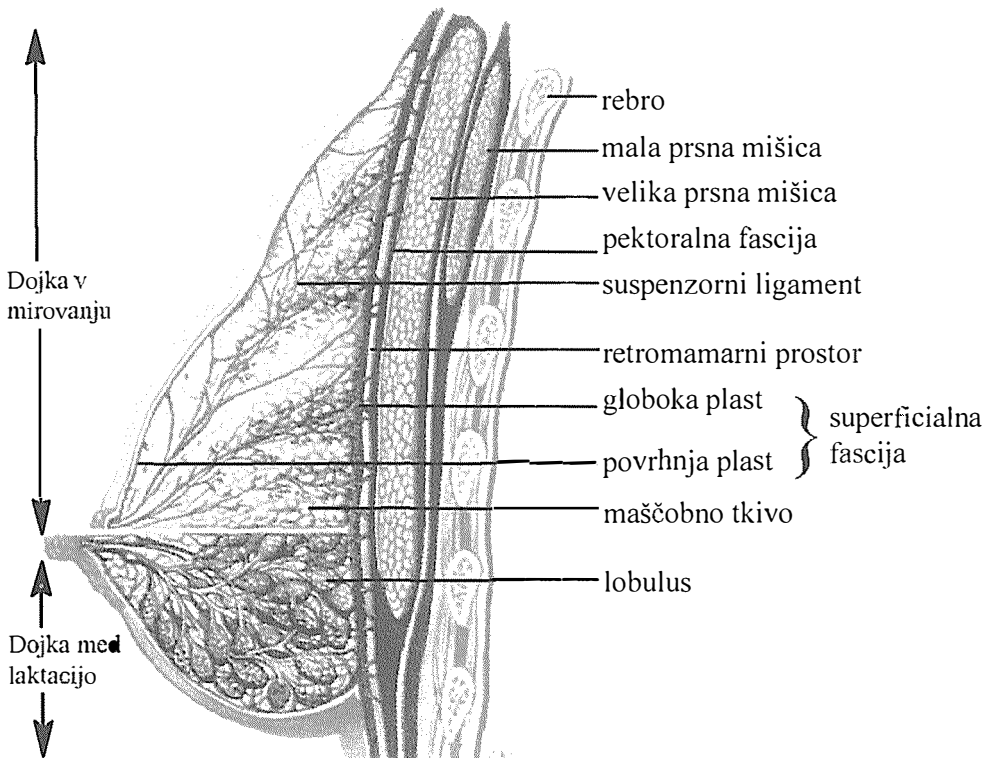
### Anatomija dojke

Dojka tehta pri zreli ženski od 30 do 500 gramov. Leži med 3. in 6. rebrom, njena bradavica je v medioklavikularni črti (lega je seveda odvisna od velikosti). Velikost in čvrstost dojke sta v veliki meri odvisni od konstitucije ženske. Dojka leži na sprednji strani prsnega

koša, tri četrtine dojke (zgornji in medialni del) leži na veliki prsni mišici – m. pectoralis major, lateralni del pa na sprednji nazobčani mišici – m. serratus anterior (Slika 1). Spodnji del dojke leži deloma na sprednji nazobčani mišici in deloma na zunanji poševni trebušni mišici – m. obliquus externus abdominis ter na zgornjem delu fascije preme trebušne mišice – m. rectus abdominis. Od mišic jo loči močna fascija, ob kateri se žleza dobro premika.<sup>4</sup>ž

### Limfna drenaža dojke

Limfna drenaža dojke je še posebej pomembna. Mlečna žleza je povezana s približno petintridesetimi bezgavkami. Obstajajo štiri različne poti limfne drenaže dojke:



Slika 1. Shematični prikaz dojke v mirovanju in med laktacijo (po Grayu).

- kožna limfna pot,
- aksilarna limfna pot,
- notranja torakalna limfna pot,
- posteriorna interkostalna limfna pot.

Kožne limfne žile nimajo zaklopke in se povezujejo v povrhnji pletež, katerega žile prodirajo v globino ter spremljajo široka izvodila žleznih enot. Globoke limfne žile vsebujejo zaklopke. Kožne limfne žile zgornjega, medialnega in spodnjega dela dojke ter subareolarnega pleteža se drenirajo v pazduho. Spodnji rob mlečne žleze se drenira v epigastrični pletež in v ovojnico preme trebušne mišice – vagina m. recti abdomini (Gerotova pot) ter se izliva v subdiafragmalne in subperitonealne pleteže. Od tod se nadaljuje do globokih trebušnih bezgavk, kar odpira pot tumorskim zasevkom do jeter.

Aksilarne bezgavke drenirajo 75 % do 97 % limfnega toka dojke. Poznamo šest skupin aksilarnih bezgavk, ki ležijo pod kostokorakoidno fascijo, skupno z aksilarnimi krvnimi žilami in živci. Zunanje bezgavke mlečne žleze ležijo pod lateralnim robom velike prsne mišice od drugega do šestega rebra, skapularne bezgavke pa so ob subskapularnih žilah. Interkostobrahialni in torakodorzalni živci so tesno povezani s temi bezgavkami, zato jih moramo žrtvovati pri aksilarni resekciji. Najbolj tipljive so centralne bezgavke, ki ležijo v sredini pazduhe. Drenirajo največji del limfnega toka in v njih najpogosteje najdemo zasevke tumorjev. Interpektoralne bezgavke (Rotterjeve bezgavke) ležijo med veliko in malo prsno mišico. Pri resekciji teh bezgavk moramo odstraniti tudi veliko prsno mišico. Bezgavke aksilarne vene ležijo ob lateralni, sprednji in spodnji strani te vene, od nje jih loči nežna fascija. Skupina subklavikularnih bezgavk je najbolj medialna skupina, leži na medialni in spodnji strani aksilarne vene. Vse aksilarne skupine bezgavk se drenirajo v subklavikularne bezgavke. Če najdemo zasevke tumorja v subklavikularnih bezgavkah, je to znak, da je bolezen že napredovala, saj te bez-

gavke niso regionalne bezgavke dojke.5 Limfa iz subklavikularnih bezgavk se izliva prek širokega limfnega voda v jugulo – subklavij-sko stičišče (angulus venosus).

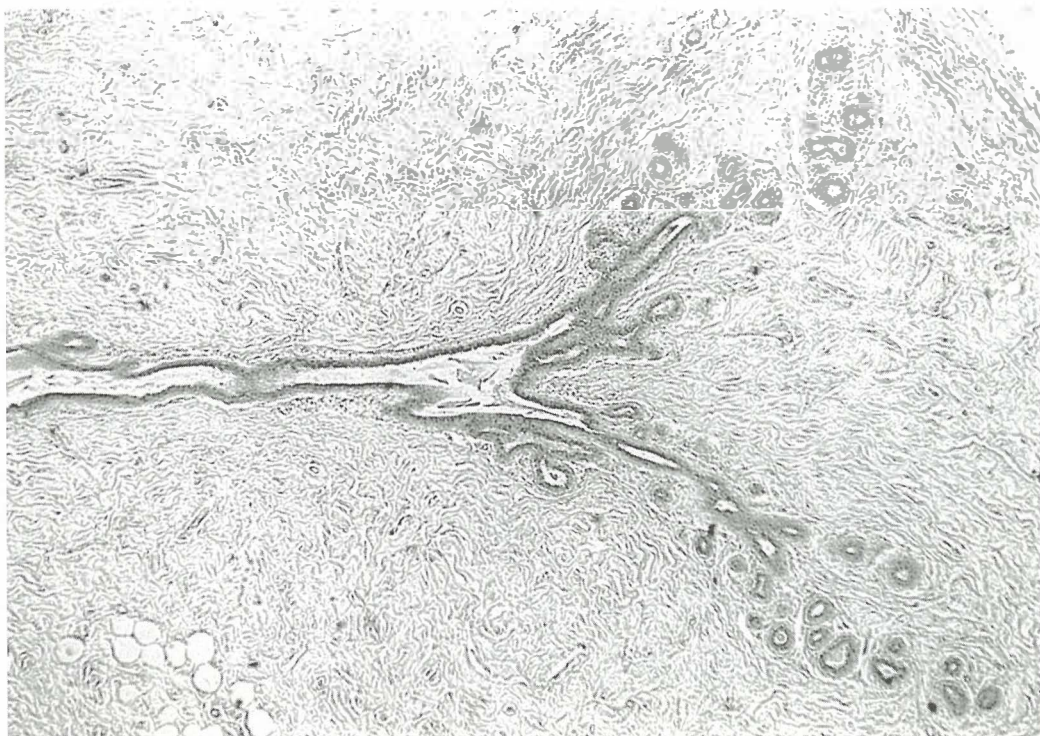Notranja torakalna limfna pot drenira od 3 % do 25 % limfnega toka dojke. Limfne žile prodirajo skozi veliko prsno mišico in skozi medrebrne mišice in se izlivajo v globoke bezgavke mlečne žleze. Te bezgavke ležijo ob notranjem limfnem torakalnem deblu, ki vodi v velike vene, in to po različnih poteh: po duktusu toracikusu, cervikalnih bezgavkah in neposredno v jugulo – subklavij-sko stičišče.

Posteriorna interkostalna limfna pot se drenira v posteriorne interkostalne bezgavke, ki ležijo ob kostovertebralnem sklepu.

### Histologija dojk

Dojko sestavljajo žlezno tkivo tubuloalveolarnega tipa (parenhim), vezivno tkivo, ki obdaja žlezno tkivo (stroma), ter interlobularno maščobno tkivo. Žlezno tkivo je razdeljeno na 15 do 25 lobusov, iz vsakega od njih vodi mlečno izvodilo – ductus lactiferus, ki se proti bradavici razširi – sinus lactiferus. Vsak lobus je sestavljen iz več lobulov. Lobuluse pri ženskah v rodnem obdobju sestavljajo številne slepe zaprte veje – alveoli. Prsna bradavica leži na vrhu dojke. Na njej se odpirajo mlečna izvodila. Pokrita je s kožo brez dlak. Bradavica vsebuje številne lojnice, dišavnice ter senzorne živčne končiče (Ruffinijeva telesca, Krausejeve betiče). Areola je cirkularna površina kože, ki obdaja bazo bradavice in meri v premeru 15-60 mm. Na površino areole se odpirajo velike lojnice – Montgomeryjeve žleze.

Pred puberteto predstavlja parenhim dojke rudimentaren sistem izvodil (Slika 2), ki jih v tem času obdajata dve plasti epitelijskih celic. Bazalna plast je iz izoprizmatičnih, površinska plast pa iz sploščenih celic. Zaradi povišane ravni estrogenov med puberteto sistem izvodil raste, stromalne celice pa se diferencirajo v



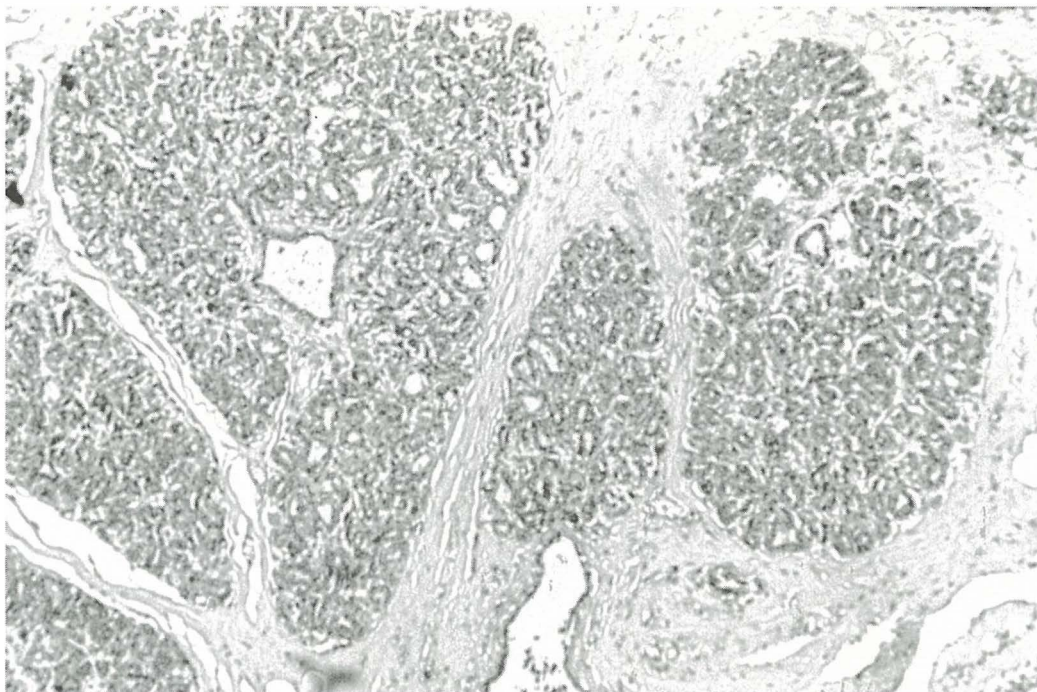
Slika 2. Histološka slika mirujoče mlečne žleze po puberteti (hematoksili-eozin, pov. obj. 2,4 x).

maščobne celice. Pod vplivom hormonov se v alveolih diferencirajo trije tipi alveolarnih celic: površinske celice ob lumnu (celice A), bazalne celice (celice B) in mioepitelijske celice.<sup>6</sup> Takšna ostane dojka do nosečnosti.

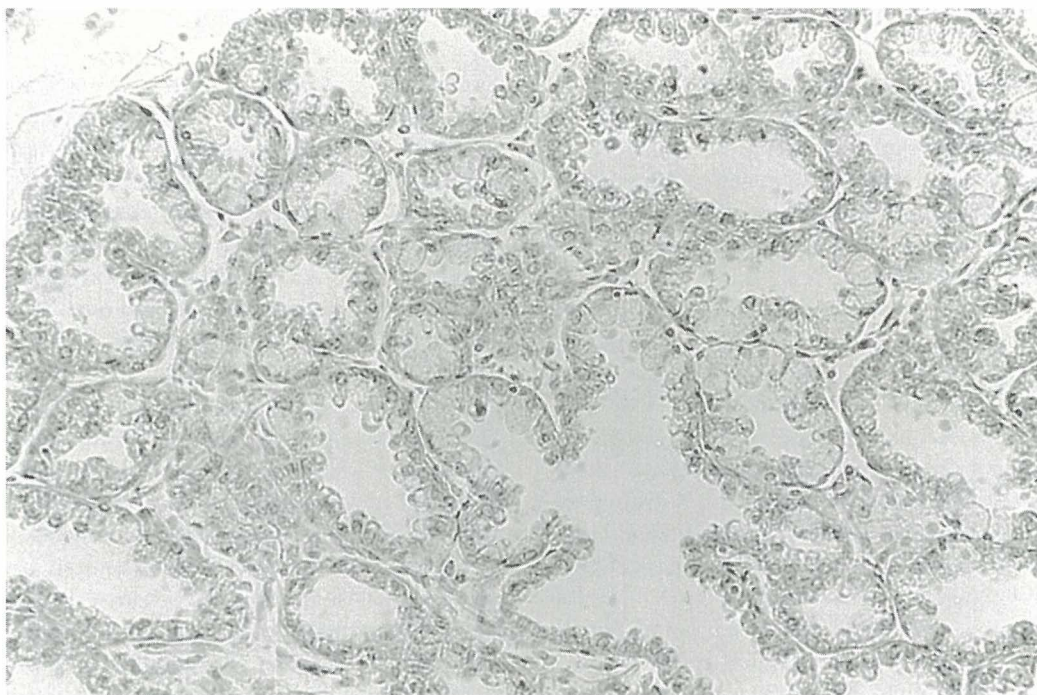
Med nosečnostjo je vidna intenzivna rast izvodil, lobulusov in alveolov pod vplivom hormonov rumenega telesca, placente in hipofiznega prolaktina. V prvih 3 do 4 tednih nosečnosti izvodila brstijo in se delijo ter tako nastajajo novi lobulusi (Slika 3). V 5. do 8. tednu nosečnosti se dojke opazno povečajo. V drugem trimesečju alveoli že vsebujejo kolostrum, ki pa je še brez maščob. V drugi polovici nosečnosti se dojka povečuje zaradi dilatacije alveolov in hipertrofije mioepitelijskih celic, veziva in maščobnega tkiva. Na začetku drugega trimesečja alveoli, ne pa tudi izvodila, izgubijo površinske celice (celice A), preostala plast epitelijskih celic pa se diferencira v kolostrum secernirajoče celice. Če pride do

prezgodnjega poroda, je dojka pripravljena na laktacijo od 16. tedna nosečnosti naprej.

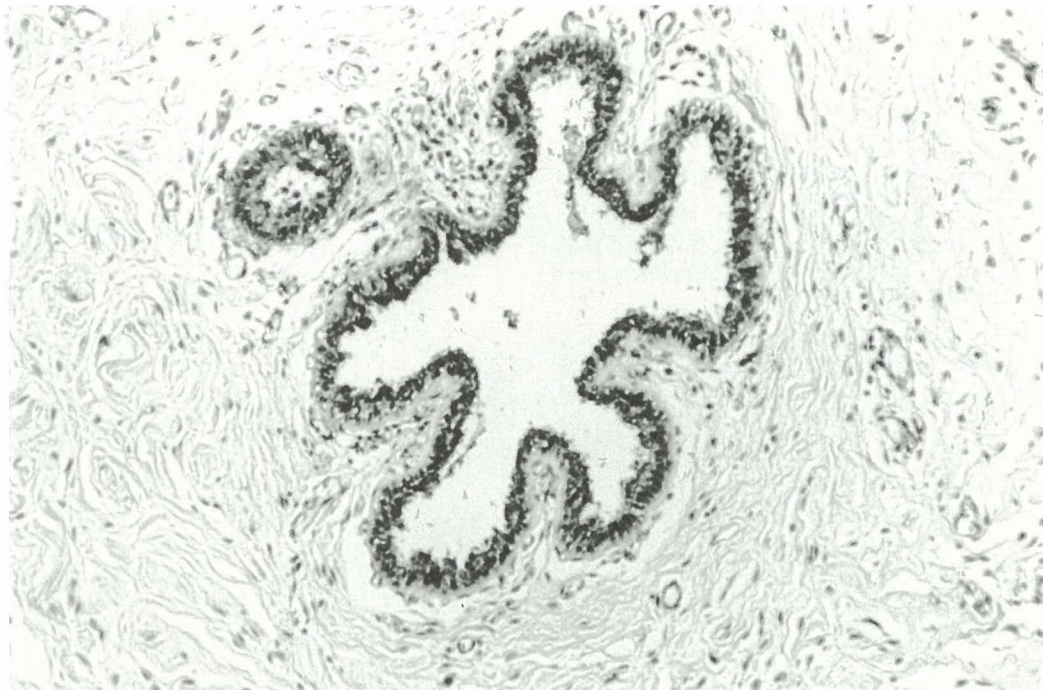
Po porodu prolaktin skupaj še z nekaterimi hormoni spremeni presekretoorne epitelijske celice v sekretoorne. Epitelijske celice postanejo visokoprizmatске z vakuolami v apikalnem delu (Slika 4). Štiri do pet dni po porodu se dojke povečajo zaradi nabiranja mleka v izvodilih in alveolih. Prvi sekret je kolostrum, temu pa sledi prehodno in nato zrelo mleko.<sup>7</sup> Mleko je raztopina laktoze, ki vsebuje še beljakovine, maščobe in minerale. Kolostrum se od mleka razlikuje po tem, da vsebuje veliko imunoglobulinov, to pa je pomembno za pasivno imunizacijo novorojenčka. Laktacija traja po navadi 5 do 6 mesecev, nato pa se počasi zmanjšuje. Po koncu dojenja se dojka zmanjša zaradi zmanjšanja epitelijskih celic, zmanjša pa se tudi njihovo število, vendar se alveoli in duktusi nikoli ne vrnejo v stanje pred nosečnostjo.



Slika 3. Histološka slika dojke med nosečnostjo (hematoksili-eozin, pov. obj. 6,3 x).



Slika 4. Histološka slika dojke med laktacijo (hematoksili-eozin, pov. obj. 40 x).



Slika 5. Histološka slika dojke po menopavzi (hematoksili-eozin, pov. obj. 16 x).

V obdobju mesečnega ciklusa se zaradi spreminjajoče koncentracije spolnih hormonov pri ženskah v rodnem obdobju ciklično spreminja tudi dojka. Estrogeni v prvi polovici ciklusa spodbujajo proliferacijo epitelijskih celic. V drugi polovici mesečnega ciklusa pa progesteron povzroča dilatacijo mlečnih izvodil in diferenciacijo alveolarnih epitelijskih celic v sekretorne celice.<sup>8</sup> Zatrdline, ki jih v dojki včasih otipljemo v drugi polovici mesečnega ciklusa, so posledica edema vezivnega tkiva. Po menstruaciji zaradi zmanjšane ravni spolnih hormonov sekretijska aktivnost hitro izgine, zmanjšata se edem in število epitelijskih celic.<sup>9</sup> Odgovor epitelijskih celic na ciklične spremembe hormonov omogočajo estrogenski in progesteronski receptorji na epitelijskih celicah dojke.

V menopavzi pride zaradi znižane ravni spolnih hormonov do regresije tako epitelijskega kot tudi strome. Sistem izvodil ostane, toda lobuli se skrčijo in kolabirajo (Slika 5). Pove-

ča pa se količina maščobnega tkiva. Struktura, ki so se med spolnim dozorevanjem razvile zadnje, v menopavzi prve izginejo.<sup>10</sup>

### Zaključek

Poznavanje normalne morfologije dojke in sprememb, ki se pojavljajo v različnih starostnih obdobjih ženske ter med mesečnim ciklusom, je pogoj za natančno diagnostiko bolezenskih sprememb v dojki.

### Literatura

1. Cör A. Histološke spremembe dojke med mesečnim ciklusom in v različnih starostnih obdobjih ženske. *Med Razgl* 1999; **38**: 223-32.
2. Osborne MP. Breast development and anatomy. In: Harris JR, Lippman ME, Marrow M, Hellman S. *Disease of the breast*. Philadelphia: Lippincott; 1996. p. 1-14.

3. Sadler TW. *Langmans Medical Embriology*. Baltimore: Williams and Wilkins; 1990. p. 349-51.
4. Williams PL. *Gray's anatomy*. New York, Edinburgh, London, Tokyo: Churchill Livingstone; 1995. p.417-24.
5. Haagensen DC. *Disease of the breast*. Philadelphia; WB Saunders, 1986.
6. McCarty KS, Nath M. Breast. In: Sternberg S. *Histology for pathologist*. Phyladelphia: Lippincott-Raven Publisher; 1997. p. 71-82.
7. Dickson RB. Biochemical control of breast development. In: Harris JR, Lippman ME, Marrow M, Hellman S. *Disease of the breast*. Phyladelphia: Lippincott; 1996. p. 15-25.
8. Vogel PM, Georgiade NC, Fetter BF. The correlation of histologic changes in the human breast with the menstrual cycle. *Am J Pathol* 1981; **104**: 23-34.
9. Fanger H, Ree HJ. Cyclic changes of human mammary gland epithelium in relation to the menstrual cycle -an ultrastructural study. *Cancer* 1974; **34**: 574-85.
10. Stevens A, Lowe J. *Human histology*. London: Mosby; 1997. p. 370-5.