

ZDRAVLJENJE MALIGNOMOV ČELJUSTNE VOTLINE NA ONKOLOŠKEM INŠTITUTU V LJUBLJANI V LETIH 1979 DO 1984

Budihna M¹, Šmid L², Žargi M², Zakotnik B¹, Šoba E¹, Kurent Z²

Abstract – Between 1979-1984 39 patients with malignant tumors of the maxillary sinus were treated. Ten of them were free of disease more than 5 years after the treatment. In the group of patients with squamous cell carcinoma 2 out of 22 were cured with radiotherapy alone (one of them had concomitant chemotherapy), 6 out of 11 patients were cured with surgery followed by radiotherapy. The difference in cure rate was statistically significant ($p < 0.05$).

UDC: 616.216.1-006.6-08

Key words: maxillary sinus neoplasms—therapy

Orig sci paper

Radiol lugosl 1990; 24: 163-5

Uvod – Zdravljenje malignih tumorjev maksilarnega sinusa, ki so med malignomi obnosnih votlin daleč najpogostejši, predstavlja za terapijo poseben izziv, saj lahko zaradi anatomskega razmerja v tem področju tako z operacijo kot tudi z obsevanjem resno prizadenemo nekatere za življenje izredno pomembne organe.

Ker so začetna bolezenska znamenja raka v čeljustni votlini neznatna in je bolezen sorazmerno redka, jo ponavadi odkrijemo pozno, ko se je že razširila v okolico.

Bolniki in zdravljenje – V letih 1979 do 1984 smo na Onkološkem inštitutu v Ljubljani zdravili 42 bolnikov z malignimi maksilarnega sinusa. V študijo smo zajeli le 39 bolnikov, ker dokumentacija preostalih treh ni bila dosegljiva. Med bolniki je bilo 21 žensk in 18 moških v starosti od 43 do 87 let. Po histološki sliki je bilo 33 ploščatoceličnih karcinomov (8 dobro diferenciranih, 20 slabo ali nediferenciranih, pri 5 pa stopnja diferenciacije ni bila opredeljena), 3 adenoidnocistični karcinomi, 1 adenokarcinom in 2 limfoma.

Tabela 1 – Razporeditev primerov karcinoma čeljustne votline zdravljenih v letih 1979 – 1984 po stadijih

Table 1 – The distribution of cases of the maxillary sinus carcinoma treated in the year 1979 – 1984 according to the stage

	N ₀	N ₁	N ₂	N ₃	Total
T ₁			1		1
T ₂	3				3
T ₃	10		1		11
T ₄	20	2			22
Total	33	2	2		37

T = tumor N = področne bezgavke
T = tumor N = regional lymph nodes

Tabela 1 prikazuje razširjenost karcinomov po TNM sistemu (UICC 1987); izvzeta sta bolnika z limfomom.

Od 39 bolnikov je bilo 24 zdravljenih le z obsevanjem, 14 je bilo operiranih in pooperativno obsevanih, eden pa je bil samo operiran. Vsi bolniki so bili obsevani na Onkološkem inštitutu v Ljubljani z megavoltnimi žarki, v obsevalno

polje je bilo zajeto vse obolelo področje. Dnevna doza je bila 1,8 Gy ali 2 Gy, petkrat tedensko, do skupne doze 60 do 78 Gy na tumor oziroma 60 do 72 Gy na pooperativno področje. V obsevalno področje smo zajeli retrofaringalne bezgavke v vseh primerih, ostala bezgavčna področja pa le, če so bile metastaze citološko ali histološko dokazane. Bolniki so bili operirani v različnih ustanovah naše republike. V operativno zdravljenje karcinoma maksilarnega sinusa smo šteli parcialno maksilektomijo z etmoidektomijo ali brez nje ali pa totalno maksilektomijo. Vse manjše operativne posege smo uvrstili med diagnostične postopke.

Citostatika smo uporabili le pri 7 bolnikih: v treh primerih (2 karcinoma in 1 limfom) je bila kemoterapija sestavni del kurativnega zdravljenja, pri 4 pa je služila le za paliacijo recidiva, napredujočega residuuma ali oddaljenih metastaz. Od citostatikov, ki smo jih v vseh primerih dajali sistemsko in ne intraarterialno, smo uporabljali Vinblastin, Methotrexat, Bleomycin, 5-fluorouracil, Endoxan, Onkovin, Adriamycin in Platinol v različnih kombinacijah.

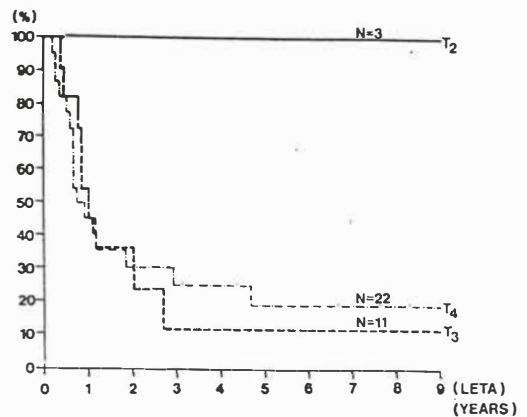
Preživetje smo računali od začetka zdravljenja.

Rezultati – Od 39 zdravljenih bolnikov jih je 10 (26%) preživel več kot 5 let brez znakov boleznih.

Bolnik s stadijem T_1N_{2b} ploščatoceličnega karcinoma je umrl po 13 mesecih. Preživetje ostalih bolnikov s karcinomom v T_2 , T_3 in T_4 štadiju kaže slika 1. Bolnik s planocelularnim karcinomom, ki je bil samo operiran (T_3N_{2a}), je umrl po 10 mesecih. Rezultate glede na način zdravljenje kaže slika 2. Razlika v preživetju med bolniki, zdravljenimi z operacijo in obsevanjem ter bolniki, zdravljenimi samo z obsevanjem, je statistično signifikantna ($p < 0,05$). Od 3 bolnikov z adenoidnocističnim karcinomom sta dva umrla zaradi boleznih po 23 oziroma 33 mesecih, eden pa je po devetih letih še zdrav. Edina bolnica z adenokarcinomom je umrla po 13 mesecih. Bolnica z malignim limfomom je zdrava več kot 7 let.

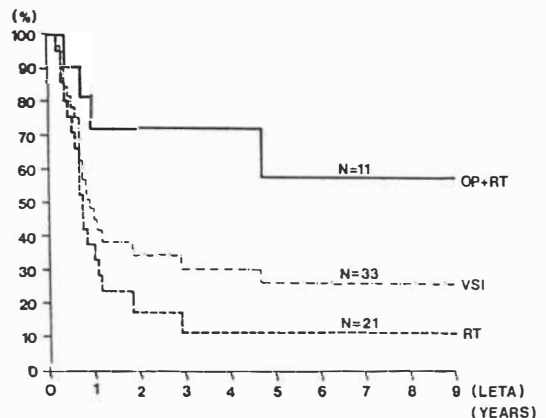
Pri 29 umrlih bolnih je bil karcinom samo lokalno prisoten pri 23, lokalno in regionalno pri 5 bolnikih, bolnica z adenoidnocističnim karcinomom pa je umrla brez lokoregionalnega recidiva zaradi oddaljenih metastaz v pljučih in jetrih.

Razprava – Pri izbiri zdravljenja karcinoma maksilarnega sinusa moramo upoštevati, da samo obsevanje ne nudi zadovoljivih rezultatov (1), podobno velja tudi za kirurško zdravljenje



Slika 1 – Preživetje bolnikov s karcinomom čeljustne votline po štadijih 1979 – 1984*. N = število primerov
* Izvzet je edini bolnik s karcinomom v T_1 štadiju

Fig. 1 – Survival rates for patients with maxillary sinus carcinoma in years after the beginning of treatment*, 1979 – 1984 N = number of cases
* Patient with T_1 carcinoma is not included



Slika 2 – preživetje bolnikov s ploščatoceličnim karcinomom čeljustne votline po načinu zdravljenja, 1979 – 1984*. OP = operacija, RT = radioterapija, N = število primerov

* Izvzet je bolnik, ki je bil samo operiran

Fig. 2 – Survival rates for patients with maxillary sinus squamous cell carcinoma according to treatment methods in years after the beginning of treatment, 1979. 1984. OP = operation, RT = radiotherapy, N = number of cases

* Patient treated by surgery alone is not include

(2). Čeprav je bila prva uspešna maksilektomija narejena že leta 1828 (3), je bilo preživetje bolnikov, zdravljenih zgolj kirurško, zelo skrom-

no, taklo da je Bloodgood (4) 1919. leta zapisal, da pri karcinomih maksilarnega sinusa zgolj kirurško zdravljenje ne nudi nikakršnih možnosti za ozdravitev. Kot je to že običajno ob uvajanju nove vrste terapije, je šlo kasneje zdravljenje pretirano v smeri radioterapije, tako da je leta 1930 Quick (5) trdil, da je vloga kirurgije zgolj v tem, da pripravi tumorsko področje pristopnejše za radioterapijo. Schuknecht (6) je bil leta 1951 eden prvih, ki je zagovarjal radikalno »en block« resekcijsko in nato radioterapijo. Pri pooperativnem obsevanju lahko apliciramo polno tumorsko dozo, ne da bi tvegali večje zaplete ali slabo celjenje. Operacija omogoča v večini primrov natančno določitev razsežnosti malignoma, kar je posebno pomembno, kadar tumorja ni mogoče odstraniti v celoti. Dobro sodelovanje med kirurgom in radioterapevtom je torej nujno za natančno opredelitev področja, ki ga moramo obsevati in mest, kjer je zaradi ostanka potrebna višja doza. Niti pomen kemoterapije, niti najprimernejši način njenega vključevanja v multimodalno zdravljenje tumorjev glave in vratu še nista povsem razčiščena v literaturi (7). Intraarterialna kemoterapija s 5-fluorouracilom v kombinaciji z radioterapijo ni izboljšala rezultatov zdravljenja, povečala je le akutno in kronično toksičnost (8). Trimodalno kombinirano zdravljenje z intraarterialno kemoterapijo, redukcijo tumorja skozi antrostomo in obsevanjem, je po mnenju nekaterih japonskih avtorjev (9) izboljšalo preživetje in znižalo število sicer potrebnih mutilantnih operacij. V evropskem prostoru se je posrečilo do neke mere ponoviti uspeh takega zdravljenja le Knegt (10).

Rezultati našega zdravljenja so podobni tistim, ki jih navajajo drugi avtorji (1). Samo z obsevanjem (ki je bilo v dveh primerih združeno s kemoterapijo) smo ozdravili le 10% bolnikov s karcinomom maksilarnega sinusa. Vedeti pa je treba, da so bili v tej skupini bolniki, pri katerih operacija ni bila mogoča zaradi prevelike razširjenosti tumorja ali slabega splošnega stanja.

Kombinirano zdravljenje – operacija s pooperativnim obsevanjem – je bilo bistveno uspešnejše, saj je bilo ozdravljenih 55% taklo zdravljenih bolnikov. Majhno število bolnikov, ki so bili samo operirani ali pa so dobivali kemoterapijo kot del

kurativnega zdravljenja, ne omogoča presoje teh načinov zdravljenja.

Zdravljenje karcinomov čeljustne votline je zelo zahteven proces, katerega uspešnost pogojuje ne nazadnje tudi dobro sodelovanje onkologov različnih panog.

Povzetek

V letih 1979 do vključno 1984 smo na Onkološkem inštitutu v Ljubljani ovrednotili 39 bolnikov z malignomi maksilarnega sinusa, od katerih jih je 10 (26%) preživel več kot 5 let brez bolezni. Razlika v preživetju med bolniki s planocelularnim karcinomom maksilarnega sinusa, ki so bili zdravljeni z operacijo in obsevanjem ter tistimi, zdravljenimi brez operacije, je statistično signifikantna ($p < 0,05$).

Literatura

1. Thiel HJ. Der Stellenwert der Radiotherapie bei der Behandlung von Nasennebenhöhrentumoren. *Strahlenther Onkol* 1989; 6:425-36.
2. Ravnihar B, Mačkovšek-Peršič M. Karcinom maksile. *Radiol Jugosl* 1965; 2:58-64.
3. Rice DH, Stanley BR. Surgical therapy of nasal cavity, ethmoid sinus and maxillary sinus. In: Thawley SE, Panje WR. *Comprehensive management of head and neck tumors*. Philadelphia, London: WB. *Comprehensive management of head and neck tumors*. Philadelphia, London: WB Saunders 1987: 368-89.
4. Öhngreen LG. Malignant tumors of the maxillo-ethmoidal region: a clinical study with special reference to the treatment with electrosurgery and irradiation. *Acta Otolaryngol* 1933; 1:476-89.
5. Quick D. Treatment of malignant growths of the nasal accessory sinuses and nasopharynx. *Radiology* 1930; 14:191-8.
6. Schuknecht HF. The surgical management of carcinoma of the paranasal sinuses. *Laryngoscope* 1951; 61:874-83.
7. Auersperg M. Intraarterijska infuzijska kemoterapija (IAC) tumorjev glave in vratu. *Intervencijska radiologija v onkologiji*. Ljubljana: Univerzitetni inštitut za rentgenologijo, 1989:32-4.
8. Tsujii H, Kamada T, Arimoto T, Mizoe J, Shirato H, Matsuoka Y, Irie G. The role of radiotherapy in the management of maxillary sinus carcinoma. *Cancer* 1986; 57:2261-6.
9. Shibuya H, Takagi M, Horiuchi J, Suzuki S. Clinicopathological study of maxillary sinus carcinoma. *Rad Oncol Biol Phys* 1985; 11:1709-12.
10. Knegt PP, De Jong PC, Van Andel JG, De Boer MF, Eykenboom W, Van der Schans E. Carcinoma of the paranasal sinuses. Results of a prospective pilot study. *Cancer* 1985; 56:57-62.

Naslov avtorja: Budična M., Onkološki inštitut v Ljubljani, Zaloška c. 2c