

KAVERNOZOGRAFIJA IN ZDRAVLJENJE VENSKE IMPOTENCE

CAVERNOSOGRAPHY AND TREATMENT OF VENOUS IMPOTENCE

Pavčnik D, Šurlan M.

Abstract – Venous impotence is now recognized as a common cause of male impotence. Iohexol 300 has been used for cavernosography which provides precise anatomical and physiological information in patients with venous impotence. This information is of enormous value to the interventional radiologist in planning transluminal penile venoablation. As of March 1989, 11 patients had cavernosography. Percutaneous transluminal venoablation was performed in two patients. Both are classified as cured.

UDC: 616.69-008.14:616.147.14-073.75

Key words: impotence, cavernosography

Orig sci paper

Radiol lugosl 1990; 24: 25–7.

Uvod – Znanje o erektilni impotenci smo v zadnjem času izpopolnili, saj smo še pred nekaj leti menili, da je 95 % motenj psihogene narave, medtem ko novejša raziskava Booksteina (1), Viraga (3), Fitzpatricka (2, 9) in Courtheouxa kažejo, da je psihogene motnje manj kot 50 % primerov.

Pri zdravljenju moramo najprej opredeliti naravno impotence (organska, psihogena). Pri bolnikih z organsko erektilno motnjo posumimo predvsem na vaskularni vzrok, saj je ta najpogostejši (1). Kavernoziografija je metoda izbora za ugotavljanje venske erektilne impotence (1, 2, 3, 4). Nenormalni venski odtok zdravimo kirurško (5, 6) ali z metodo intervencijske radiologije – embolizacijo (4, 7).

Material in metode – V letu 1989 smo ambulantno pregledali 11 bolnikov z erektilno impotenco. Vsi bolniki so imeli predhodno opravljen test intrakavernozne aplikacije papaverina ali prostaglandina, ki dobro loči žilni od drugih vzrokov impotence. Uporabili smo rentgensko kavernoziografijo z neionskim kontrastnim sredstvom Omnipaque 300.

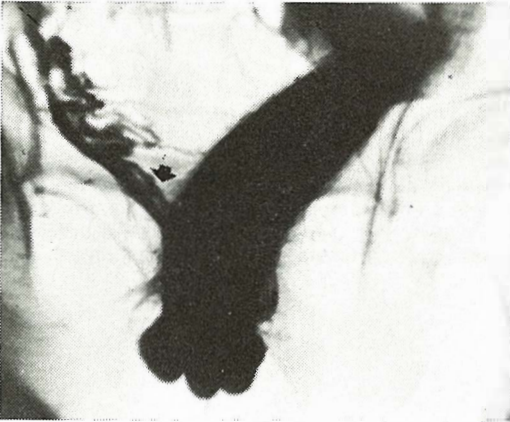
Pod sterilnimi pogoji smo uvedli iglo s podaljškom v kavernozično telo in injicirali 200 ml kon-

trastnega sredstva s hitrostjo 2 ml/s. Preiskavo smo opravili na Siemensovem rentgenskem aparatu za digitalno subtakcijsko arteriografijo. Dokumentirali smo stopnjo erekcije ter prisotnost oziroma odsotnost venskega odtoka. Slikali smo v AP in obeh polstranskih projekcijah.

Pri dveh bolnikih smo diagnostični postopek povezali z zdravljenjem. Veno dorsalis smo embolizirali z »detachable« balončki. Na korenu uda smo napravili manjšo vreznino in pod kontrolo rentgenske diaskopije uvedli v veno dorsalis penis plastični nastavek, ki je omogočal nemoteno menjavo katetrov. Pred in po embolizaciji smo napravili venografijo z Iohexolom 350.

Diagnostični in terapevtski poseg smo opravili v lokalni anesteziji.

Rezultati – Na Inštitutu za rentgenologijo v Ljubljani smo napravili kavernoziografijo 11 moškim z erektilno impotenco. Starost bolnikov je bila v povprečju 27 let. Najmlajši bolnik je imel 18 in najstarejši 55 let. Pri devetih bolnikih smo ugotovili vensko insuficienco. Najpogosteje smo opazili neprestan odtok skozi globoko dorsalno veno penisa (slika 1). Rezultati so prikazani v tabeli 1.



Slika 1 – Nenormalen, neprestan odtok krvi skozi globoko dorzalno veno penisa (puščica).
Fig. 1 – Abnormal venous leakage of the deep dorsal vein (arrow).

Tabela 1 – Mesto normalnega venskega odtoka pri kavernoziografiji
Table 1 – Site of cavernosal leakage depicted by cavernosography

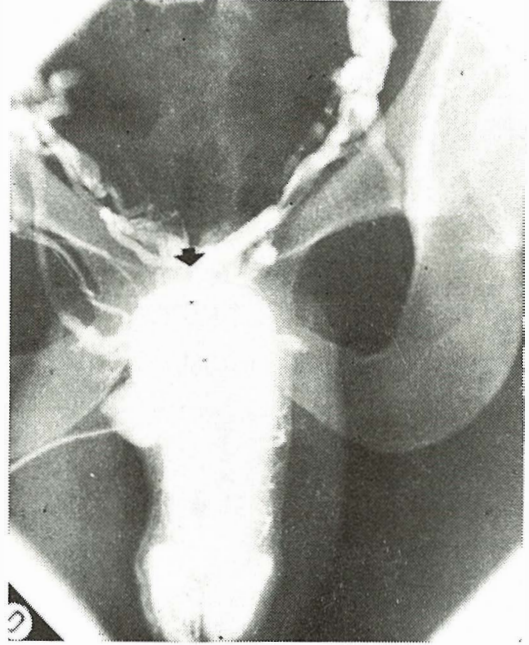
Mesto Location	Odtok Leakage
Globoka dorzalna vena Deep dorsal system	9
Kavernozni veni Cavernous system	6
Bulbarni veni Spongiosa system	5

Pri dveh bolnikih z erektilno impotenco zaradi neprestanega venskega odtoka skozi globoko dorzalno veno smo napravili embolizacijo vesikoprostatičnega pleksusa s pristopom skozi globoko dorzalno veno. Oba imata sedaj primerno erekcijo uda in normalen spolni odnos.

Kvaliteto slikanja (kontrastne opacifikacije Omnipaque 300) smo ocenjevali z onako odlično, dobro in zadovoljivo. V devetih primerih je kvaliteta slike dobila oznako odlično.

Prikaz bolnika – Normalno razvit mlajši moški (24 let) je tožil za večletno impotenco. Težave so se pojavljale postopno z vedno pogostejšim neuspehom pri spolnem odnosu. Menjava partnerja ni prinesla uspeha. Bolnik je povedal, da so bile jutranje erekcije vedno redkejše. Pri bolniku je bil napravljen test z intrakavernoznim injiciranjem papaverina. Bolnik po injekciji papaverina ni dosegel erekcije, kar je bil dokaz žilne motnje.

Posumili smo da je vzrok spolne nezmožnosti uhajanje venozne krvi iz spolnega uda. Opravljena je bila kavernoziografija, ki je pokazala neprekinjeno uhajanje kontrastnega sredstva preko globoke dorzalne vene v vesikoprostatični pleksus (slika 2). Odločili smo se za zdravljenje

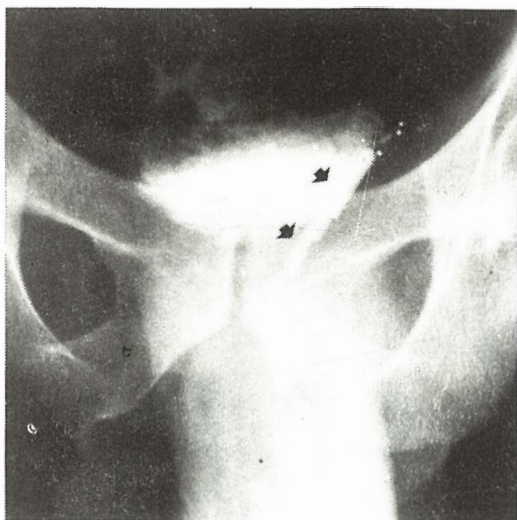


Slika 2 – Viden je prikaz vesikoprostatičnega pleksusa, ki se polni preko globoke dorzalne vene (puščica).
Fig. 2 – There is opacification of the prostatic plexus by the deep dorsal vein (arrow).

z embolizacijo vesikoprostatičnega pleksusa. V venski sistem smo vstopili z metodo po Seldingerju. V vene smo vstavili štiri »detachable« balončke, ki so povsem onemogočili odtok krvi iz dorzalne vene (slika 3). Bolnik ima tri mesece normalne erekcije in je sposoben normalnega spolnega odnosa.

Diskusija in zaključek – Vzrok erektilne impotence je psihični ali organski. Organski vzroki impotence so lahko nevrogeni, hormonski ali žilni. Bookstein in sod. so dokazali organski vzrok impotence v 50 in več odstotkih primerov. Med organskimi vzroki impotence je bila v njihovi skupini bolnikov venska impotenca najpogostejša in sicer v 30–40 % primerov (1).

Erekcijo penisa omogoča relaksacija gladkega mišičja trabekul v kavernozičnih telesih. Relaksa-



Slika 3 – Balončki v izhodu globoke dorzalne vene v vesikoprostaticni pleksus.

Fig. 3 – The balloons were positioned in the deep dorsal vein behind the prostatic plexus.

cija povzroči povečanje dotoka arterijske krvi in zmanjšanje odtoka venske krvi. Lakune se izpolnijo s krvjo in penis nabrekne. Normalno so med erekcijo glavne odtočne vene zaprte. Ker je vezivna ovojnica kavernozičnih teles neelastična ud otrdi in pritisk v udu preseže sistolični arterijski pritisk, kar zaustavi dotok krvi v kavernozična telesa. Čeprav ves mehanizem še ni povsem poznan je očitno, da sistem erekcije deluje le v primeru venske zapore. Zato vsaka napaka v venskem sistemu vodi v zmanjšanje erektilne sposobnosti bolnika (4). Najpogosteje uhaja venska kri skozi globoko dorzalno veno penisa in skozi krake kavernozičnih teles.

Indikacija za kavernoziografijo je sum, da je vzrok za spolno nezmožnost uhajanje venske krvi iz spolnega uda. Bolnik mora imeti pred rentgensko preiskavo opravljen papaverinski test, ki je pri bolnikih z vensko insuficienco negativen. Več avtorjev priporoča kombinacijo papaverinskega testa s kavernoziografijo (1, 4, 7). Pri naših bolnikih smo naredili le kavernoziografijo, kjer v primeru venske insuficiencie vidimo uhajanje kontrastnega sredstva, medtem ko normalen moški doseže erekcijo. Kavernoziografija nam poda anatomske razmere in točno prikaže veno ali vene skozi katere uhaja kontrastno

sredstvo, kar je izhodišče za kirurški poseg ali poseg intervencijske radiologije.

Rentgenska preiskava in intervencijski poseg sta varna, komplikacije so izjemno redke (4, 7). To potrjujejo tudi naše izkušnje. Do sedaj nismo imeli komplikaciji ne pri rentgenskem pregledu, kot tudi ne pri intervencijskem posegu. Avtorji (4, 7) navajajo, da je rezultat embolizacije za bolnika ugoden v približno 70 %. To potrjujejo tudi naše začetne izkušnje. Oba bolnika, ki smo ju zdravili dosežeta primerno erekcijo in imata normalen spolni odnos.

Povzetek

Venska erektilna impotenca je najpogostejši vzrok moške impotence. Za študij anatomske in fiziološke podatkov pri bolnikih z vensko impotenco smo porabili kavernoziografijo z lohexolom 300. Te informacije so pomembne in so izhodišče za planiranje intervencijskega posega transluminalne embolizacije ven spolnega uda.

V letu 1989 smo s kavernoziografijo pregledali 11 bolnikov. Pri dveh smo napravili transluminalno embolizacijo ven spolnega uda. Oba bolnika sta ozdravljena.

Literatura

1. Bookstein JJ. Cavernosal Venooclusive insufficiency in male impotence: evaluation of degree and location. *Radiology* 1987; 164:75–8.
2. Fitzpatrick TJ. Spongiosograms and cavernosograms: a study of their value in priapism. *J Urol* 1973; 109:843–6.
3. Virag R. Intracavernous injection of papaverine for erectile failure. *Lancet* 1982; 2:938.
4. Courtheoux P, Maizo D, Henriot JP, Vaislic CD, Evraard C. Erectile dysfunction caused by venous leakage: treatment with detachable balloons and coils. *Radiology* 1986; 161:807–9.
5. Wespes E, Schulman CC. Venous leakage: surgical treatment of a curable cause of impotence. *J Urol* 1985; 133:796–8.
6. Janež J. Kirurško zdravljenje impotence. Zbornik predavanj XXIV. podiplomskega tečaja iz kirurgije. Ljubljana 1989, 176–8.
7. Bookstein JJ. Transluminal penile venoablation for impotence. Presented at XIII. Annual Meeting on Interventional Radiology. Orlando 1988; 251–3.
8. Newman HF, Northup JD. Mechanism of human penile erection: an overview. *Urology* 1981; 12:399–408.
9. Fitzpatrick TJ, Cooper JF. A cavernosogram study of the valvular competence of the human deep dorsal vein. *J Urol* 1975; 113:497–9.

Naslov avtorja: Doc. dr. Dušan Pavčnik, dr. med., Katedra za rentgenologijo MF, Zaloška 7, Ljubljana