

NEFROTSKI SINDROM IN HODGKINOVA BOLEZEN

NEPHROTIC SYNDROME AND HODGKIN'S DISEASE

Štabuc B, Ferluga D, Lamovec J, Hvala A

Abstract — A case of a 31-year old patient with mixed-cell type of Hodgkin's disease and nephrotic syndrome is presented. During the course of 10-year lasting survival four relapses of the disease have occurred. As a paraneoplastic syndrome, the nephrotic syndrome appeared at each relapse, but invariably disappeared when the relapse of Hodgkin's disease had been successfully treated.

UDC: 616.61-008.6.616-006.442

Key words: nephrotic syndrome, Hodgkin's disease

Case report

Radiol lugosl 1989; 23: 289—92

Uvod — Bolezenski simptomi, ki jih povzročajo malignomi, so navadno posledica lokalne rasti malignoma ali pa njihovih metastaz. Kadar se simptomi pojavijo daleč od tumorja ali od metastaz in niso neposredno povezani z malignomom, govorimo o paraneoplastičnih sindromih. Ti so lahko prvi znak maligne bolezni. Ob uspešnem zdravljenju malignoma navadno izginejo in se spet pojavijo ob ponovitvi osnovne bolezni. Bolniki z malignomi imajo pogosto motnje v delovanju ledvic, in to zaradi direktne tumorske infiltracije, tumorske obstrukcije izvodil, pogostih infekcij in toksičnih učinkov zdravljenja osnovne bolezni.

Nefrotski sindrom, ki ni posledica tromboze ledvičnih ven, amiloidoze ali tumorske infiltracije ledvic, imenujemo paraneoplastični sindrom. Nastane pri 5 % bolnikov z malignomom (1). Najpogosteje se pojavlja pri bolnikih s Hodgkinovo boleznijo, kjer je nefrotski sindrom v 80 % posledica glomerulonefritisa minimalnih sprememb. V 20 % sta vzrok nefrotskega sindroma membranski ali proliferativni glomerulonefritis (2). Vzrok nefrotskega sindroma pri bolnikih s karcinomi pa je v 90 % membranozni glomerulonefritis (3, 4). Opisali smo potek bolezni bolnice s Hodgkinovo boleznijo, mešano-celičnega tipa, v stadiju IV B in z nefrotskim sindromom, ki je

nastal zaradi glomerulonefritisa minimalnih sprememb.

Naš primer — 31-letna bolnica E. L. (matična št. 343/75) je bila sprejeta v Onkološki inštitut v Ljubljani januarja 1975. Ob sprejemu je bila kahektična, anemična, visoko febrilna. Bezgavke v desni strani vratu so bile povečane, na spodnjih udih in po obrazu je imela testaste edeme. Ugotovili smo obojestranski pleuralni izliv, hepatosplenomegalijo in ascites. V serumu je bila ob pospešeni SR in povišanem bakru prisotna hipalbuminemija (19 g/l), hipergamaglobulinemija (23 g/l) in hiperlipoproteinemija (tip II B). Dušični retenti in sečna kislina v serumu so bili v normalnih mejah. V seču izločenem v 24 urah, je bilo 6 g beljakovin. Druge preiskave urina niso bile patološke. Z aspiracijsko biopsijo bezgavke na desni strani vratu smo ugotovili Hodgkinovo bolezen, ki smo jo klinično opredelili v stadij IV B (periferne bezgavke, plevra, jetra, vranica, telesna temperatura, hujšanje). Intravenozna urografija in scintigrafija ledvic nista pokazali sprememb na ledvicah ali na sečevodih. Bolnica je bila zdravljena s kemoterapevtiki po shemi MOPP (mustin hydrochlorid, vincristin, procarbazine, prednison). Po drugem krogu kemoterapije smo ugotovili kompletno remisijo Hodgki-

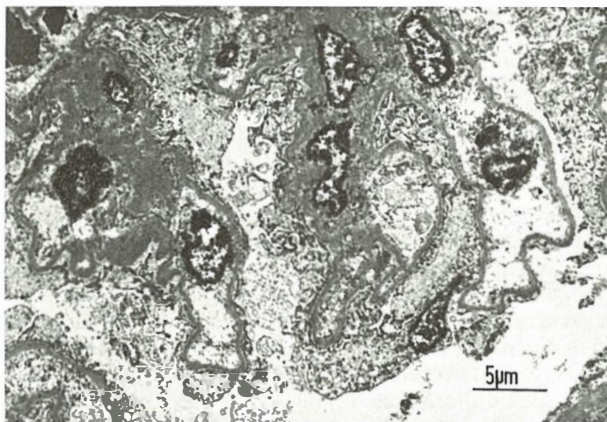
nove bolezn. V proteinogramu in lipidogramu ni bilo odstopanj od normale. Proteinurije ni bilo. Po 6 krogih kemoterapije po shemi MOPP je bila bolnica še eno leto zdravljenja z vinblastinom (Velbe 10 mg na tri tedne). Dve leti po pričetku zdravljenja je bila zaradi kliničnega suma na ponovitev Hodgkinove bolezn in zaradi patološkega kopičenja galija v retroperitonealnih bezgavkah napravljena eksplorativna laparotomija. V retroperitonealnih bezgavkah, vranici, jetrih in kostnem mozgu kirurško in patohistološko nismo ugotovili relapsa Hodgkinove bolezn. Sedem mesecev po eksplorativni laparotomiji smo ugotovili progres Hodgkinove bolezn v mediastinumu in paraaortalnih bezgavkah ter nefrotski sindrom (serumski albumini 23 g/l, gamaglobulini 17 g/l, hiperlipoproteinemija tip II B, 4 g proteinov v 24-urnem urinu). S kemoterapijo po shemi ABVD (adriamycin, bleomycin, vinblastin, dacarbazin) smo že po drugem krogu dosegli popolno remisijo Hodgkinove bolezn in nefrotskega sindroma. Tri leta po drugi remisiji se je ponovno pojavil nefrotski sindrom. Ob tem smo ugotovili ponovitev Hodgkinove bolezn v retroperitonealnih bezgavkah. Vendar smo z monokemoterapijo z etoposidom (Etopol) ponovno dosegli remisijo Hodgkinove bolezn in nefrotskega sindroma, ki je trajala dobro leto. Februarja 1984 je nastopila ponovitev Hodgkinove bolezn v bezgavkah na desni strani vratu, v retroperitoneju, jetrih in kostnem mozgu. Bolnica je bila v anasarki. Imela je obilno proteinurijo. S kombiniranim zdravljenjem (kemoterapija — lomustin, prednison in obsevanje trebuha) smo

ponovno dosegli popolno remisijo Hodgkinove bolezn in nefrotskega sindroma.

Avgusta 1985 je bolnica nenadno hudo zbolela: dobila je visoko temperaturo, bruhala je, imela je kolike v trebuhu, edeme. Po kratkotrajni hospitalizaciji je umrla.

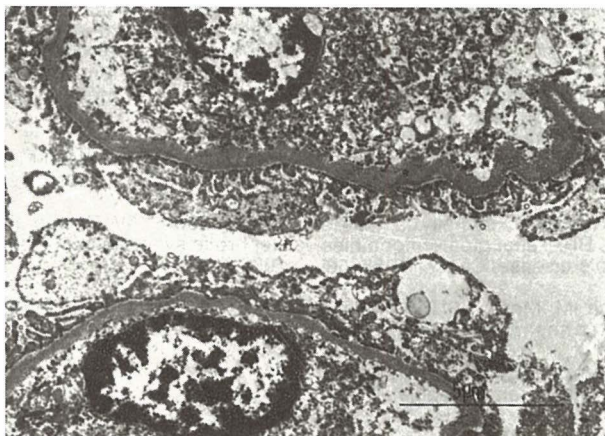
Pri obdukciji smo odkrili limfomsko infiltracijo v bezgavkah nad trebušno prepono in pod njo ter v jetrih. Ledvici sta bili makroskopsko bp. Vzrok smrti je bila akutna odpoved srca ob diseminirani bronhopnevmoniji in pljučni emboliji. Histološki pregled bezgavk je potrdil, da je šlo za Hodgkinovo bolezen mešano-celičnega tipa. Pri mikroskopskem pregledu ledvic ni bilo najti patoloških sprememb. Imunoperoksidazne reakcije niso pokazale depozitov IgA, IgG, IgM ter verig kapa in lambda v glomerulih. Elektronsko-mikroskopska preiskava ledvičnega tkiva je izključila možnost imunokompleksnega, membranskega, mezangioproliferativnega ali membranoproliferativnega glomerulonefritisa (slika 1). Izginotje nožic podocitov pa je prepričljivo govorilo za glomerulonefritis minimalnih sprememb (sliki 1, 2).

Razpravljanje — Opisali smo bolnico s Hodgkinovo boleznijo, mešano-celičnega tipa, v stadiju IV B, z nefrotskim sindromom. Nefrotski sindrom je spremljal osnovno bolezen. Glede na klinično sliko, laboratorijske, rentgenske, izotopske preiskave in patohistološki izvid ob obdukciji menimo, da nefrotski sindrom ni bil posledica direktne tumorske infiltracije ledvic, amiloidoze, ledvične venske tromboze ali pritiska



Slika 1 — Elektronskomikroskopska slika glomerula. Odsotnost proliferativne celične reakcije in elektronskoop-tičnih gostih depozitov. Posmrtna avtolitične spremembe. Formalin, OsO₄, Epon, Pb + U, orig. pov. 670 X.

Fig. 1 — Electronmicroscopic presentation of part of glomerulus. The absence of proliferative cell reaction in electron-optical dense deposits. Posthumous autolytic changes. Formalin, OsO₄, Epon, Pb + U. Magnification 670 X.



Slika 2 — Elektronskomikroskopska slika dveh glomerulnih kapilarnih zank. Izginotje podocitnih nožic, izraženo predvsem na spodnji kapilarni zanki. Posmrtno avtolitične spremembe. Formalin, OsO₄, Epon, Pb + U, orig. pov. 1490 ×.

Fig. 2 — Electronmicroscopic presentation of two glomerular capillary loops. Epithelial foot process effacement is particularly expressed in the lower capillary loop. Posthumous autolytic changes. Formalin, OsO₄, Epon, Pb + U. Magnification 1490 ×.

povečanih bezgavk na ledvici. Svetlobnomikroskopsko in imunofluorescenčno nismo dokazali sprememb na ledvicah. Šele elektromikroskopska preiskava je potrdila, da je bil vzrok nefrotskega sindroma glomerulonefritis minimalnih sprememb.

Plager in Stutzman (5) sta pri več kot 600 bolnikih s Hodgkinovo boleznijo le pri 4 bolnikih ugotovila nefrotski sindrom. Menita, da je pogostnost tega paraneoplastičnega sindroma pri Hodgkinovi bolezni večja in da ga kliniki prepogosto spregledajo. Najpogosteje se nefrotski sindrom pojavlja pri bolnikih z mešano-celičnim tipom Hodgkinove bolezni (6) in pri bolnikih, mlajših od 40 let (7). Vzrok nefrotskega sindroma pri bolnikih s Hodgkinovo boleznijo je v 80 % glomerulonefritis minimalnih sprememb (8), ki ga navadno potrdimo le z elektronskomikroskopsko preiskavo ledvic. Membranski ali membranoproliferativni glomerulonefritis je redkeje vzrok nefrotskega sindroma pri bolnikih s Hodgkinovo boleznijo (2).

Povezava glomerulonefritisa minimalnih sprememb s Hodgkinovo boleznijo je nejasna. Morda je ledvična okvara posledica spremenjene humoralne imunosti ali spremenjenje funkcije limfocitov T (9). V serumu nekaterih bolnikov so našli limfokinu podoben faktor, ki poveča propustnost žil v glomerulu. Morda poseben klon limfocitov T proizvaja ta limfokin (10). Pri drugih vrstah tumorjev, kot so rak bronhusov, širokega črevesa ali jajčnika, je vzrok nefrotskega sindroma v 90 % membranski glomerulone-

fritis. Iz teh glomerulov so izolirali specifične tumorske antigene, fetalne antigene (karcinoembrionalni antigen) in protitelesa proti tumorskim celicam (4).

Nefrotski sindrom ob uspešnem zdravljenju bolnika s Hodgkinovo boleznijo navadno izgine. To ni posledica neposrednega vpliva citotoksičnih agensov ali kortikosteroidov na glomerule, saj nefrotski sindrom izgine tudi pri bolnikih s Hodgkinovo boleznijo, zdravljenih samo z obsevanjem mediastinuma (11). Nefrotski sindrom se lahko pojavi več mesecev prej preden ugotovimo maligno bolezen. Ob remisijah izgine in se ponovno pojavlja ob ponovitvi osnovne bolezni. Zato nam lahko služi kot dober tumorski kazalnik za spremljanje bolezni in za zgodnjo diagnozo (12).

Izvleček

Opisan je primer 31-letne bolnice z mešano-celičnim tipom Hodgkinove bolezni in z nefrotskim sindromom. Preživetje bolnice je trajalo deset let. V tem času se je bolezen štirikrat ponovila. Nefrotski sindrom se je kot paraneoplastični sindrom vedno pojavil ob ponovitvi in izginil ob uspešnem zdravljenju ponovitve Hodgkinove bolezni.

Literatura

1. Pascal RR. Renal manifestations of extrarenal neoplasms. *Human Pathol* 1980; 11: 7—17.
2. Bunn PA Jr, Minna JD. Paraneoplastic syndromes. V: DeVita VT Jr, Hellman S, Rosenberg SA eds. *Cancer — principles & practice of oncology*. 2 ed. Philadelphia: J.B. Lippincott Company, 1985; 1798—842.

3. Higgins MR, Randall RE, Still WJ. Nephrotic syndrome with oat cell carcinoma. *Br Med J* 1974; 3: 450—1.
4. Biava CG, Gonwa TA, Naughton JL, Hopper J. Crescentic glomerulonephritis associated with nonrenal malignancies. *AM J Nephrol* 1984; 4: 208—14.
5. Plager I, Stutzman L. Acute nephrotic syndrome as a manifestation of active Hodgkin's disease: report of four cases and review of the literature. *Am J Med* 1971; 50: 56—62.
6. Powderly WG, Cantwell BMJ, Fennelly JJ, Warde P, McCabe MM, Towers RP. Renal glomerulopathies associated with Hodgkin's disease. *Cancer* 1985; 56: 874—5.
7. Routledge RC, Hann IM, Morris JPH. Hodgkin's disease complicated by the nephrotic syndrome. *Cancer* 1976; 38: 1735—40.
8. Gagliano RG, Costanzi JJ, Beathard GA, Sarles HE, Bell JD. The nephrotic syndrome associated with neoplasia: an unusual paraneoplastic syndrome. *Am J Med* 1976; 60: 1026—31.
9. Shalboub RJ. Pathogenesis of lipoid nephrosis: a disorder of T cell function. *Lancet* 1974; 2: 556—60.
10. Lagrue G, Xheneumont S, Branellee A, Weil B. Lymphokines and nephrotic syndrome. *Lancet* 1975; 1: 217—9.
11. Sherman RL, Susin M, Weksler ME, Becker EL. Lipoid nephrosis in Hodgkin's disease. *Am J Med* 1972; 52: 699—706.
12. Moorthy AV, Zimmerman SW, Burkholder PM. Nephrotic syndrome in Hodgkin's disease. *Am J Med* 1976; 61: 471—7.

Naslov avtorja: Mag. Borut Štabuc, dr. med., Onkološki inštitut, Zaloška c. 2, 61105 Ljubljana.