

INTERSTICIALNA RADIOTERAPIJA PRI KARCINOMIH JEZIKA IN USTNEGA DNA NA ONKOLOŠKEM INŠTITUTU V LJUBLJANI V OBDOBJU 1980–1986

INTERSTITIAL RADIOTHERAPY IN CANCER OF THE TONGUE AND FLOOR OF THE MOUTH AT THE INSTITUTE OF ONCOLOGY, LJUBLJANA IN THE PERIOD 1980–1986

Budihna M., Lešničar H.

Abstract – Twenty-six patients with squamous cell carcinoma of the oral tongue or floor of the mouth received an iridium (Ir^{192}) wire implant. Implants were done as a supplement to external radiation, except in two patients in whom it was the sole form of treatment. In 20 patients the treatment was given with curative intent and in 6 for palliation only. The total tumor dose ranged mostly from 110–130 TDF (tumor dose factor), 80 TDF usually given with external beam. Most of the time there was a 2–4 week interval between the external radiation and implantation. Most of the patients had advanced disease. The probability of surviving three years without local recurrence was 32 % in the whole group and 42 % for patients treated with curative intent. Radionecrosis was seen in 7 patients, in one causing death. Two patients developed distant metastases. A new primary tumor was seen in 4 patients.

UDC: 616.311.4-006.6:615.849.5

Key words: tongue neoplasms, mouth neoplasms, mouth floor, brachytherapy

Profess. paper

Radiol. lugosl. 21 (2) 159–162, 1987

Uvod – Intersticialno obsevanje ima prednost pred perkutanim obsevanjem v tem, a) da je obsevalni volumen pri intersticialnem obsevanju znatno manjši, b) da je razporeditev doze v tumorju boljša (anoksični center dobi višjo dozo kot boljše oksigenirana periferija tumorja) in doza izven tumorja naglo pade, c) da se tumorske celice v teku večdnevnega trajanja implantata radioaktivnih izotopov obsevajo v vseh fazah celičnega ciklusa, medtem ko se celice vezivnega tkiva, ki je nosilec kasnih komplikacij, obsevajo pretežno v mirujoči fazi (Go) celičnega ciklusa, v kateri so manj dovzetne za poškodbo po obsevanju.

Z rigidnimi radijskimi iglami, več ali manj fiksne dolžine, so bili napredovali tumorji in nekatere lokalizacije nedostopni za implantacijo. Nove tehnike implantiranja z uporabo gibkih cevk iz plastičnih snovi, v katere je mogoče napeljati najrazličnejše izvore, pa so razširile uporabnost tega načina obsevanja. V zadnjih 10–15 letih je prišlo v svetu do »renesanse« intersticialnega obsevanja.

Na Onkološkem inštitutu smo v zadnjih letih le malo uporabljali intersticialno obsevanje za tumorje ustne votline. Neoperabilne tumorje smo obsevali perkutano do polne tumorske doze v kombinaciji s citostatiki. Le izjemoma pa smo

kombinirali perkutano obsevanje z intersticialnim.

Namen te študije je prikazati rezultate zdravljenja tumorjev jezika in baze ust, ki smo jih zdravili (tudi) z implantacijo radioaktivnih žic.

Materijal in metode

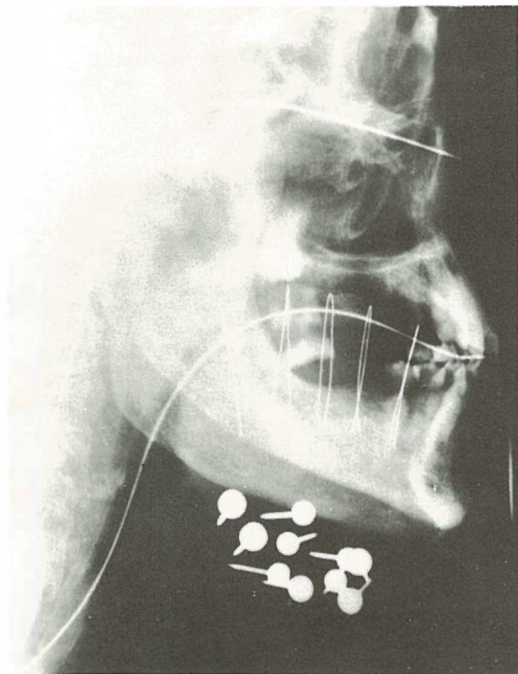
Bolniki – V razdobju od 1. januarja 1980 do 30. junija 1986 smo implantirali 25 bolnikov in eno bolnico, v razponu starosti 42–76 let, dve tretjini od njih v starosti med 50 in 70 let. Histološko so bili vsi tumorji ploščatocelični karcinomi.

Dobro diferenciranih karcinomov je bilo 14, srednje dobro diferenciranih 4, slabo diferenciranih 4. Pri 4 tumorjih stopnja diferenciacije ni bila opredeljena. V 18 primerih je karcinom izhajal z jezika, v 8 pa iz ustnega dna. Tumorje smo retrospektivno klasificirali po TNM sistemu, ki ga je priporočila UICC (14) – tabela 1.

	N ₀	N ₁	N ₂	N ₃	Σ
T ₁	1	–	–	1	2
T ₂	4	–	–	–	4
T ₃	2	1	1	–	4
T ₄	5	3	–	5	13
Σ	12	4	1	6	23

Tabela 1 – Porazdelitev bolnikov po T in N stadiju; treh recidiv po operaciji nismo vključili v tabelo

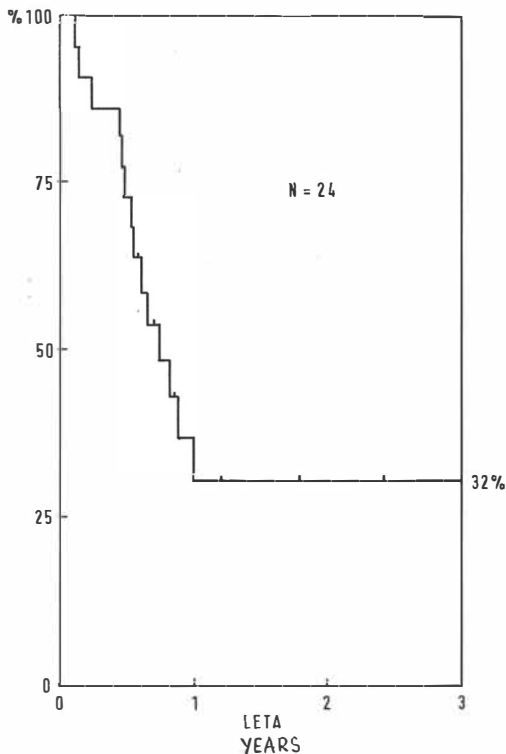
Table 1 – The distribution of patients by T and N stage. Three postoperative recurrences are not included in the table



Slika 1 – Rentgenski posnetek implantata karcinoma jezika, stranska projekcija

Fig. 1 – X-ray of the implant of carcinoma of the tongue, lateral view

Zdravljenje – V vseh primerih smo tumorje implantirali z iridijskimi žicami (Ir-192) aktivnosti 1–4 mCi/cm. Žice smo vlagali v teflonske cevke, ki smo jih uvedli v tumor v obliki zank narobe obrnjene črke U (slika 1) s pomočjo votlih kovinskih igel v medsebojni razdalji 1 cm. V implantat smo zajeli ves tumor oziroma njegov ostanek. Razpored in lego žic v implantatu smo določali s pomočjo dveh ortogonalnih rentgenskih posnetkov. S pomočjo izodoznih krivulj za posamezne žice smo nato narisali izodozno razporeditev v implantatu. Na izodozno krivuljo, ki je potekala približno 0,5 cm od roba tumorja (imenovana referenčna izodoza), smo preračunali celotno tumorsko dozo. Navadno se je ta doza ujemala z izmerjeno dozo na površini implantata. Tumorsko dozo smo izrazili v faktorjih tumorske doze (TDF) po Ortonu (11), ker smo hoteli izraziti biološki učinek obsevanja. Celotna tumorska doza perkutanega in intersticalnega obsevanja je znašala 100–140 TDF, pri dveh tretjinah bolnikov 110–130 TDF. Celotna tumorska doza perkutanega obsevanja je znašala 22–60 Gy, največkrat 50 Gy (81 TDF). Med per-



Slika 2 – Verjetnost 3-letnega preživetja brez lokalne recidive

Fig. 2 – The probability of 3-year survival without local recurrence

kutanim obsevanjem in implantacijo smo naredili premor 5–57 dni, največkrat 2–4 tedne. Zaradi repopulacije tumorskih celic v premoru med obsevanji, ki smo jo opažali pri tumorjih drugih lokalizacij karcinomov glave in vratu (2, 3), smo odšteli od celotne perkutano aplicirane tumorske doze 0,65 TDF za vsak dan premora in temu ustrezno podaljšali trajanje implantata.

Implantacija je bila nadaljevanje perkutanega obsevanja pri 19 bolnikih, pri 2 bolnikih je bila samostojno zdravljenje, pri 6 bolnikih pa smo jo napravili z namenom paliacije. Radikalna kirurška odstranitev tumorja (namesto obsevanja) ni bila izvedljiva pri nobenem bolniku iz naše serije bodisi, ker je bil tumor preveč napredoval bodisi, ker so bili preslabotni za tak poseg.

Rezultati – Popolno izginotje tumorja smo dosegli z implantacijo pri obeh bolnikih s T_1 tumorjem, pri 2 od 4 bolnikov s T_2 tumorjem, pri 1 od 4 bolnikov s T_3 tumorjem in pri 5 od 13 bolni-

kov s T₄ tumorjem. Verjetnost 3-letnega preživetja brez recidive v implantiranem področju je bila 32 %, če smo ocenjevali vse bolnike (razen dveh, ki sta se izgubila iz kontrole) (slika 2); če pa smo iz ocene izključili 6 bolnikov, ki smo jih zdravili le paliativno, pa je bila verjetnost preživetja 42 %.

Radiomukozitis po implantaciji smo navadno opažali še 1–3 mesece po zaključenem zdravljenju. Omejen je bil na implantirano področje in je bolnike manj motil kot tisti pri perkutanem obsevanju. Radionekroza je nastala pri 7 bolnikih, pri 5 bolnikih v kombinaciji s karcinomom, pri dveh pa brez karcinoma. Oddaljene metastaze (pljuča, jetra) smo našli pri 2 bolnikih.

Večina bolnikov je umrla zaradi neozdravljivega primarnega tumorja. Vzroki za smrt bolnikov brez karcinoma v implantiranem področju pa so bili: regionalne metastaze – 1 bolnik, nov primarni karcinom – 4 bolniki, radionekroza – 1 bolnik.

Diskusija – V moderni praksi zdravljenja napredovalih karcinomov glave in vratu se je multimodalna terapija (kombinacija operacije, obsevanja in citostatikov) kmalu uveljavila. Kljub temu pa je ostal odstotek uspešnosti zdravljenja teh tumorjev dokaj nespremenjen: 20–30 % (7, 9,

15, 16). Da bi izboljšali rezultate, so v preteklosti različni avtorji poskušali kombinirati perkutano obsevanje z intersticalnimi implantati radijskih igel, radonskih (Rn²²²) in zlatih (Au¹⁹²) zrn ter iridijskih (Ir¹⁹²) žic. Pierquin et al. (12), Delclos et al. (4), Botstein et al. (1) poročajo o odličnih rezultatih intersticalnega obsevanja razmeroma zgodnjih karcinomov v dostopnih predelih ustne votline, medtem ko so za napredovalnejše tumorje menili, da jih je težko implantirati zaradi tehnike implantacije, s katero so razpolagali. Z moderno tehniko, kakršno uporabljamo tudi na Onkološkem inštitutu, pa je mogoče te težave premagati. Tehnika je fleksibilna in omogoča implantacijo najrazličnejših predelov ustne votline, ki jih je zajel tumor. Rezultati zdravljenja, ki smo jih dobili pri naši seriji bolnikov, in komplikacije, ki smo jih pri tem imeli, so podobni rezultatom drugih avtorjev (tabela 2) pri podobnih štadijih tumorjev.

Zaključek – Število naših bolnikov je sicer majhno, vendar rezultati nakazujejo, da se intersticalnega obsevanja lahko poslužujemo v večji meri, kot smo se ga doslej.

Povzetek

Šestindvajset bolnikov s skvamoznim karcinomom jezika ali ustnega dna je bilo implantiranih z iridijskimi

Avtor (referenca) Author (reference)	regija region	štadij stage	opazovalno obdobje (leta) follow-up period (yrs)	popolna remisija (%) complete remission (%)	komplikacije (%) complications (%)
FAYOS et al. (5)	ustna votlina, orofarinks oral cavity, oropharynx	III, IV	3	42	18
LEES (10)	jezik tongue	T ₁ –T ₄	3	37	(?)
HORIUCHI et al. (8)	jezik tongue	T ₃	3	30	12
PUTHAWALA et al. (13)	jezik tongue	T ₃ , T ₄	2,5	46	26
HINTZ et al. (6)	jezik, ustno dno tongue, floor of the mouth	T ₂ , T ₃	3	44	44
Onkološki inštitut Ljubljana Institute of Oncology Ljubljana	jezik, ustno dno tongue, floor of the mouth	T ₁ –T ₄	3	vsi all brez paliacij without palliation 42	32 27

Tabela 2 – Primerjava rezultatov intersticalnega obsevanja tumorjev ustne votline nekaterih avtorjev z rezultati intersticalnega obsevanja na Onkološkem inštitutu v Ljubljani

Table 2 – Comparison of results of the interstitial radiotherapy of some tumours in the oral cavity obtained at the Institute of Oncology, Ljubljana, with the results of interstitial radiotherapy by some other authors

(Ir¹⁹²) žicami. Implantati so predstavljali dodatek k perkutanemu obsevanju, razen pri dveh bolnikih, kjer je bila implantacija samostojno zdravljenje. Dvajset bolnikov je bilo zdravljenih s kurativnim namenom, pri šestih pa je bilo zdravljenje le paliativno. Celotna tumorska doza je bila največkrat od 110–130 TDF (faktor tumorske doze), od česar je bilo 80 TDF navadno apliciranih perkutano. Med perkutanim obsevanjem in implantacijo je bilo največkrat 2–4 tedne premora. Večina bolnikov je bila v napredovalem štadiju obolenja. Verjetnost 3-letnega preživetja brez recidive je bila za celo skupino 32 %, za bolnike zdravljene s kurativnim namenom pa 42 %. Radionekrozo je bilo opaziti pri 7 bolnikih, pri enem od teh je povzročila smrt. Pri dveh bolnikih so se pojavile oddaljene metastaze. Nov primarni tumor je bilo najti pri 4 bolnikih.

Literatura

1. Botstein C., Silver C., Ariaratnam L.: Treatment of the carcinoma of the oral tongue by radium needle implantation. *Am. J. Surg.* 132 (4): 523–524, 1976.
2. Budihna M., Škrk J., Šmid L., Furlan L.: Tumor cell repopulation in the rest interval of split course radiation treatment. *Strahlentherapie* 156: 402–408, 1980.
3. Budihna M., Šmid L.: Deljeno (split-course) obsevanje karcinoma epifarinksa. *Radiol. Jugosl.* 20 (4): 391–398, 1986.
4. Delclos L., Lindberg R. D., Fletcher G. H.: Squamous cell carcinoma of the oral tongue and floor of the mouth. Evaluation of interstitial radiotherapy. *Am. J. Roentgenol.* 126 (2): 223–228, 1976.
5. Fayos J. V.: The role of radium implants in cancer of the oral cavity and oral pharynx. *Int. J. Radiat. Oncol. Biol. Phys.* 6: 423–429, 1980.
6. Hintz B. L., Kagan R., Chan P., Rao A. R., Nussbaum H., Ryo M. C., Wollin M.: Proposed method to study the factors affecting local control with combined external beam and interstitial implantation of mobile tongue and floor of mouth. *J. Surg. Oncol.* 33: 273–283, 1986.
7. Hoopes J. E., Wolfert F. G., Wilkins G. H.: Five year results from treatment of cancer of the tongue. *Plast. Reconstr. Surg.* 43: 277–280, 1969.
8. Horiuchi J., Okuyama T., Shibuya H., Takeda M.: Results of brachytherapy for cancer of the tongue with special emphasis on local prognosis. *Int. J. Radiat. Oncol. Biol. Phys.* 8: 829–835, 1982.
9. Kremer A. J.: Surgical management of cancer of the tongue. *Surg. Clin. No. Am.* 47: 1125–1129, 1967.
10. Lees A. W.: The treatment of carcinoma of the anterior two thirds of the tongue by radiotherapy. *Int. J. Radiat. Oncol. Biol. Phys.* 1: 849–858, 1976.
11. Orton C. G.: Time dose factors (T.D.F.'s) in brachiradiotherapy. *Brit. J. Radiol.* 47: 603–607, 1974.
12. Pierquin B., Chassagne D., Baillet F., Castro J. R.: The place of implantation in tongue and floor of the mouth cancer. *J.A.M.A.* 215: 961–963, 1971.
13. Puthawala A. A., Syed A. M. N., Neblett D., McNamara C.: The role of afterloading iridium (Ir¹⁹²) implant in the management of carcinoma of the tongue. *Int. J. Radiat. Oncol. Biol. Phys.* 7: 407–412, 1981.
14. TNM classification of malignant tumours. 3rd ed. International Union Against Cancer, Geneva, 1982.

15. Tulenko J., Priore R. L., Hoffmeister F. S.: Cancer of the tongue. Comments on surgical treatment. *Am. J. Surg.* 112: 562–568, 1966.

16. Whitehurst J. O., Droulias C. A.: Surgical treatment of squamous cell carcinoma of the oral tongue. Factors influencing survival. *Arch. Otolaring.* 103 (4): 212–215, 1977.

Naslov avtorja: Doc. dr. Marjan Budihna, Onkološki inštitut Ljubljana, Zaloška c. 2, 61000 Ljubljana.