

TRUNCUS ARTERIOSUS — ANGIOKARDIOGRAFSKI PRIKAZ

Robida A., Fettich D., Bartenjev D., Krevs N.

Izvleček — Opisali smo angiokardiografsko diagnostiko trunkusa arteriozusa komunisa (TAC) pri dvanajstih otrocih. Ker je možno paliativno in korektivno kirurško zdravljenje, moramo poleg hemodinamike TAC prikazati tip trunkusa, položaj defekta v septumu prekatov, lego arkusa, regurgitacijo skozi trunkusno zaklopko, anatomijo pljučnih arterij in dodatne anomalije.

Pri dveh otrocih smo našli dekstrokardijo, pri vseh situs solitus atrijev in samo pri enem diskordantno atrioventrikularno povezavo. Atrioventrikularni zaklopki sta bili pri vseh perforirani. 3 otroci so imeli univentrikularno srce nedoločljivega tipa. Pri 5 je šlo za TAC tip I, pri 7 pa za tip II ali III. Defekt v septumu ventriklov je bil prisoten pri vseh. Trunkusna zaklopka je bila pri 7 trolistna, pri 5 števila listov nismo mogli določiti. Regurgitacija je bila pri 2, pri 2 je ni bilo, pri ostalih je nismo mogli določiti. Aortni lok je bil pri 5 otrocih desni. Pri 7 otrocih smo ugotovili normalno širino pljučnih arterij, bilateralno hipoplazijo pri 2, hipoplazijo desne veje pri 1, pri enem je šlo za bandažo in pri 1 je bila odsotna leva veja. Pri 1 je šlo za trikuspidalno regurgitacijo in pri 1 za aberantno levo arterijo subklavijo.

UDC: 616.131.3-007.22:616.132-073.75

Key words: heart defects congenital, truncus arteriosus persistent, angiocardiography

Original scientific paper

Radiol. lugosl. 18(1) 13—16, 1984

Uvod — Trunkus arteriozus komunis (TAC) je redka prirojena srčna hiba. Našli so ga pri 1 do 4 % novorojenčkov, ki so umrli zaradi prirojenih srčnih hib (1, 3, 7, 10). Pri tej hibi izhaja iz srca ena sama velika žila, ki napaja koronarni, sistemski in pljučni krvni obtok. Prisotna je ena sama semilunarna zaklopka (2).

Z angiografskim pregledom je možno ugotoviti anatomske podrobnosti, ki so pomembne pri načrtovanju kirurškega posega.

Materijal in metode — Od 1. 1. 1980 do 1. 2. 1983 smo ugotovili TAC pri dvanajstih otrocih, sedmih dečkih in petih deklicah, kar pomeni 1,3 % vseh otrok s prirojenimi srčnimi hibami, pri katerih je bila napravljena invazivna srčna diagnostika v tem obdobju. Otroke smo kateterizirali na Rentgenskem inštitutu Univerzitetnega kliničnega centra v Ljubljani. Preiskovali smo jih v ketalarski narkozi (ketamin hidroklorid). Uporabljali smo perkutano tehniko. Po lokalni injekciji ksilokaina smo punktirali veno ali arterijo femoralis in uvedli kateter (NIH ali Bermanov balonski) preko uvajala.

Za angiokardiografijo smo uporabljali natrijev in meglumindiatrizoat (urografen 76 %) v dozi 1 do 2 ml na kg telesne teže naenkrat in celokupne doze 4 ml na kg nismo prekoračili. Kontrast smo brizgali v desni ventrikel, TAC in včasih tudi v pljučno arterijo. Posnetke smo napravili s kino tehniko na 35 mm filmu s frekvenco 60 slik na sekundo v frontalni in stranski projekciji.

Rezultati — Položaj srca v prsnem košu. Pri dveh otrocih je šlo za dekstrokardijo, pri vseh ostalih za levokardijo.

Položaj atrijev. Pri vseh smo našli situs solitus atrijev.

Povezava atrijev z ventrikli in način povezave. Samo pri enem otroku je šlo za diskordantno atrioventrikularno povezavo. Pri treh pacientih z univentrikularnim srcem smo ugotovili dvojni vtok v en sam ventrikel. Drugi otroci so imeli konkordantno atrioventrikularno povezavo. Pri vseh sta bili obe atrioventrikularni zaklopki perforirani.

Morfologija votlin v ventrikularni masi. Pri treh otrocih smo naveli na univentrikularno srce nedoločljivega tipa, pri devetih pa sta bila v ventrikularni masi dve ventrikla.

Ventrikuloarterialna povezava. Vsi otroci so imeli enojni iztok iz ventrikla ali ventriklov. To je razumljivo, saj je to ena od osnovnih zahtev pri definiciji TAC.

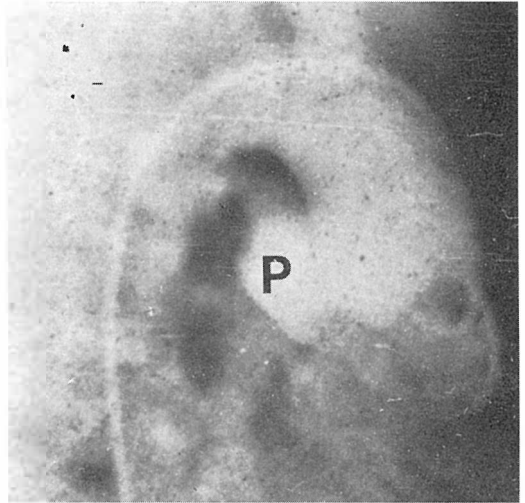
Tip TAC. Pri petih otrocih je šlo za tip 1, kar pomeni, da je bil prisoten del aorto pulmonalnega septuma (slika 1 a, b). Septum je bil odsoten pri sedmih otrocih in je torej šlo za TAC tip 2 ali 3 (slika 2).

Defekt v septumu ventriklov. Defekt v septumu ventriklov smo našli pri vseh otrocih, razen pri treh z univentrikularnim srcem. Ležal je tik pod TAC.

Trunkusna zaklopka. Pri petih otrocih nismo mogli zanesljivo določiti števila kuspisov semilunarne zaklopke, pri sedmih pa je bila trikuspidalna. Regurgitacijo smo našli pri dveh otrocih, pri dveh je ni bilo, pri ostalih je ni bilo moč določiti.

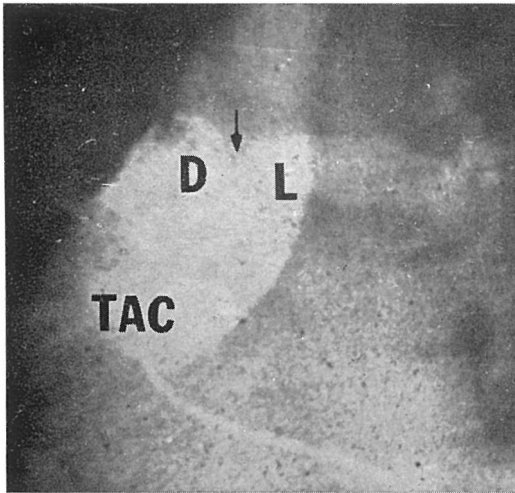
Arkus aorte. Aortni arkus je bil pri sedmih otrocih levi, pri petih pa desni.

Pljučne arterije. Normalen diameter smo našli pri sedmih otrocih, bilateralno hipoplazijo pri dveh. Hipoplazijo desne veje



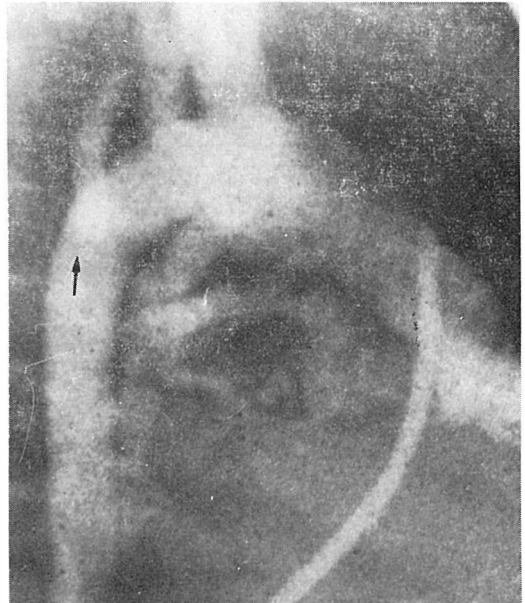Slika 1 b — Stranska projekcija slike 1 a, P = pljučna arterija

Fig. 1 b — Lateral projection of figure 1 a, p = pulmonary artery



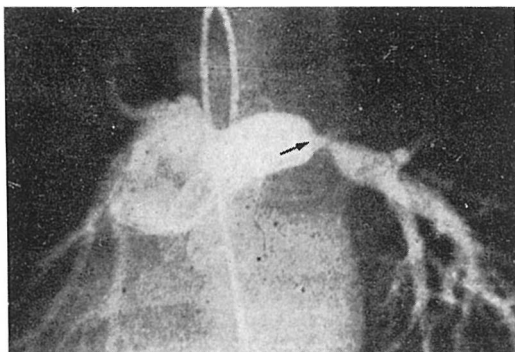
Slika 1 a — TAC tip I v anteroposteriorni projekciji pri otroku z dekstrokardijo. Puščica označuje razcepišče pljučne arterije. TAC = truncus arteriosus komunis, L = leva pljučna arterija, D = desna pljučna arterija

Fig. 1 a — TAC type I in anteroposterior projection in a child with dextrocardia. Arrow points to the bifurcation of pulmonary artery. TAC = truncus arteriosus communis, L = left pulmonary artery, D = right pulmonary artery



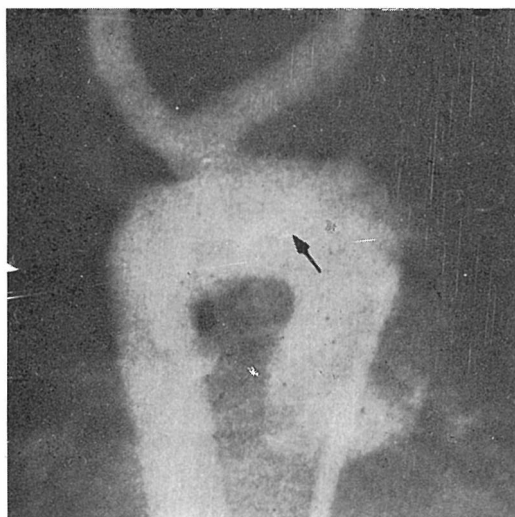
Slika 2 — TAC tip II ali III z aberantno levo arterijo subklavijo (puščica). TAC = truncus arteriosus komunis

Fig. 2 — TAC type II or III with aberant left subclavian artery (arrow). TAC = truncus arteriosus communis



Slika 3 — Zoženje leve pljučne arterije po kirurškem zažetju (puščica)

Fig. 3 — Bandage of left pulmonary artery (arrow)



Slika 4 — Aberantna leva arterija subklavija (puščica), desni aortni lok in trunkus II ali III (anteroposteriorna projekcija trunkusa otroka, ki je prikazan na sl. 2)

Fig. 4 — Aberant left subclavian artery (arrow), right aortic arch and truncus type II or III (anteroposterior projection of the truncus in a child shown in fig. 2)

pri enem, pri enem so bile pljučne arterije zožene po kirurški bandaži (slika 3) in pri enem je bila odsotna leva pljučna arterija.

Dodatne anomalije. Pri enem otroku smo našli regurgitacijo skozi trikuspidalno zaklopko in pri enem aberantno levo arterijo subklavijo z retroezofagealnim potekom (slika 4).

Diskusija in zaključek — TAC ima v svojem naravnem poteku slabo prognozo.

Samo 15 do 30% otrok preživi prvo leto (3, 7). Smrt v obdobju dojenčka je največkrat posledica srčne dekompenzacije, kasneje pa je vzrok smrti pljučna vaskularna bolezen (5).

Pri TAC je možna paliativna in korektivna operativna terapija (4, 6). Smrtnost pri bandaži pljučne arterije ali arterij je 33 do 100% (8). Prav tako je visoka zgodnja smrtnost pri korekciji v dobi dojenčka (42 do 83%) (6, 9). Pri otrocih, starejših od enega leta je zgodnja smrtnost 25% in pozna 9% (6).

Sedanja naziranja pri zdravljenju TAC zahtevajo selektivno korekcijo v starosti 12 do 24 mesecev, če nam uspe do tedaj zdraviti srčno dekompenzacijo medikamentozno. Kadar nam tega ne uspe, je potreben korektivni kirurški poseg takoj, ne glede na starost ali težo otroka (9).

Zaradi pravilnega izbora pacientov je potrebna tudi zgodnja diagnostika. Z angiografijo opišemo poleg položaja srca, atrijev, povezave med atriji in ventrikli, morfologije votlin v ventrikularni masi, zlasti tip trunkusa, semilunarno zaklopko, regurgitacijo skozi to zaklopko, velikost in položaj defekta v septumu ventriklov, lego arkusa aorte, anatomijo pljučnih arterij in dodatne anomalije.

Poleg prikaza anatomije je seveda izredno pomembna hemodinamika TAC. Glede operabilnosti nas predvsem zanima izračun pljučne rezistence in moramo zaradi tega s katetrom vstopiti v pljučno arterijo (6).

Delitev TAC na različne podskupine ni toliko važna, kolikor je pomemben natančen opis hemodinamike in anatomije, pri čemer si še vedno najboljše pomagamo z invazivno srčno diagnostiko.

Abstract

TRUNCUS ARTERIOSUS — ANGIOCARDIOGRAPHIC STUDY

Robida A., Fettich D., Bartenjev D., Krevs N.

Angiocardiographic diagnosis of truncus arteriosus in twelve children is described. Paliative and corrective surgery is now feasible. Beside hemodynamic investigations, the type of truncus, site and size of ventricular septal defect, site of aortic arch, regurgitation of truncal valve, anatomy of pulmonary arteries and associated anomalies must be accurately delineated.

Dextrocardia was present in 2 children, all of them had atrial situs solitus and only one had discordant atrioventricular connection. Atrioventricular valves were perforated in all patients. Univentricular heart of undetermined type was discovered in 3 children. 5 had TAC type I and 7 type II or III. Ventricular septal defect was noticed in all. Three cusps were found in 7, but in 5 it was impossible to determine the number of cusps of truncal valve. In 2 children the truncal valve was incompetent, in 2 it was competent, in all other the competence could not be evaluated. Right aortic arch was present in 5 patients. 7 children had normal size of pulmonary arteries, in 2 they were hypoplastic, right branch was hypoplastic in 1, 1 had bandage of both branches, and in 1 left branch was absent. 1 child had tricuspidal regurgitation and in 1 left aberrant subclavian artery was found.

Literatura

1. Calder L., Van Praagh R., Van Praagh S., Sears W. S., Corwin R., Levy A., Keith J. D., Paul M. H.: Truncus arteriosus communis. *Am. Heart J.* 92: 23—38, 1976.
2. Cabellos R., Soto B., Kirklin J. W., Bargeron L. M.: Truncus arteriosus. An anatomical-angiographic study. *Br. Heart J.* 49: 589—599, 1983.
3. Keith J. D., Rowe R. D., Vlad P.: Heart disease in infancy and childhood. Macmillan Publishing Co. New York, 1978 (460).
4. Mair D. D., Ritter D. G.: Truncus arteriosus. *V: Heart disease in infants, children and adolescents* (Moss A. J., ed.), Williams and Wilkins, Baltimore, 1977 (417—429).
5. Marcelletti C., Mc Goon D. C., Mair D. D.: The natural history of truncus arteriosus. *Circulation* 54: 108—111, 1976.
6. Marcelletti C., Mc Goon D. C., Danielson G. K., Wallace R. B., Mair D. D.: Early and late results of surgical repair of truncus arteriosus. *Circulation* 55: 636—641, 1977.
7. Nadas A. S., Fyler D. C.: *Pediatric cardiology*. W. B. Saunders Co., Philadelphia, 1972 (438).
8. Poirier R. A., Berman M. A., Stansel H. C.: Current status of surgical treatment of truncus arteriosus. *J. Thorac. Cardiovasc. Surg.* 69: 169—174, 1975.
9. Stark J., Gandhi D., De Leval M., Macartnev F., Taylor J. F. N.: Surgical treatment of persistent truncus arteriosus in the first year of life. *Br. Heart J.* 40: 1280—1287, 1978.
10. Van Praagh R., Van Praagh S.: The anatomy of commonaortopulmonary trunk (truncus arteriosus communis) and its embriologic implications. *Am. J. Cardiol.* 16: 406—417, 1965.

Naslov avtorja: Andrej Robida, Bijedičeva 6, Ljubljana.