

3. ŠOLA O SARKOMIH MEZENHIMSKI TUMORJI MATERNICE

ZBORNİK ZNANSTVENIH PRISPEVKOV

Ljubljana, 13. oktober 2022

3. šola o sarkomih: mezenhimski tumorji maternice

Zbornik znanstvenih prispevkov

Urednica: doc. dr. Nina Kovačević, dr. med.

Izdajatelj: Onkološki inštitut Ljubljana

Recenzija: doc. dr. Gašper Pilko, dr. med.

Organizacijski odbor: asist. Marko Novak, dr. med., dr. med., asist. Gregor Vivod, dr. med.

Strokovni odbor: doc. dr. Andraž Perhavec, dr. med., doc. dr. Maja Pakiž, dr. med., prof. dr. Bortu Kobal, dr. med.

Ljubljana, 13. oktober 2022

Publikacija je brezplačno dostopna na spletnih straneh Onkološkega inštituta Ljubljana

Kataložni zapis o publikaciji (CIP) so pripravili v Narodni in univerzitetni knjižnici v Ljubljani

COBISS.SI-ID 127466499

ISBN 978-961-7029-49-9 (PDF)

AVTORJI (po abecednem redu)

Nina Boc, dr. med., Onkološki inštitut Ljubljana
Andrej Cokan, dr. med., UKC Maribor
prim. Branko Cvjetičanin, dr. med., UKC Ljubljana
doc. dr. Andraž Dovnik, dr. med., UKC Maribor
Snježana Frković Grazio, dr. med., UKC Ljubljana
Vid Janša, dr. med., UKC Ljubljana
Jure Knez, dr. med., UKC Maribor
Luka Kovač, dr. med., UKC Ljubljana
asist. Mateja Lasič, dr. med., UKC Ljubljana
prof. dr. Borut Kobal, dr. med., UKC Ljubljana
Katja Maček, dr. med., UKC Ljubljana
doc. dr. Sebastjan Merlo, dr. med., Onkološki inštitut Ljubljana
doc. dr. Maja Mušič, dr. med., Onkološki inštitut Ljubljana
doc. dr. Nina Kovačević, dr. med., Onkološki inštitut Ljubljana
asist. Marko Novak, dr. med., Onkološki inštitut Ljubljana
doc. dr. Maja Pakiž, dr. med., UKC Maribor
doc. dr. Andraž Perhavec, dr. med., Onkološki inštitut Ljubljana
Nina Pišlar, dr. med., Onkološki inštitut Ljubljana
doc. dr. Tamara Serdinšek, dr. med., UKC Maribor
prof. dr. Špela Smrkolj, dr. med., UKC Ljubljana
Rok Šumak, dr. med., UKC Maribor
Miha Toplak, dr. med., Onkološki inštitut Ljubljana
asist. dr. Nina Turnšek, dr. med., Onkološki inštitut Ljubljana
asist. Gregor Vivod, dr. med., Onkološki inštitut Ljubljana

1. del. Moderatorja: **B. CVJETIČANIN, S. MERLO**

UVOD

- 14.00 Pelvični sarkomi
M. Novak, OI Ljubljana
- 14.10 Kdaj pomislimo na sarkom maternice? Klinična slika in dejavniki tveganja
N. Kovačević, OI Ljubljana
- 14.20 Histološka delitev mezenhimskih tumorjev maternice
S. Frkovič Grazio, UKC Ljubljana

DIAGNOSTIKA MEZENHIMSKIH TUMORJEV MATERNICE PRED OPERACIJO

- 14.30 Napotitev k ginekologu v terciarno ustanovo za diagnostiko in celostno obravnavo pred zdravljenjem
K. Maček, B. Kobal, UKC Ljubljana
- 14.40 Napotitev na dodatne radiološke preiskave in vloga radiologa
M. Mušič, OI Ljubljana
- 14.50 Transabdominalna ali transvaginalna UZ vodena biopsija mezenhimskih tumorjev maternice. Pogled ginekologa in pogled radiologa
J. Knez, UKC Maribor, T. Skok, N. Boc, OI Ljubljana

KIRURŠKO ZDRAVLJENJE

- 15.00 Pogled ginekologa, ki pretežno operira benigne tumorje maternice
T. Serdinšek, UKC Maribor
- 15.10 Pogled ginekologa, ki pretežno operira maligne tumorje maternice
A. Dovnik, UKC Maribor
- 15.20 Lokalno omejen mezenhimski tumor maternice
V. Janša, B. Cvjetičanin, UKC Ljubljana
- 15.30 Lokalno napredoval mezenhimski tumor maternice
S. Merlo, OI Ljubljana
- 15.40 Urgentna stanja
M. Lasič, Š. Smrkolj, UKC Ljubljana

2. del. Moderatorja: **M. PAKIŽ, M. NOVAK**

ONKOLOŠKO ZDRAVLJENJE

- 15.50 Vloga radioterapije
M. Toplak, OI Ljubljana
- 16.00 Vloga sistemskega onkološkega zdravljenja
N. Turnšek, OI Ljubljana

PRIKAZ KLINIČNIH PRIMEROV

- 16.10 UKC Ljubljana
L. Kovač, V. Janša, B. Cvjetičanin
- 16.15 UKC Maribor
A. Cokan
- 16.20 OI Ljubljana
N. Pišlar, A. Perhavec, M. Novak

PREDLOGI IN RAZPRAVA ZA ENOTNO OBRAVNAVO NA NIVOJU DRŽAVE

- 16.25 Centralizacija pred zdravljenjem. Napotitev v terciarno ustanovo - vloga in možnosti uporabe telemedicine, logistični problemi, predlogi rešitev
M. Pakiž, UKC Maribor
- 16.35 Napotitev na mezenhimski konzilij OI. Vzpostavitev prospektivne nacionalne baze podatkov bolnic s sarkomi maternice
G. Vivod, OI Ljubljana
- 16.45 Enoten obrazec: Informiran pristanek na operativni poseg z morselacijo
R. Šumak, UKC Maribor
- 16.55 Dopolnitev in uskladitev smernic. Enotno sledenje
A. Perhavec, OI Ljubljana

KAZALO

Pelvični sarkomi – <i>Marko Novak</i>	7
Kdaj pomislimo na sarkom maternice – <i>Nina Kovačević</i>	13
Histološka delitev mezenhimskih tumorjev maternice – <i>Snježana Frković Grazio</i>	17
Napotitev k ginekologu v terciarno ustsanovo za diagnostiko in celostno obravnavo pred zdravljenjem – <i>Katja Maček, Borut Kobal</i>	30
Napotitev na dodatne radiološke preiskave in vloga radiologa – <i>Maja Mušič</i>	34
Transabdominalna ali transvaginalna UZ vodena biopsija mezenhimskih tumorjev maternice. Pogled ginekologa in pogled radiologa – <i>Jure Knez, Tadeja Skok, Nina Boc</i>	39
Pogled ginekologa, ki pretežno operira benigne tumorje maternice – <i>Tamara Serdinšek</i>	45
Pogled ginekologa, ki pretežno operira maligne tumorje maternice – <i>Andraž Dovnik</i>	49
Lokalno omejen mezenhimski tumor maternice – <i>Vid Janša, Branko Cvjetičanin</i>	55
Lokalno napredoval mezenhimski tumor maternice – <i>Sebastjan Merlo</i>	58
Urgentna stanja – <i>Mateja Lasič, Špela Smrkolj</i>	61
Vloga radioterapije – <i>Miha Toplak</i>	64
Vloga sistemskega onkološkega zdravljenja – <i>Nina Turnšek</i>	68
Prikaz kliničnih primerov – UKC Ljubljana – <i>Luka Kovač, Vid Janša, Branko Cvjetičanin</i>	72
Prikaz kliničnih primerov – UKC Maribor – <i>Andrej Cokan</i>	75
Prikaz kliničnih primerov – OI Ljubljana – <i>Nina Pišlar, Andraž Perhavec, Marko Novak</i>	83
Centralizacija pred zdravljenjem. Napotitev v terciarno ustanovo – vloga in možnost uporabe telemedicine, logistični problema, predlogi rešitev – <i>Maja Pakiž</i>	87
Napotitev na mezenhimski konzilij OI. Vzpostavitev nacionalne baze podatkov s sarkomi maternice – <i>Gregor Vivod</i>	94
Enoten obrazec: Informirani pristanek na operativni poseg z morselacijo – <i>Rok Šumak</i>	98
Dopolnitev in uskladitev smernic. Enotno sledenje – <i>Andraž Perhavec</i>	103

UVODNI NAGOVOR

Na 3. šoli o sarkomih smo za temo izbrali mezenhimske tumorje maternice. Kljub temu, da je potekala preko spleta, se je udeležilo 84 slušateljev. Namenjena je bila predvsem ginekologom. V obravnavo žensk z mezenhimskimi tumorji maternice so vpleteni ginekologi na primarni, sekundarni in terciarni ravni, saj so miomi maternice eden od najbolj pogostih tumorjev. Bolnice s potrjenim sarkomom maternice ali tumorjem sumljivim za sarkom maternice pa naj bi obravnavali in zdravili v sklopu multidisciplinarnega konzilija v terciarni ustanovi. Sodelovali so predavatelji iz treh terciarnih ustanov; UKC Ljubljana, UKC Maribor in Onkološkega inštituta Ljubljana. Namen šole je bil, da bi bolje spoznali te bolezni, s ciljem, da bi v nadaljevanju pripravili Smernice in Klinično pot za oskrbo in zdravljenje teh bolnic v Sloveniji.

Predavatelji smo pripravili zanimiva predavanja in kvalitetne prispevke. Predstavljen je bil vidik klinika, vidik radiologa in histološka delitev teh tumorjev. Razpravljali smo o pomenu in vlogi kirurških pristopov v diagnostiki in zdravljenju ter vlogi obsevanja in sistemske terapije. Analizirali smo zbrane podatke o bolnicah s sarkomom maternice za preteklo obdobje iz treh terciarnih ustanov.

V zaključni razpravi smo se dogovorili, da bo ustanovljena delovna skupina, v kateri bodo predstavniki vseh treh terciarjev. Naloge delovne skupine so ustanovitev virtualnega konzilija, priprava Smernic in Klinične poti ter vzpostavitev registra za prospektivo zbiranje podatkov o teh bolnicah. Na virtualnem konziliju naj bi obravnavli težke primere in naredili načrt zdravljenja. Upam, da bo sodelovanje v delovni skupini uspešno in učinkovito, saj bomo le tako uspeli zagotoviti optimalno obravnavo in zdravljenje žensk z mezenhimskim tumorjem maternice.

Z združitvijo prispevkov je nastal Zbornik, ki je pred Vami. Izdan je bil v elektronski obliki in je prosto dostopen na spletni strani Onkološkega inštituta Ljubljana. Z njim želimo narediti prvi korak na poti k pripravi Smernic in Klinične poti, saj se zavedamo potrebe po enotnem pristopu k obravnavi in zdravljenju teh bolnic v slovenskem prostoru.

Vabljeni k zanimivemu branju!

Marko Novak

Pelvični sarkomi

Marko Novak

Izvleček

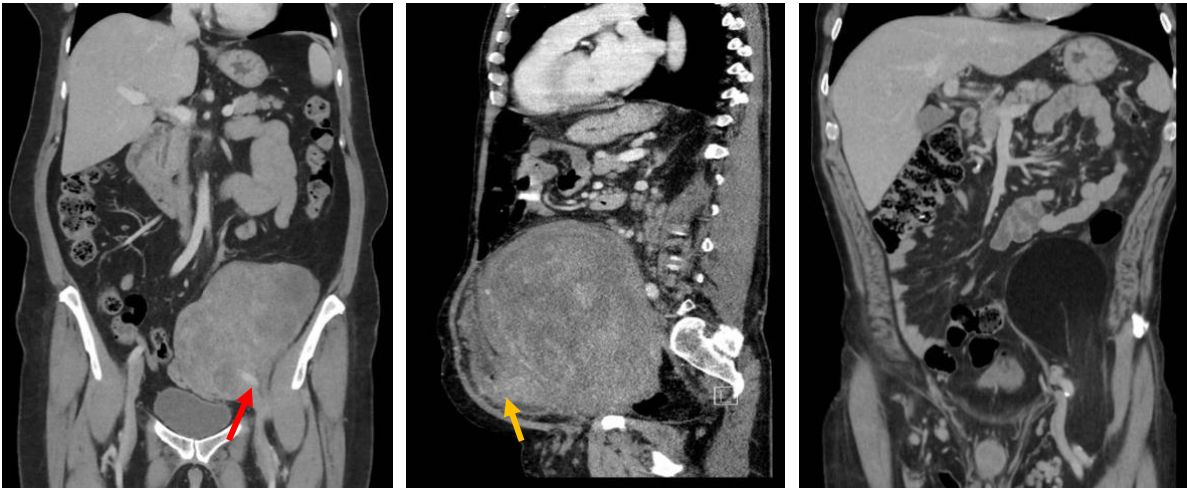
Pelvični sarkomi mehkih tkiv so heterogena skupina tumorjev. Do sedaj so bili obravnavani v sklopu retroperitonealnih sarkomov, vendar se od njih nekoliko razlikujejo. Polovica je odkritih naključno s slikovnimi preiskavami. Prevladuje leiomiosarkom (25.7 %), pogosta pa sta tudi dediferenciran liposarkom in solitarni fibrozni tumor. Prepoznati tovrstne tumorje kot svojo entiteto, je ključnega pomena za čim boljši uspeh zdravljenja. Pred pričetkom zdravljenja je potrebna CT preiskava trebuha, pogosto tudi MR preiskava medenice in obvezno biospija tumorja, po možnosti histološka. Temelj zdravljenja je kirurška odstranitev. Operacije so lahko kompleksne, z veliko zapleti in funkcionalnimi posledicami. O pomenu morebitnega predoperativnega ali dopolnilnega (pooperativnega) zdravljenja v literaturi ni jasnih podatkov. Raziskave na to temo še niso bile opravljene, zato je načrt zdravljenja individualen. Priporočeno je zdravljenje bolnikov/ic s pelvičnim tumorjem v referenčnem centru za sarkome.

Uvod

Pelvični sarkomi mehkih tkiv (PSMT) so izredno redki. Do sedaj so bili ti tumorji vključeni v skupino retroperitonealnih sarkomov (RPS), zato o njih ne vemo veliko in jih šele spoznavamo. Ocenjena incidenca znaša $< 0.1/100,000$ prebivalce letno. Večina je sporadičnih, v 3 % pa so povezani z genetskimi sindromi, kot je Li-Fraumenijev sindrom, nevrofibromatoza tipa 1 in familiarna adenomatozna polipoza. Lahko so sekundarni po radioterapiji zaradi ginekološkega malignoma, malignoma prostate ali rektuma. Vzniknejo iz nevisceralnih struktur v medenici, kot so maščevje, mišičje, žilje ali živci (1). V to skupino ne uvrščamo sarkomov medeničnih organov, npr. uterusa, rektuma, mehurja in kostnih sarkomov medeničnega obroča.

Anatomske značilnosti

Pelvično votlino omejujejo pubična kost ter ingvinalni ligament spredaj, sakrum zadaj, parietalni peritonej zgoraj in medenično dno spodaj. PSMT se lahko širijo navzgor proti abdominalni votlini, zato je pomembno, da jih ločimo od RPS, ki segajo v medenico. Izjemoma se pelvični tumorji lahko širijo izven pelvične votline s herniacijo pod ingvinalnim ligamentom, ishiadično incizuro, v ingvinalni kanal, skozi obturatorni foramen ali medenično dno. Vraščajajo lahko v genito-urinarni trakt ali obraščajo iliakalno žilje.



Slika 1. CT slike pelvičnih tumorjev. A. Dediferenciran liposarkom, ki obrašča levo a.iliako (rdeča puščica). B. Leiomiosarkom, ki vrašča v trigonum mehurja (oranžna puščica). C. Herniacija tumorja na stegno pod ingvinalnim ligamentom. (arhiv radiološkega oddelka OIL)

Klinična slika

Polovica PSMT je odkritih naključno s slikovnimi preiskavami. Simptomi in znaki so odvisni od histološkega tipa tumorja, njegove lokalizacije in velikosti ter morebitnega vraščanja v okoliške organe. Vključujejo tiščanje v medenici, bolečine, zaprtje ali tiščanje na blato, težave pri uriniranju, edem nog, parestezije na stegnu oz. manjšo moč stegna, izgled dimeljske kile ali izbokline na ritnici ter globoko vensko trombozo na spodnjih udih (1).

Slikovne preiskave

Ker so tumorji pogosto veliki, kar spremeni anatomske razmere v medenici in ker je medenica slikovno zelo kompleksna, so ustrezne slikovne preiskave bistvenega pomena. Pogosto je začetna preiskava UZ preiskava trebuha, ki pa pri oceni medeničnih tumorjih nima večje vloge, primerna pa je za načrtovanje UZ vodeno biopsijo tumorja. Preiskava izbora je CT preiskava trebuha s kontrastom. Omogoča lokalno oceno tumorja, opredelitev morebitnih zasevkov v trebušni votlini, načrtovanje biopsije in operativnega posega. MR preiskava omogoča natančnejšo opredelitev odnosa tumorja do okoliških organov in skeleta ter boljše opredelitev maščobnih tumorjev (2).

Z vidika slikovnih preiskav diferencialno diagnostično pridejo v poštev od malignih bolezni ginekološki malignom, malignom kolorektuma, tumor germinalnih celic, limfom, karcinosarkom in zasevek v sklopu metastatske bolezni, od ostalih diagnoz pa agresivni angiomiksom, dezmoidni tumor, ovarijska cista, endometrioza, leiomiom in švanom. Pri presakralnih lezijah v mediani ravnini prideta v poštev mielolipom ali teratoma (1).

Biopsija pelvičnih tumorjev

Tako pri tumorjih mehkih tkiv udov in trupa (3), kot pri retroperitonealnih tumorjih sumljivih za sarkom (4), priporočila poudarjajo pomen biopsije z debelo iglo (DIB) oz. histološke biopsije, opravljene pred pričetkom zdravljenja. Diagnoza postavljena le na podlagi slikovnih preiskav je nezanesljiva. Le z diagnozo, postavljeno z biopsijo, lahko ločimo benigne od malignih tumorjev, naredimo načrt zdravljenja, izberemo bolnike za predoperativno zdravljenje in naredimo načrt operacije glede na histološki tip tumorja. Tudi pri pelvičnih tumorjih je biopsija nujno potrebna, saj gre prav tako za heterogeno skupino, ki vključuje (tudi) benigne tumorje. Zaželjena je DIB, v določenih primerih pa je sprejemljiva aspiracijska biopsija s tanko iglo (ABTI) oz. citološka punkcija. Če v primeru pelvičnih tumorjev biopsije ni možno varno izvesti ali tehnično ni izvedljiva, velja razmislek o možnosti transrektalne ali transvaginalne biopsije. Diagnostična natančnost biopsij pri malignih tumorjih opravljenih s tem pristopom je 95 % (5), nimamo pa raziskav/podatkov o zapletih oz. varnosti teh biopsij in o stopnji kontaminacije punkcijskega kanala s tumorskimi celicami (needle tract seeding). Stopnja kontaminacije punkcijskega kanala je izjemno nizka po biopsijah karcinoma prostate, 0.15 – 0.2 % (6), in tudi po biopsijah z debelo iglo pri RPS, znaša 2 % (7).

Podobnosti in razlike PSMT in RPS

Do sedaj so bili pelvični sarkomi obravnavani v sklopu RPS, vendar se od njih nekoliko razlikujejo. V literaturi najdemo poročila o PSMT le iz posameznih centrov (8–10), pregleden članek na to temo pa je bil sprejet za objavo v reviji EJSO junija 2022 (1). V njem so navedli podatke retrospektivne raziskave Pelvisarc, v kateri so analizirali 270 bolnikov z nerazsejanim PSMT, zdravljenih v obdobju 2005 do 2018. Podatke so pridobili iz 16 sarkomskih centrov, članov Transatlantik Australazijske delovne skupine za retroperitonealne sarkome (TARPSWG). Iz Onkološkega inštituta Ljubljana (OIL) smo za to raziskavo prispevali podatke 12 bolnikov. Najpogostejši histološki tip tumorja je bil leiomiosarkom (25.7 %), v podobnem deležu sledita dediferenciran liposarkom in solitarni fibrozni tumor, nato dobro diferenciran liposarkom in ostali histološki tipi sarkomov (1). Enaki histološki tipi sarkomov se pojavljajo v retroperitoneju, vendar v drugačnem razmerju. Na tej lokalizaciji prevladuje liposarkom, ki ga najdemo v dveh tretjinah primerov (11,12).

	A			B	C
Histologija	Delež %	Predop RT	Predop KT	Delež %	Delež %
LMS	25.7	20.4	31.3	19.3	16.0
DDLPS	19.7	30.6	30.4	36.7	39.0
SFT	18.9	40.4	17.0	5.9	9.0
WDLPS	11.6	10.3	10.3	26.1	22.0
Ostali	24.1	40.0	31.7	12.0	14.0
	270			1007	100
	PELVISARC			TARPSWG	OIL

Tabela 1. Primerjava deleža histoloških tipov sarkomov glede na pelvično (stolpec A) in retroperitonealno lokalizacijo (stolpec B, C) ter predoperativno zdravljenje pri pelvičnih sarkomih. LMS – leiomiosarkom, DDLPS – dediferenciran liposarkom, SFT – solitarni fibrozni tumor, WDLPS – dobro diferenciran liposarkom, RT – radioterapija, KT – kemoterapija

Zdravljenje bolnikov s PSMT

Tako pri RPS, kot PSMT, je temelj zdravljenja operacija. Priporočen tip operacije pri RPS je kompartment resekcija. Obsega odstranitev tumorja v bloku s kolonom, ledvico in fascijo psoasa ali psoasovo mišico. Če se pri operaciji izkaže, da tumor vrašča v sosednje organe, v bloku odstranimo tudi njih, če je možno, naredimo multivisceralno resekcijo. Glede na anatomsko lokalizacijo pri PSMT kompartment resekcija, kot jo poznamo v retroperitoneju, ni možna. Priporočena operacija je makroskopsko kompletna odstranitev tumorja, če je možno z negativnimi robovi, predvsem pri visoko malignih tumorjih. Pri odločitvi, ali v bloku s tumorjem odstraniti pelvične organe, je potrebno upoštevati starost in stanje bolnika/ce, histološki tip tumorja, znake makroskopskega vraščanja v okolico, najdene pri operaciji, kvaliteto ostalih kirurških robov, pričakovanega funkcionalnega izhoda in možnosti drugih modalnosti zdravljenja (1). V medenici je odstranitev tumorja s čistimi robovi težavna, običajno zahteva obsežno in mutilantno operacijo, z veliko zapletov in funkcionalnimi posledicami. Stopnja zapletov 3a ali višje po Clavien-Dindo klasifikaciji je bila v Pelvisarc skupini 19.7 % (1), v največji seriji RPS objavljeni do sedaj 16.4 % (13) in v seriji iz OIL 29.0 % (12).

O morebitnem pomenu predoperativnega ali dopolnilnega (pooperativnega) zdravljenja v literaturi ni jasnih podatkov. Raziskave glede tega niso bile opravljene. Odločitev glede tovrstnega zdravljenja naj bo sprejeta na podlagi vsakega posameznega primera. V retrospektivni analizi podatkov bolnikov iz skupine Pelvisarc, je imelo predoperativno RT 45.5 % bolnikov, KT pa 32.9 % bolnikov (1).

Predoperativna RT pride v poštev pri histoloških tipih z visoko stopnjo lokalnih recidivov, predvsem pri liposarkomu, ali v primeru pričakovanih tesnih – pozitivnih kirurških robov, ali v primeru solitarnega fibroznega tumorja, ki je radiosenzitiven tumor. Predoperativna KT pride v poštev pri histoloških tipih z visokim metastaskim potencialom, npr. leiomiosarkomu G3 in

dediferenciranem liposarkomu G3. Predoperativnemu zdravljenju sledi operacija v 4 – 8 tednih. Po tem času sta, predvsem po RT, prisotna izrazit edem in fibroza. Glede dopolnilnega zdravljenja ni priporočil, saj ni jasnih kliničnih dokazov o učinku na onkološki izhod (1).

Tudi glede sledenja po zdravljenju ni konsenza. Predlagajo kontrole na 3 – 4 mesece prva 2 – 3 leta, nato na 6 mesecev do 5. leta, nato letno (1).

Prepoznati tovrstne tumorje kot svojo entiteto je ključnega pomena za čim boljši uspeh zdravljenja. Glede na možno kompleksno operaciji in plan zdravljenja je priporočeno zdravljenje bolnikov/ic s pelvičnim tumorjem v referenčnem centru za sarkome (1).

Preživetje

V prispevku TARPSWG skupine o 1007 bolnikih s primarnim RPS, največji retrospektivni raziskavi do sedaj, je bilo 5-letno celokupno preživetje 67.0 %, 5-letna kumulativna verjetnost za lokalno ponovitev bolezni 25.9%, za oddaljene zasevke pa 21.0 %. Visoka stopnja lokalnih ponovitev po 5-letih je bila pri dediferenciranem liposarkomu G1,2 – 45 % in pri G3 – 35 %, pri leiomiosarkomu pa pod 10%. Stopnja oddaljenih zasevkov po 5-letih je bila pri leiomiosarkomu 50.0 %, pri dediferenciranem liposarkomu G3 35.0% in G1,2 10% (11). V seriji 100 bolnikov s primarnim RPS zdravljenih na OIL je bilo 5-letno celokupno preživetje 67.8 %, 5-letna kumulativna verjetnost za lokalno ponovitev bolezni 16.9 %, za oddaljene zasevke pa 21.4 % (12). V Pelvisarc skupini je bilo 5-letno specifično* preživetje 70.2 %, stopnja lokalnih ponovitev 21.1 % in stopnja oddaljenih zasevkov 30.5 % (1).

	PELVISARC	TARPSWG	OIL
Srednji čas sledenja (mesece)	61.0	58.0	55.1
5-let LP %	21.1	25.9	16.9
5-let OZ %	30.5	21.0	21.4
5-let CP %	70.2*	67.0	67.8

Tabela 2. Primerjava kazalnikov preživetja med tremi skupinami. LP – lokalna ponovitev, OZ – oddaljeni zasevki, CP – celokupno preživetje

Zaključek

Do sedaj so bili PSMT obravnavani v sklopu RPS, vendar se od njih nekoliko razlikujejo, zato jih bo potrebno obravnavati kot ločeno skupino in izdelati priporočila za obravnavo in zdravljenje. Potrebne so ustrezne slikovne preiskave in biopsija tumorja. Histološki tip tumorja je bistvenega pomena za načrtovanje zdravljenja, operacije, odločitve glede predoperativnega ali dopolnilnega zdravljenja in napovedi preživetja. Priporočeno je zdravljenje bolnikov/ic s pelvičnim tumorjem v referenčnem centru za sarkome.

Literatura

1. Sarre-Lazcano C, Dumitra S, Fiore M. Pelvic soft tissue sarcomas. *Eur J Surg Oncol.* XXX. <https://doi.org/10.1016/j.ejso.2022.06.003>
2. Messiou C, Morosi C. Imaging in retroperitoneal soft tissue sarcoma. *J Surg Oncol.* 2018;117(1):25-32.
3. Gronchi A, Miah AB, Dei Tos AP, Abecassis N, Bajpai J, Bauer S, et al. Soft tissue and visceral sarcomas: ESMO-EURACAN-GENTURIS Clinical Practice Guidelines for diagnosis, treatment and follow-up. *Ann Oncol.* 2021;32(11):1348-1365.
4. Swallow CJ, Strauss DC, Bonvalot S, Rutkowski P, Desai A, Gladdy RA, et al. Transatlantic Australasian RPS Working Group (TARPSWG). Management of Primary Retroperitoneal Sarcoma (RPS) in the Adult: An Updated Consensus Approach from the Transatlantic Australasian RPS Working Group. *Ann Surg Oncol.* 2021;28(12):7873-7888.
5. Won SY, Kim HS, Park SY. Transrectal or transvaginal ultrasoundguided biopsy for pelvic masses: external validation and usefulness in oncologic patients. *Ultrasonography.* 2019;38(2):149-155.
6. Volanis D, Neal DE, Warren AY, Gnanapragasam VJ. Incidence of needle-tract seeding following prostate biopsy for suspected cancer: a review of the literature. *BJU Int.* 2015;115(5):698-704.
7. Van Houdt WJ, Schrijver AM, Cohen-Hallaleh RB, Memos N, Fotiadis N, Smith MJ, et al. Needle tract seeding following core biopsies in retroperitoneal sarcoma. *Eur J Surg Oncol.* 2017 Sep;43(9):1740-1745.
8. Lewis SJ, Wunder JS, Couture J, Davis M, Catton C, Kandel RA, et al. Soft tissue sarcomas involving the pelvis. *J Surg Oncol.* 2001.
9. Keyzer-Dekker CMG, Houtkamp RG, Peterse JL, van Coevorden F. Adult pelvic sarcomas: a heterogeneous collection of sarcomas. *Sarcoma.* 2004;8:19-24.
10. Murata H, Kalra S, Ahrens H, Abudu A, Grimer RJ, Carter SR, et al. Soft tissue sarcomas of the pelvis. *Orthopaedic Proceeding Vol. 90-B, No. SUPP II.* 2018.
11. Gronchi A, Strauss DC, Miceli R, Bonvalot S, Swallow CJ, Hohenberger P, et al. Variability in patterns of recurrence after resection of primary retroperitoneal sarcoma (RPS). *Ann Surg.* 2016;
12. Novak M, Bohanec N, Perhavec A, Kramer S, Eržen D. The outcome of primary retroperitoneal sarcoma patients treated at sarcoma referral centre: the Institute of Oncology Ljubljana experience. *Zdrav vestn.* 2022;91(3-4):100-7.
13. MacNeill A, Gronchi A, Rosalba M, Bonvalot S, Swallow SJ, Hohenberger P, et al. Postoperative morbidity after radical resection of primary retroperitoneal sarcoma. A report from the Transatlantic RPS working group. *Ann Surg.* 2017.

Kdaj pomislimo na sarkom maternice

Nina Kovačević

Izvleček

Sarkomi maternice so redki ginekološki tumorji, ki predstavljajo 3–7 % vseh malignih bolezni maternice. Etiologija sarkomov je še vedno nejasna: domneva se, da kromosomske translokacije vplivajo na veliko histološko raznolikost sarkomov. Simptomi so nejasni in neznačilni. Običajno sarkom povzroči nenormalno vaginalno krvavitev, lahko povzroči bolečine v trebuhu ali medenici ali se kaže kot hitro rastoči maternični tumor.

Uvod

Sarkomi maternice so redki visokomaligni tumorji, ki izhajajo iz gladkih mišic in elementov vezivnega tkiva in predstavljajo približno 1 % vseh malignih ginekoloških tumorjev in približno 3–7 % vseh malignih obolenj maternice (1, 2). Trije najpogostejši tipi sarkoma so leiomiosarkom, endometrijski stromalni sarkom (ESS) (nizkega in visokega gradusa) in nediferenciran sarkom maternice. Sarkom maternice običajno nastane de novo iz mehkega mišičnega tkiva (3). Etiološki mehanizmi sarkoma maternice še vedno ostajajo nejasni, vendar se domneva, da kromosomske translokacije vplivajo na široko histološko raznolikost sarkomov, zato je posledično vsak tumor različno agresiven in ima drugačen odziv na sistemsko zdravljenje. Po literaturi je tveganje za sarkom večje pri 50-letnicah ali starejših ženskah. Prav tako je sarkom maternice dvakrat pogostejši pri ženskah črne rase (2). Diagnostika sarkoma maternice je še vedno težavna, ker so simptomi neznačilni in se pogosto enačijo z benignimi miomi maternice.

Etiologija in dejavniki tveganja

Domnevajo, da imajo pomembno vlogo pri nastanku sarkoma maternice tudi genetski dejavniki, saj je incidenca pri temnopoltih ženskah dvakrat večja kot pri belkah (4). Nekateri avtorji menijo, da predhodo obsevanje medenice vpliva na nastanek leiomiosarkoma in nediferenciranega sarkoma maternice (4-8). Mark s sod. je v svoji raziskavi objavil, da obstaja povečano tveganje za nastanek leiomiosarkoma ali endometrijskega stromalnega sarkoma po obsevanju malemedenice (srednji odmerek 55 Gy), tveganje je nihalo od 0,003 % do 0,8 % v obdobju treh do 30 let po radioterapiji (9). Hormonska terapija in zdravljenje s tamoksifenom prav tako povečata tveganje za sarkom maternice. Jaakkola s sod. Je pokazal, da je bil sarkom maternice diagnosticiran pri 76 ženskah od 243.857, ki so bile zdravljenje z estradiolom in progesterinom več kot šest mesecev, vendar je kljub temu povečanemu tveganju absolutno tveganje še vedno zelo nizko (10). Pred kratkim so ugotovili, da imajo ženske z rakom dojke, ki uporabljajo tamoksifen dve leti ali več, večje tveganje za sarkom endometrija kot ženske, ki ne uporabljajo tamoksifena (11).

Epidemiologija

Pojavnost sarkoma maternice je 1,5–3 primera na milijon žensk (12). Najpogostejši sarkom je leiomiosarkom, ki predstavlja 55–70 % vseh primerov sarkoma maternice, endometrijski stromalni sarkom – 20 %, nediferenciran sarkom maternice – 10 % in adenosarkom – približno 5 % (2, 13-15).

Sarkomi maternice se običajno diagnosticirajo pri ženskah v menopavzi od 50. do 70. leta življenja (13). Petdeset odstotkov primerov endometrijskega stromalnega sarkoma in 30 % adenosarkomov je diagnosticiranih pri ženskah pred menopavzo.

Klasifikacija

Po klasifikaciji Svetovne zdravstvene organizacije iz leta 2014 med mezenhimske tumorje maternice štejemo leiomiosarkom, ESS nizkega gradusa, ESS visokega gradusa in nediferenciran sarkom maternice. V skupino mezenhimskih tumorjev spadajo tudi gladkomišični tumorji nejasnega malignega potenciala. Karcinosarkom spada v skupino epiteljskih tumorjev (16). Pomembno je razlikovati te maternične sarkome glede na histološki tip, da lahko izberemo ustrezno zdravljenje.

Leiomiosarkom je najpogostejši tip sarkoma maternice, ki zajema približno 1–2 % vseh malignih tumorjev maternice in 40–70 % vseh sarkomov maternice (5, 13). Prevalenca je približno 0,3–0,4 %/100 000 žensk na leto z večjim tveganjem pri ženskah, ki prejemajo zdravljenje s tamoksifenom zaradi raka dojke. Leiomiosarkom se običajno diagnosticira pri ženskah, starejših od 50 let. Običajno so leiomiosarkomi ≥ 10 cm. V približno 66 % primerov je sarkom intramuralen, 20 % submukozen, 10 % subserozen in le 5 % se razvije v materničnem vratu (16).

Gladkomišični tumor nejasnega malignega potenciala (STUMP) je tumor, ki ima lahko značilnosti malignosti, kot so nekroza, mitotična aktivnost in jedrska atipija, vendar izključuje nedvoumno diagnozo leiomiosarkoma. Poleg tega ta tumor ne izpolnjuje meril za leiomiom, zato ostaja nejasno, ali je ta tumor maligni ali benigni. Ti tumorji imajo običajno dobro prognozo, vendar je priporočljivo spremljanje bolnikov s to boleznijo (16).

Endometrijski stromalni sarkomi (ESS) so mezenhimske neoplazme, sestavljene iz celic, ki morfološko spominjajo na stromo endometrija v proliferativni fazi. Razvrščamo jih v ESS nizkega gradusa, ESS visokega gradusa in nediferencirani sarkom maternice.

ESS nizkega gradusa se običajno diagnosticira pri ženskah, starih od 40 do 55 let, večinoma v predmenopavzi (17). V literaturi je omenjena povezava med razvojem ESS nizkega gradusa in sindromom policističnih jajčnikov, estrogensko stimulacijo, zdravljenjem s tamoksifenom in obsevanjem medenice v preteklosti (16, 18, 19).

ESS visokega gradusa je redek maligni endometrijski stromalni tumor. Makroskopsko lahko velikost tumorja doseže do 9 cm, rast pa je pogosto ekstrauterina. Na površini so vidna nekrotična in hemoragična mesta. Mikroskopsko je tumor pogosto sestavljen iz malignih okroglih celic visoke stopnje s komponentami vretenastih celic nizke stopnje.

Nediferencirani sarkom maternice je zelo redek tumor, ki se razvije v endometriju ali miometriju in nima morfološke podobnosti s stromo endometrija v proliferativni fazi in nima specifičnega diferencialnega tipa (16).

Simptomi

Sarkomi maternice povzročajo simptome, ki so neznačilni in pogosto posnemajo klinično sliko benignih miomov maternice. Običajno sarkomi povzročajo bolečine v trebuhu ali medenici, napihnjenost trebuha in najpogosteje vaginalno krvavitev. Poleg tega lahko zaradi malignosti povečana maternica stisne druge notranje organe, kot je sečni mehur ali črevesje, nato pa se lahko začne zastajanje urina, obstrukcija črevesja, zaprtje in tenezmi (16).

Posebej pozorni moramo biti na novo nastal tumor maternice pri ženskah v menopavzi ter na rast solidnega tumorja v menopavzi. Redko sarkomi maternice ne povzročajo nobenih simptomov (19).

Zaključki

Sarkomi maternice so zelo maligni tumorji, ki se razvijejo iz gladkih mišic in elementov vezivnega tkiva maternice. Predstavljajo 1 % vseh malignih ginekoloških tumorjev in približno 3–7 % vseh malignih tumorjev maternice.

Sarkomi maternice se običajno diagnosticirajo pri ženskah po menopavzi, starih od 50 do 70 let. Najpogostejši sarkom maternice je leiomiosarkom.

Bolezen nima specifičnih simptomov, le hitro rastoč miom v menopavzi lahko povzroči sum na sarkom.

Endometrijski stromalni sarkom nizkega gradusa ima najboljšo prognozo preživetja, medtem ko ima nediferencirani sarkom maternice najnižjo stopnjo preživetja.

Literatura

1. Seagle B-LL, Sobecki-Rausch J, Strohl AE, Shilpi A, Grace A, Shahabi S. Prognosis and treatment of uterine leiomyosarcoma: a National Cancer Database study. *Gynecol Oncol*. 2017. April; 145(1): 61–70.
2. Hosh M, Antar S, Nazzal A, Warda M, Gibreel A, Refky B. Uterine sarcoma: analysis of 13,089 cases based on surveillance, epidemiology, and end results database. *Int J Gynecol Cancer*. 2016. July; 26(6): 1098–104.
3. Gockley AA, Rauh-Hain JA, del Carmen MG. Uterine leiomyosarcoma: a review article. *Int J Gynecol Cancer*. 2014. November; 24(9): 1538–42.

4. Ryan GL, Syrop CH, Van Voorhis BJ. Role, epidemiology, and natural history of benign uterine mass lesions. *Clin Obstet Gynecol.* 2005. June; 48(2): 312–24.
5. Sivakumari S, Rajaraman R, Subbiah S. Uterine sarcoma: the Indian scenario. *Indian J Surg Oncol.* 2015. September 14; 6(3): 232–6.
6. Trope CG, Abeler VM, Kristensen GB. Diagnosis and treatment of sarcoma of the uterus. A review. *Acta Oncol.* 2012. July; 51(6): 694–705.
7. Gupta M, Rajaram S. Uterine sarcomas: risk factors, clinical presentation, diagnosis, and staging BT – uterine cancer: diagnosis and treatment. In: Rajaram S, Chitrathara K, Maheshwari A. editors. New Delhi: Springer India; 2015. p. 339–50.
8. Toro JR Travis LB Wu HJ Zhu K Fletcher CDM, Devesa SS. Incidence patterns of soft tissue sarcomas, regardless of primary site, in the surveillance, epidemiology and end results program, 1978–2001: An analysis of 26,758 cases. *Int J cancer.* 2019. December; 119(12): 2922–30.
9. Mark RJ, Poen J, Tran LM, Fu YS, Heaps J, Parker RG. Postirradiation sarcoma of the gynecologic tract. A report of 13 cases and a discussion of the risk of radiation-induced gynecologic malignancies. *Am J Clin Oncol.* 2020. February; 19(1): 59–64.
10. Jaakkola S, Lyytinen HK, Pukkala E, Ylikorkala O. Use of estradiol-progestin therapy associates with increased risk for uterine sarcomas. *Gynecol Oncol.* 2021. August; 122(2): 260–3.
11. Wysowski DK, Honig SF, Beitz J. Uterine sarcoma associated with tamoxifen use. Vol. 346, *The New England journal of medicine.* United States; 2020. p. 1832–3.
12. Wu T-I, Yen T-C, Lai C-H. Clinical presentation and diagnosis of uterine sarcoma, including imaging. *Best Pract Res Clin Obstet Gynaecol.* 2021. December; 25(6): 681–9.
13. Denschlag D, Thiel FC, Ackermann S, et al. Sarcoma of the uterus. Guideline of the DGGG (S2k-Level, AWMF Registry No. 015/074, August 2015). *Geburtshilfe Frauenheilkd.* 2019. October; 75(75): 1028–42.
14. Halaska MJ, Haidopoulos D, Guyon F, Morice P, Zapardiel I, Kesic V. European Society of Gynecological Oncology statement on fibroid and uterine morcellation. *Int J Gynecol Cancer.* 2017. January; 27(1): 189–92.
15. Abeler VM, Royne O, Thoresen S, Danielsen HE, Nesland JM, Kristensen GB. Uterine sarcomas in Norway. A histopathological and prognostic survey of a total population from 1970 to 2000 including 419 patients. *Histopathology.* 2019. February; 54(3): 355–64.
16. Kurman RJ Carcangiu ML Herrington CS Young RH editors. WHO classification of tumours of female reproductive organs. Fourth. Lyon; 2014.
17. Chang KL, Crabtree GS, Lim-Tan SK, Kempson RL, Hendrickson MR. Primary uterine endometrial stromal neoplasms. A clinicopathologic study of 117 cases. *Am J Surg Pathol.* 2010. May; 14(5): 415–38.
18. D’Angelo E, Prat J. Uterine sarcomas: a review. *Gynecol Oncol.* 2020. January; 116(1): 131–9.
19. Jaime P, ’Nomonde M. Uterine sarcomas. *Int J Gynecol Obstet.* 2015. September 30; 131(S2): S105–10.

Histološka delitev mezenhimskih tumorjev maternice

Snežana Frković Grazio

**Mezenhimski tumorji
korpusa maternice**

Snežana Frković Grazio
UKC Ljubljana, Ginekološka klinika, Lab.za patologijo

1

WHO classification of tumours of the uterine corpus 2020

Female Genital Tumours

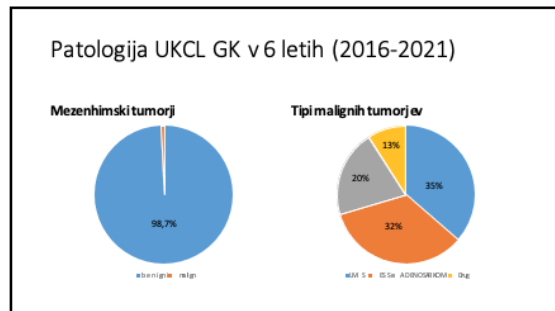
2

Patologija UKCL GK v 6 letih (2016-2021)

- 3297 gladkomišičnih tumorjev (0,3 % LMS, 0,2% STUMP)
 - 11 LMS (0,3%)
 - 5 STUMP (0,2%)
- 19 stromalnih tumorjev
 - 10 ESS, LG
 - 5 ESS, HG
 - 4 ESN
- 3 nediferencirana uterinsarkoma
- 1 NTRK fuzijski sarkom
- 1 maligni PECOM
- 1 RMS

• 9 adenosarkoma

3



4

Predpogoji za zanesljivo diagnostiko

- **klinični podatki o pacientki**
 - ? hitra rast znane tumorja ali hitro na novo nastal tumor, menopavzalni status, faza cikla, terapija (HNZ, OC, preoperativna terapija GnRH, embolizacija...)
 - nosečnost, velikost tumorja, lokacija tumorja (submukozen?), solitarni / multipli tumorji, prejšnji posegi
- **zelo natančen makroskopski pregled**
- **ustrezno vzorčenje**
 - število vzorcev – vsaj 1 vzorec na 1 cm premera tumorja
 - vzorcimo več (ali v čbpti) makroskopsko-suspektne dele (mehkeje, mesnato, rumenkasto, nekroza...)
 - vzorcimo mejo med miometrijem (tud endometrijem) in tumorjem
- **ustrezen način odstranitve tumorja**
 - težave pri biopsičnem vzorcu ali fragmentiranem vzorcu (mrcselatih)
 - težave, ko so multipli tumorji v istem vsebniku (karje pravilo)

5

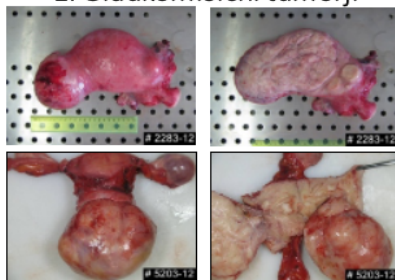
Ocenjujemo makroskopske / histološke značilnosti:

- lokalizacija / oblika / odnos do okolnega miometrija / barva / konzistenca
- tip celic / rasti :
 - vretenast
 - epiteloiden
 - miksoidno
 - vnetnice
- stopnjo atipij
 - blage / zmerne ali izrazite
- nekroze (tip nekroze, razporeditev ...)
- mitoze

Kriteriji malignosti so odvisni od histološkega tipa tumorja in pri gladkomišičnih tumorjih celičnega tipa / vzorca tumorja

6

1. Gladkomišični tumorji



7

1.1 Leiomiomi

- najbolj pogosti tumorji uterusa - **90% običajni** (vretenastocelični) tip, pogosto multipli, ostro razmejeni, čvrsti, belkasti, fascikularne zgradbe (včasih atipične fascikularne vzore, epindolna fibrilarna dopolnena ni atipij, niso mitotično aktivni)
- 10% različni histološki podtipi LM (histološko in večinoma makroskopsko drugačni)
 - miksolidni (hipocelularni, miksolidni, ni atipij, ni mitoz)
 - epitelioidni (okrogle/poligonalne celice, <2 mitoz na 10 PVP, ni atipij)
 - celularni (celularnejši kot okolni miometriji, pičila citoplazma)
 - z bizarnimi jedri (bizarne celice v ozadju običajni LM, <5 mitoz na 10 PVP)
 - mitotsko aktivni (običajni LM z >10 mitoz na 10 PVP, ni atipij)
 - FH deficiente (zagrombljene atipične bizarne celice s periferne amiotične navede (zona hemoragije, progesteronska terapija / nosečnost) (prominentni redni strome)
 - lipoleiomiom (adipociti v LM)
 - kotiledonični / discirajoči (irregularna nodularna disekcija miometrija)
 - difuzna leiomiomatosa (nešteti slab omejeni noduli v miometriju, ni atipij)
 -

8

Molekularna genetika

Table 8.62 Frequent molecular alterations in uterine leiomyoma

Frequency	Target(s)	Mechanism
70%	MED12 (3q13.1)	Exon 2 mutations
25–29%	HMSA2 (13q15) and HMSA1 (6q21)	Multiple fusion transcripts, commonly HMSA2-RAD51B
4%	COL4A5 and COL4A6 (Xq25)	Somatic or germline X-linked dominant Xq25 deletion (Alport syndrome, diffuse leiomyomatosis)
1%	FH (1q43)	Somatic 1q43 deletion, mutation, and biallelic inactivation; or germline autosomal dominant 1q43 mutation (hereditary leiomyomatosis and renal cell carcinoma)

WHO 2020

9

FH (fumarat hidrataza) deficiente leiomiom

- odsotnost funkcionalnega FH encima v celicah, lahko posledica zardne mutacije v FH genu v sklopu HLRCC sindroma (sindroma hereditarnih leiomiom doze in karcinoma renalnih celic) ali pogosteje posledica sporadične mutacije, ki ni povezana s HLRCC sindromom
- HLRCC je avtosomno dominantni sindrom, ki se manifestira pojavom uteinih gladkomišičnih tumorjev, vedno v 2. in 3. dekad življenja, ki so običajno veliki, multipli, simptomatski, sicer benigni
- bolnice dodatno razvijejo kutane leiomiome in v 10-15% primerov agresivne RCC (običajno v 4. dekad življenja)
- FH deficiente LM imajo določen morfološke značilnosti, ki sicer niso povsem specifične, v HK izguba ekspresije FH
- 0,4 do 1,6% vseh leiomiomov je FH deficiente
- 60% LM z „značilno“ morfološko je FH deficiente
- pri FH deficiente LM je v 2,7-13,9% primerov prisotna zarodna mutacija
- histološko ni mogoče predvideti genetske podlage za FH deficiente, zato je pri bolnicah vsekar potrebno opraviti genetsko testiranje!

10

1.2. Intravenska leiomiomatosa

- običajno v uterusu, lahko zajema široki ligament, pelvične vene in vena kava, redko tudi srce ali pulmonarne žile (lahko vzrok nenadne smrti)
- ekstrauterino širjenje v okrog 30% primerov
- miometriji zajet z multiplimi, belkastimi, čvrstimi, gumijastimi nodusi, ki lahko že makroskopsko tvorijo „črvičaste“ trombe v žilnih prostorih
- histološko intravaskularna rast gladkomišičnih celic videza običajnega LM ali drugega histološkega subtipa LM, brez sočasne prisotnosti tumorja ali zunaj LM
- rekurenca v okrog 10% primerov (tudi leta kasneje)
- v inoperabilnih primerih lahko hormonska terapija (tamoxifen, aromatazni inhibitorji, GnRH).

11

1.3. Metastazirajoči leiomiom

- običajno incidentalna rentgenska najdba obdiagrostiki zaradi drugih indikacij
- lokacije: pljuča (najpogostejše), abdominalne, pelvične in/ali mediastinalne bezgavke
- pacientke se lahko prezentirajo z respiratornimi simptomi (dispneja, kašelj)
 - lezije so lahko multiple in bilateralne
 - v anamnezi histerektomija / miomektomija, lahko tudi pred več desetletji
 - dobro omejeni beli do rumenkastorjavkasti nodusi, običajno 2-5 mm
- histološko običajno dobro omejena proliferacija gladkomišičnih celic benignega videza, mitoz ni ali so redke, ni atipij, lahko vsebujejo maščevje
- v večini primerov indolentni potek, v redkih primerih respiratorna insuficienca in smrt
- lezije so običajno hormonsko odvisne (terapija s progesterini, aromataznimi inhibitorji, GnRH agonisti)

12

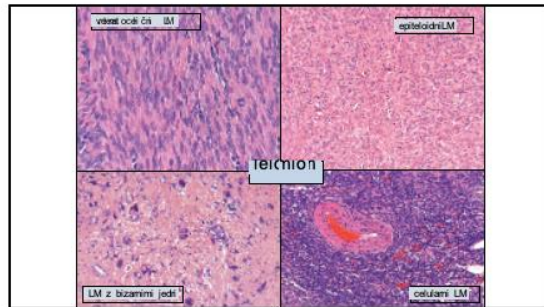
Gladkomišični tumorji

- vretenastocelični tip (večina tumorjev)
- epitelioidnocelični tip (redki)
- miksoidni tip (zelo redki)

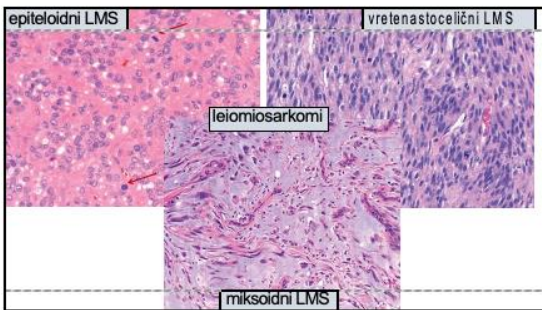
Diagnostični kriteriji malignosti odvisni od tipa

	Alipije	Nekroze	Mitoze	Robovi	
Vretenasti	2/3+	-	≥10/10HPFs		(vsaj 2 od 3)
Epitelioidni	2/3+	-	≥4/10HPFs		(zadostna 1 od 3)
Miksoidni	2/3+	+	≥2/10HPFs	infiltrativni/regularni	(zadostna 1 od 4)

13



14



15

Diagnostični kriteriji malignosti odvisni od tipa

	Alipije	Nekroze	Mitoze	Robovi	
Vretenasti	2/3+	+	≥10/10HPFs		(vsaj 2 od 3)
Epitelioidni	2/3+	+	≥4/10HPFs		(zadostna 1 od 3)
Miksoidni	2/3+	+	≥2/10HPFs	infiltrativni/regularni	(zadostna 1 od 4)

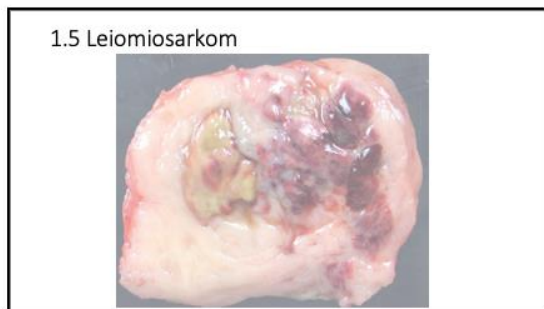
16

1.4 Gladkomišični tumor nejasnega malignega potenciala (STUMP) (WHO 2020)

Tumour cell necrosis	Moderate to severe atypia	Mitotic count*		Frequency of recurrence
		Nitoserini (mitoses/10 HPF)	Mean nitoserini-mitoses/10 HPF in tumours with a recurrence	
Absent	Focal/multifocal	<4 (<1%)	1.4 (3.0)	7% (6 of 85 cases)
Absent	Diffuse	<4 (<1%)	1.5 (3.5)	12% (10 of 81 cases)
Present	None (or mild atypia)	<4 (<1%)	1.1 (2.6)	28% (5 of 18 cases)
Absent	None	>8.3 (>1%)	Not applicable	0% (0 of 42 cases)

*Mitotic counts are given for cell field HPF of 0.53 mm in diameter and 0.26 mm² in area; at least 2.4 mm² (10 HPF) should be assessed.

17



18

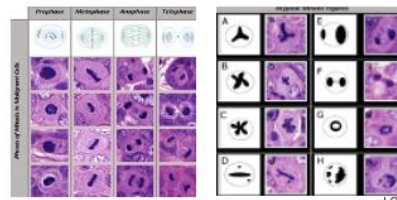
Razlikovanje tipa nekroze (tumorska ali ne-tumorska)

	Tumorske tip nekroze	Degenerativna
		lezija / neaktivnost / kontrastivni, presop, Th, progesterin, GnRH-analogi, embolizacija, RF ablacija
Fokalnost	multifokalna	solitarna (lahko multifokalna, zlasti pri HT)
Robovi nekroze	„geografska“ (ni zmera)	okroglasti, dokaj ostro razmejeni
Prehod v okolni vitalni tumor	abrupten	granulacijsko tkivo (ni zmera)
Šence atipičnih celic	prisotne	ni (lahko degenerirane eozinofilne celice pri HT)
Tumorski „otoki“ ki flotirajo v nekrozi	prisotni (ne zmera)	ni (perinodularna degeneracija posamezno otočka)

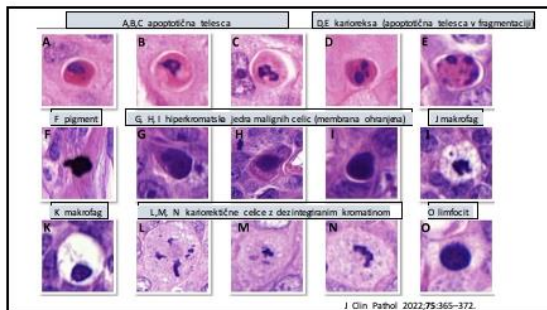
19

Ocena števila mitoz

- področje z največ aktivnosti
- 40x povečava, 10 zaporednih polj (skupno vsaj 3x po 10 polj)
- štet samo „prave“ mitoze (ne piknotična, degenerirana, multilobirana jedra)

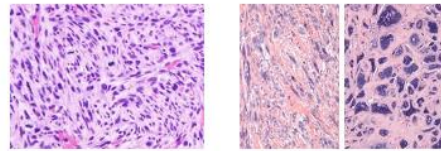


20



21

Ocena atipij

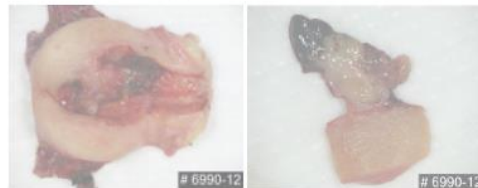


22

	Minimalne atipije	Hude atipije
Vretenas	LM ESS, LG Adenosarkom	LM z bizarnimi jedri LMS ESS, HG Nediferenciran US RMS Adenosarkomiz radstjosarkom
Epiteloiden	Epiteloidni IM PECom ESS	Epiteloidni LM PECom RMS
Miksoiden	Miksoidni LM Miksoidni LMS Fibromiksoidni ESS	Miksoidni LM IMFT ESS, HG

23

2. Endometrijski stromalni tumorji



24

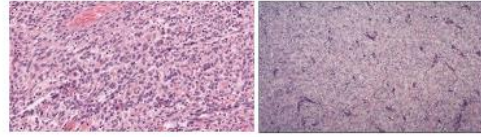
2. Endometrijski stromalni tumorji

- 2.1 endometrijski stromalni nodul (ESN)
- 2.2 endometrijski stromalni sarkom, nizkega gradusa (LG ESS)
- 2.3 endometrijski stromalni sarkom, visokega gradusa (HG ESS)

25

2.1 in 2.2 Endometrijski stromalni tumorji nizkega gradusa (LG EST; LG ESS in ESN)

- ovoidna ali vretenasta jedra
- 2-4x večje od limfocitov
- <10 mitoz na 10 PVP v 85% primerov
- pomnožene drobne kapilare (spiralne arterije)



26

Endometrijski stromalni nodul (ESN)

- ostro razmejen nodul / tumor
- lahko od zelo drobnih do 22 cm (povprečje 7 cm)
- fokalno prstasti poganjki v miometriju (največ 3 poganjka, <3 mm od roba z miometrijem)
- ni limfovaskularne invazije
- klinično benigni – VZORČENJE!

Am J Surg Pathol 2002;26:567-81.
Histopathology 1992;15:1-10

27

LG ESS

- intrakavitarni / polipoidni ali intramuralni tumorji (večina med 5 in 10 cm velikosti)
- infiltrativna rast v miometriju (lahko že makroskopsko vidna)
- jezičasti / prstasti / puzzle-like poganjki
- limfovaskularna invazija (včasih bolj razvidna v venah v parametrijih)
- indolenten, protrahiran klinični potek bolezni
- v 25-50% rekurence, običajno multiple in pozne (>10 let)

Am J Surg Pathol 2002;26:567-81.
Histopathology 1992;15:1-10

28

Razlikovanje med ESN in LG ESS

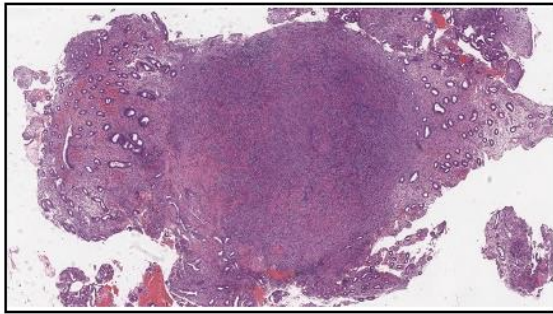
- kriterij je infiltracija tumorja v miometriju in / ali prisotnost limfovaskularne invazije
- tega v biopsijskih vzorcih / morselatih večinoma ni možno ocenjevati!
- ni razlike v morfološki samem tumorju
- ni razlike v imunofenotipu
- ni razlike v molekularno genetskih značilnostih
- molekularno genetske preiskave za diagnozo niso potrebne, negativni rezultat ne izključuje diagnoze EST

29

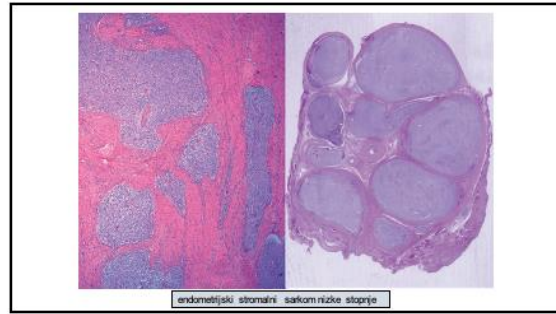
Imunohistokemija

- IHK stromalni markerji
 - CD10 senzitivni, ni specifični
 - ITTM1 senzitivni, bolj specifični, ni dostopen
- IHK gladkomišični markerji
 - SMA senzitivni, ni specifični
 - desmin senzitivni, ni specifični
 - kaldezmone senzitivni, specifični
- Hormonski receptorji
 - pozitivni pri ESN in LG ESS

30



31



32

LG EST – ESN, LG ESS

- variacije v histološki sliki
 - fibromiksoidna
 - „sex cord“ elementi
 - gladkom išična diferenciacija (lahko prominentna >30% tumorja)

Am J SurgPathol2001;11:347-51
Int J GynecolPathol2010;39:221-226

33

Molekularna genetika

- rekurentne („non-random“) preureditve genov
v ~80 LG EST – ESN in LG ESS

-T(7:17)(p15;q21)	JAZF1 - SUZ12	80%
-T(6:7)	JAZF1 - PHF1	6%
-T(10:17)(q22;p13)	EPC1 - PHF1	4%
-T(1:6)(p34;p21)	HEAF6 - PHF1	3%
-T(X:17)(p11.2;q21.33)	MBTD1 - Cxor67	2%

Am J SurgPathol2011;35:1364-72
Histopathology 2015;67:1-19
Mod Pathol2020;33(5):1132A

34

2.3. HG ESS

- intakvitatni ali intravaskularni tumorji
- nekroze, hemoragije
- limfovaskularna invazija tipično prisotna
- invazivna rast v miometriju
- mitotična aktivnost >10 na 10 PVP
- leda visokega gladusa (4-6x večja od limfocita)
- > 10 mitoz na 10 PVP
- 50% tumorjev ima podoben LG ESS
- agresivnejši od LG ESS

Am J SurgPathol2015;39:150
Histopathology 2015;67:119
Am J SurgPathol2018;42:104-112

- HG ESS so morfološko in molekularno genetsko heterogena skupnina tumorjev (nove entitete)

35

IHK pri ESN / LG ESS / HG ESS (z različnimi molekularno genetskimi značilnostmi) WHO 2020

Tumor tip	CD116	ER	PR	Cytoker 5/6	BCL2	Desmin	SMA	Caldesin
ESN	+ (I)	++ (S)	+ (S)	--- (F)	--- (F)	--- (F/2)	+ (S)	++ (2)
LGESS	+ (I)	+ (I)	+ (S)	--- (F)	--- (F)	--- (F/2)	+ (S)	++ (2)
agresivni LGESS	+ (I)	+ (I)	+ (S)	--- (F)	--- (F)	-	-	-
agresivni LGESS	-	-	-	+ (2)	+ (2)	-	-	-
agresivni LGESS	+ (I)	--- (F)	--- (F)	+ (2)	--- (F/2)	-	--- (F)	--- (F)
agresivni LGESS	+ (I)	--- (F)	--- (F)	+ (2)	--- (F/2)	-	--- (F)	--- (F)

Legend: ESN, endometrijski stromalni sarkom; F, fokal; HGESS, high-grade endometrijski stromalni sarkom; PD, intenzivna podoben duplikacija; LGESS, low-grade endometrijski stromalni sarkom.
+ (I) Intenzivna citohromna barvanost v 50% od tumorja; + (S) difuzna v > 25% od tumorja.
--- (F) negativna citohromna barvanost v 50% od tumorja; --- (F/2) difuzna v > 25% od tumorja.
--- (F) negativna citohromna barvanost v 50% od tumorja; --- (F/2) difuzna v > 25% od tumorja.
--- (F) negativna citohromna barvanost v 50% od tumorja; --- (F/2) difuzna v > 25% od tumorja.

36

NTRK fuzijski sarkom

Imunohistokemično: <ul style="list-style-type: none"> - S100 + (difuzno > fokalno) - CD34 + (običajno difuzno) - Desmin - - ER/PR - (redko fokalno +) - BCOR - (redko +, <5%) - NTRK + 	Fuzije: <ul style="list-style-type: none"> • TPM-NTRK1 • SPECNTRK3 • TPR-NTRK1 • RBP1M5NTRK3 • LMNA-NTRK1 • EML4-NTRK3 • STRN-NTRK3
---	---

43

„Pasti“ imunohistokemičnega barvanja za NTRK

- NTRK barvanje ni specifično za NTRK sarkome - 32/35 HGESS je NTRK +
- 11/12 YWHAE
- 15/16 BCOR fuzija
- 2/3 BCORL1 fuzija
- 4/4 BCOR ITD

Momeni-Boroujeni A. et al. Mod Pathol 2020

44

NTRK Fusions Define a Novel Uterine Sarcoma Subtype With Features of Fibrosarcoma

Shang Cheny, 2021, J Clin Oncol, 39(17):2475-2482

Am J Surg Pathol 2019; 42: 791-798

Diverse and vaginal sarcomas resembling fibrosarcoma: a morphological and molecular analysis of 13 cases showing common NTRK-rearrangements and the description of a COL1A1-POU5F1 fusion novel to sarcoma evolution

Modern Pathology 2019; 32: 1008-1022

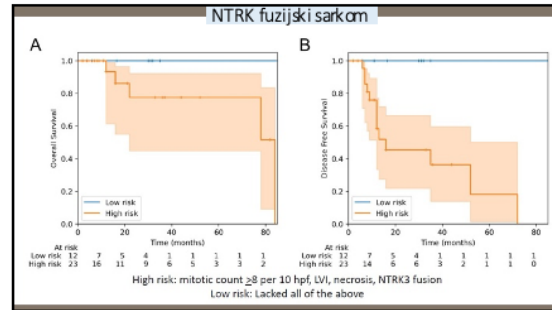
NTRK fusion cervical sarcoma: a report of three cases, emphasizing morphological and immunohistochemical distinction from other uterine sarcomas, including adenosarcoma

Histopathology 2020; 77: 100-111

NTRK Rearranged Uterine Sarcomas: A Morphological Feature of ER+ and ER- Sarcomas, with NTRK Rearrangements

Am J Surg Pathology 2022;46:1415-1429

45



46

3. Nediferenciran uterini sarkom (UUS)

Najprej je potrebno izključiti diagnozo (ekstenzivno vzorčenje !):

- drugih sarkomov maternice (IHK, molekularna genetika)
- karcinosarkoma (bifazni vzorec)
- adenosarkoma (bifazni vzorec)
- LMS (kaldezmon)
- rabdomiosarkoma (miogenin)
- nediferenciranega karcinoma (keratini, PAX8, ER, E-kadherin)

47

3. Nediferenciran uterini sarkom (UUS)

- prominenten nuklearni **pleomorfizem** (na mali povečavi)
- lahko **unimorfna morfoloija**
- visoka mitotska aktivnost, tumorske nekroze, destruktivna invazija v miometrij, LVI
- **ni specifične diferenciacije (morfološko ali IHK), verjetno stromalnega izvora**
- pogosto p53 aberanten/difuzno pozitiven in p16 difuzno pozitiven, lahko CD10 + in EMA+, ekspresija MMR proteinov ohranjena
- prisotnost molekularnih značilnosti posameznih tipov HG ESS in NTRK fuzijskega sarkoma, izključuje diagnozo UUS

- **agresiven tumor** -> 60% v napredovalem stadiju ob diagnozi
- **ne odgovori na KT ali HT**

48

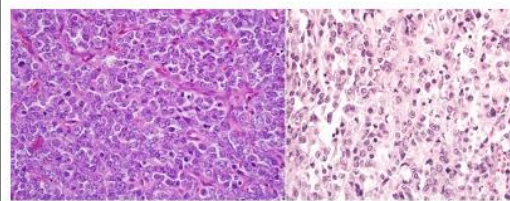
SMARCA4 (BRG1) deficientni UUS

- unimorfna morfologija – spominja na drobnocelični karcinom ovarijske hiperkalcejni tip (SMARCA4 deficienten) ali nediferenciran karcinom endometrija (lahko tudi SMARCA4 deficienten)
- mlajše bolnice (srednja vrednost 35 let, pri nediferenciranem karcinomu pa 61)
- ohranjena ekspresija MMRP
- odsotnost ekspresije keratinov

Mod Pathol 2018;31:1442-56
Am J SurgPathol 2020;44:263-270

49

SMARCA4 (BRG1) deficični UUS



Kolin D. et al. Mod Pathol 2018;31:1442-1456

50

TABLE 2 Immunohistochemical and molecular features of SMARCB1-deficient uterine sarcomas, undifferentiated endometrial carcinomas, and Mullerian adenosarcomas

	SDUS	UDEC	MA (Sarcomatous component)
MMR	Immunopositive	Deficient in ~50%	Immunopositive
RB1/ARID1A/SMARCB1/CLAUDIN-4	Negative in very rare cells	Often focal (patchy) may also be negative	Negative
PS2 (P53)	Wild-type	Abnormal mutation in ~20%	Usually wild-type*
SMARCA4	Loss of expression	Loss of expression in ~25%	Intact
PAX8	Negative	May be positive or negative	Negative
CD10	Weak/patchy	Variable but may be strongly positive	Positive†
TMB	Very low	Moderate to high	Low
COPY NUMBER ALTERATIONS	Stable low	Moderate to high	Low*

*The MA without sarcomatous component or high-grade morphology. MA, Mullerian adenosarcoma; MMR, mismatch repair protein; SDUS, SMARCB1-deficient uterine sarcoma; TMB, tumor mutational burden; UDEC, Undifferentiated endometrial carcinoma.

51

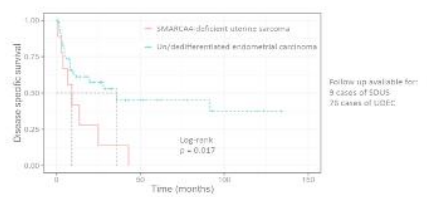
TABLE 1 Clinical and morphologic features of SMARCB1-deficient uterine sarcomas, undifferentiated endometrial carcinomas, and Mullerian adenosarcomas

	SDUS	UDEC	MA (Sarcomatous component)
Dyscohesive epithelial cells	Classic morphology	Often present	Not typical
Epithelial morphology	Usually present	Present or absent	Not typical
Physiologic architecture	Present or absent	Absent	Classic morphology
Stromal histiocyte	Present or absent	Not a common feature but may be seen	Not a common feature but may be seen
Age	Mean age in mid-30s, but may be seen in up to 6th to 7th decades	Mean 61 years but with a wide age range	Mean ages 50-60 but with a wide age range
Outcome	Median disease-specific survival 33 months	Median disease-specific survival 36 months	75% to 80% 5-year survival†

†Prognosis is significantly worse with presence of high-stage and presence of high-grade sarcomatous component. MA, Mullerian adenosarcoma; SDUS, SMARCB1-deficient uterine sarcoma; UDEC, Undifferentiated endometrial carcinoma.

52

Ali je razlikovanje med SMARCA4 deficičnim nediferenciranim uterinim sarkomom in nediferenciranim karcinomom endometrija pomembno?



53

Ostali mezenhimski tumori

4. Uterini tumor, ki spominja na ovarijski sex cord stromalni tumor (UTROST)
5. Perivaskularni epitelioidnocelični tumor (PEComa)
6. Inflamatorni miofibroblastni tumor (IMFT)

54

4. UTROSCT

- redek tumor, nejasne histogeneze s sex-cord vzorcem rasti, brez jasnega EST
- povprečna starost 50 let (med 20 in 74)
- večinoma ostro razmejen intramuralni, lahko tudi submukozni tumor
- povprečna velikost 6 cm (<1-15 cm)
- v večini primerov benigni tumorji z nizkim malignim potencialom
- prerasporeditve genov ESR1 ali GREB1 z različnimi partnerskimi geni; NCOA1, NCOA2, NCOA3, CTNNB1, NR4A3, SS18
- ni JAZF1-SUZ12 translokacije, ni mutacij v FOXL2, DICER1, STK11, AKT1
- NCOA1-3 fuzija v 82% primerov

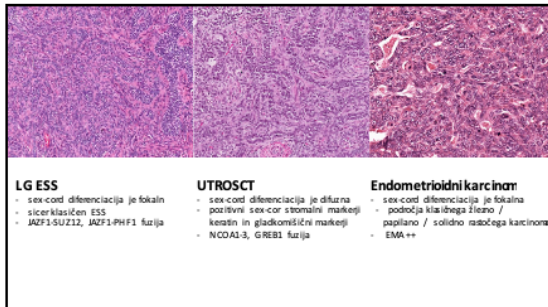
Dr. Filip Vrtačnik, MD, PhD
Histopatologija, IZUM
Opisano leta 2006 (14) (14) (14) (14)
Dr. Filip Vrtačnik, MD, PhD

55

4. UTROSCT

- tumorske celice tvorijo; trakove (pleksiformni vzorec) / trabekule / žlezam podobne elemente / gnezda / tubule / retiformni vzorec
- pičila ali obilna citoplazma, svetla ali eozinofilna (rabdoidni videz),
- jedra ovoidna, brez atipij, mitotska aktivnost nizka
- ni definitivnih prognostičnih morfoloških značilnosti, ki bi zanesljivo napovedovale potek - z malignim potekom povezani:
 - ≥ 2 mitoze na 10 PVP (pri 5/8 rekurentnih in 0/26 ne-rekurentnih)
 - nekroze (pri 3/8 rekurentnih in 2/26 nerekurentnih)
- polifonotipski IHW profil - pozitivni so: sex-cord markerji (inhibin, kalretinin, WT1, CD99, SF1, FOXL2 in melan A), epitelijski markerji (keratini; redko EMA), ER, PR, gladkomišični markerji (SMA, desmin, kaldezm) in CD10

56



57

5. PECom

- PECom maternice je redek tumor (<100 publiciranih) iz družine mezenhimskih tumorjev grajenih iz perivaskularnih epitelioidnih celic, ki kažejo sočasno ekspresijo melanocitnih in gladkomišičnih markerjev (anglom iolipom, limfangioleiomiomatoza, svetlocelični / „sugar“ tumor pljuč)
- večina primerov sporadičnih, okrog 10% povezanih s tuberozno sklerozo
- najbolj pogosto v korpusu maternice
- povprečna starost 51 let, povprečna velikosti 5,5 cm (<1-17 cm)
- večinoma solitarni, dobro omajeni nodusi, lahko pa per eativni ali infiltrativni vzorec rasti v miometriju
- PEComatosa (mutilpli nodusi)

58

PECom

Konvencionalni tip PEComa

- grajen iz epitelioidnih in/ali vretenastih celic s svetlo ali eozinofilno, granulirano citoplazmo, lahko multinuklearne celice, „lipid-rich“ celice, celice rabdoidnega videza
- diskoheziivne skupine, obdane z delikatnim žilam, plaže celic ali fascikularna zgradba (če so celice vretenaste),
- radialna / perivaskularna razporeditev celic,
- stromalna hialinizacija (ko je prominentna - sklerozirajoči PECom)
- s TFE3 translokacijo povezan PECom
- unimorfne epitelioidne celice s povsem svetlo ali svetlo do eozinofilno citoplazmo, organizirane v gnezda, alveole ali solidne skupine
- Pri obeh tipih so lahko prisotne; celularne atipije in mitotska aktivnost različne stopnje ter melaninski pigment (fokalno ali difuzno)

59

PECom - imunohistokemija

Konvencionalni tip PEComa

- pozitivni: katepsin K (pri vseh / cistein proteaza, ki je regulirana z MITF) in HMB45 (skoraj vsi), melan-A (vsaj 50% primerov, lahko le fokalno) in gladkomišični markerji (SMA, desmin, kaldezm) z različnim obsegom in različno intenziteto
- manjši delež tumorjev pozitivnih za MITF, tirozinazo in S100
- redki lahko pozitivni za keratine in hormonske receptorje
- s TFE3 translokacijo povezan PECom
- difuzno pozitiven za TFE3, HMB45 in katepsin K
- le fokalno pozitiven ali negativen za melanA
- gladkomišični markerji pogosto le fokalno in šibko pozitivni

60

Table 2 Expression of myoid and melanocytic immunohistochemical markers in uterine corpus PEComas

Immunohistochemistry result	Extent of positivity	
	n	Positive (%)
SMC		<50% of cells
HMB45	22	71/72 (99)
Melan A	46	21/46 (46)
MITF	21	1/21 (5)
S100	48	0/48 (0)
Sarcosin	3	0/3 (0)
SMA	68	53/68 (80)
Desmin	62	39/62 (63)
Cadherin	23	13/23 (57)
Cadherin	13	12/12 (100)
Nestin/MSA	4	2/4 (50)

SMC, immunohistochemical S100; melanocytic-associated immunopositive PEComa; perivascular epithelial tumours.

J Clin Pathol 2015;68:418-426

61

PECom

- TSC1/TSC2 (tumor suppressorski geni) inaktivacijske mutacije (10% tumorjev) vodijo do mTORC1 signalnega zvišanja (proliferacija celic - nastanek tumorja) - zdravljenje z mTORC1 inhibitorji
- TFE3 mutacija (cca 24%)
- TFE3 fuzija in TSC mutacija se medsebojno izključujeta
- tumorji s RAD51B ali HTR4-ST3GAL1 fuzijo so agresivnejši (nisipecifične morfolologije)
- klinični potek od benignega do malignega (25% je v napredovalem stadiju; zasevki v bezgavkah, peritoneju, jetrih, pljučih...)

62

Ali morfološko lahko predvidevamo molekularno genetski profil PEComa?

Morfologija	Verjetna TSC inaktivacija	Verjetno TFE3 prerazporeditev
Alveolarni vzorec / gnezda	+/-	glavni vzorec
Epiteloidne celice	prisotne	glavni vzorec
Vretenaste celice	+/-	ne
Pleomorfna jedra	+/-	ne
Imunohistokemija		
TFE3	fokalno	difuzno
HMB45	fokalno	difuzno
Melan A	pozitiven	negativen
MITF	pozitiven	negativen
desmin	pozitiven	negativen

63

	Schoolmeester et al Am J Surg Pathol 2010;34:303-310	Bennett et al Am J Surg Pathol 2013;42:1370-1383	Revised Folpe criteria J Clin Pathol 2012;65:418-26
Benign	<4 features: Size ≥5 cm Severe atypia Necrosis	<3 features: Size ≥5 cm Severe atypia Necrosis	≤1 feature: Invasive edge Size ≤5 to <10 cm 2-3 mitoses/50 HPFs Vascular invasion
Unknown malignant potential	Vascular invasion Mitoses ≥1/50HPFs	Vascular invasion Mitoses ≥1/50HPFs	1 feature: Atypia size ≥10 cm mitoses ≥4/50 HPFs
Malignant	≥4 features	≥3 features	Necrosis or ≥2 worrisome features

64

6. Inflamatorni miofibroblastni tumor

- večina tumorjev v korpusu uterusa (redko cerviks, ovarij), polipoidni, submukozni
- mladi odrasli s povprečno starostjo 38 let (med 6 in 78 let)
- povezani z nosečnostjo
- benigni potek v večini primerov (nizki maligni potencial)
- agresivni potek opisan v literaturi
 - metastaze / lokalna rekurenca / smrt

Am J SurgPathol2006;29:1348-55
Am J SurgPathol2015 39:167-68
Am J SurgPathol2017;41:1433-42

65

Inflamatorni miofibroblastni tumor

- miofibroblastna populacija celic
 - vretenaste s "pohast" cito plazmo in elongiranimi jedri
 - vezikularna jedra z enako merilo disproporcijam kro matnom
- lahko celice ganglijskiim-podobne, epiteloidne, gigantske
- populacija inflamatornih celic
 - tipično limfo-plazmatici
 - redkeje eozinofili, nevtrofilid in mastociti
- atipije in število mitoz varirata, lahko sta prisotni infiltrativna rast v miofibrilijah ali LVI
- različna arhitektura / vzorec rasti
 - miksciden - fasci tisu podoben
 - fascikularen / kompakten- videz gladkomišičnega tumorja
 - hialiniziran, kolagenozni

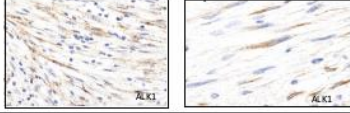
Am J SurgPathol2006;29:1348-55
Am J SurgPathol2015 39:167-68

66

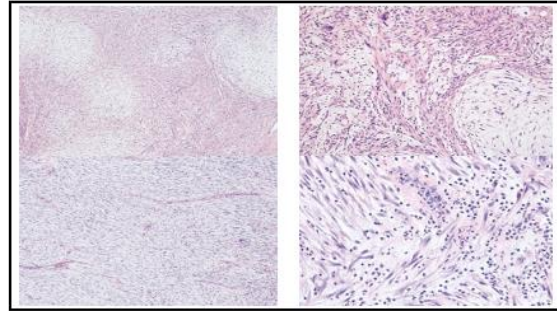
IMFT – imunohistokemija

- IMFT v uterusu so pogosto pozitivni za gladko mišične markerje (desmin, kaldezonin/SMA) in CD10 (zlasti pri faskularnem / kompaktnem vzorcu rasti – močna difuzna reakcija)
- ALK1 (klona D5F3, 5A4) diaplazemsko pozitiven v ~95% uterinih IMFT
- pozitivna IHK visoko korelira s prisotnostjo ALK fuzij (FISH ali sekveniranje RNA)
- ALK IHK je visokospecifična za IMFT v uterusu (ostale lezije so negativne) – presejanje ?

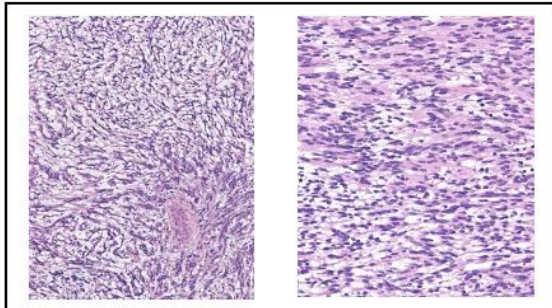
Novi Patni 20170108.000
 Anst. 15.04.2017.12.30.0000
 WMSYS/ANST/20170108.000



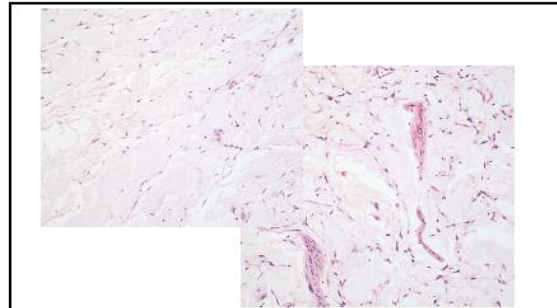
67



68



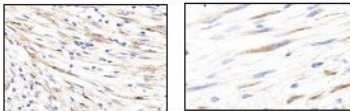
69



70

Ali je postavitve diagnoze IMFT pomembna ?

- diferencialna diagnoza je lahko benigni gladko mišični tumor - IMFT pa se lahko obnaša agresivno (sledenje bolnice bo različno)
- morebitna korist od terapije s tarčnimi zdravili (inhibitorji tirozin kinaze)



71

Diagnostični problemi:
 morfološke značilnosti se prekrivajo

Benigni	Maligni
LM s ishemičnimi spremembami	LMS
LM s perinodularno degeneracijo	LMS, ESS
Celularni LM	LG ESS
Mitotisko aktivni LM	LMS
LM z bizarnimi jedri	LMS
Epiteloidni LM	Epiteloidni LMS, PECOM, ETT, SCC
Miksoidni LMS	Miksoidni LMS, IMFT, miksoidni ESS
Intravenska leiomiomatosa	LMS / ESS z vaskularno invazijo
Benigni metastazirajoči LM	Metastatski ESS, primarni sarkom na „metastatskem mestu“

72

Miksoidni LMS <ul style="list-style-type: none"> - fascikularen - hiperkromatska, ogarasta jedra - krevne žile debelo stene - kaldezman + (lahko le folikularno) - ALK1 negativen - PLAG1 fuzija (PLAG1 +) 	IMFT <ul style="list-style-type: none"> - fascikli stabilne formirani - videz celične kulture / fascitisa - ovalna, svetla, vezikularna jedra - vnetni infiltrat - ALK1 +, ALK fuzija 	ESS <ul style="list-style-type: none"> - drugačna vezustanost - predeli z bolj „klasično“ morfolologijo LG ESS fibromiksoidni: <ul style="list-style-type: none"> - INIZI, SUX2, MDM1, PRK1, MEAF6, PRK1, KLF8 HG ESS miksoidni / fibromiksoidni: <ul style="list-style-type: none"> - negativni mišični markerji in ALK - ZICH19, SOX1, KLF8 - BCOR ITD

73

PRI MEZENHIMSKE TUMORIJAH MATERNICE : „THE DUCK TEST“ NE DELUJE ZMERAJ !

THE DUCK TEST

GOING, GOING.

"IF IT LOOKS LIKE A DUCK, SWIMS LIKE A DUCK, AND QUACKS LIKE A DUCK, THEN IT PROBABLY IS A DUCK!"
ORIGINALLY FROM JAMES VAN GORP'S REPLY TO THIS INDUCTIVE REASONING IS EASY AS A DUCK SOUP.

It looks like a duck

but it's actually a goose that picks sugar

74

Napotitev k ginekologu v terciarno ustanovo za diagnostiko in celotno obravnavo pred zdravljenjem

Katja Maček, Borut Kobal

Izveček

Sarkomi so redki, a agresivni tumorji maternice s slabo prognozo. Najpogosteje se pojavljajo v pomenopavzi, redkeje v perimenopavzi. Učinkovitega presejanja za bolezen še ne poznamo, klinični simptomi in znaki pa so enaki, kot pri drugih boleznih rodil (miomi, adenomioza, rak endometrija). Zgodnja prepoznavna in ustrezno kirurško zdravljenje lahko bistveno izboljšata prognozo bolnic. Ultrazvočni znaki, kot so podatek o hitri rasti, velikost solidnega tumorja uterusa, nehomogenost, nepravilni cistični areali, močna prekrvljenost in odsotnost akustičnih senc, nejasna omejenost in znaki preraščanja opozorijo na možnost sarkoma oz. maligne bolezni. S tovrstnimi znaki zaznamo 80% sarkomov.

Uvod

Sarkomi so redki, njihova incidenca je 0.7 na 100 000 žensk.

WHO klasifikacija 2011 jih klasificira kot leiomiosarkome (41-60% sarkomov), endometrijske stromalne sarkome (ESS) (35%) in nediferencirane endometrijske sarkome.

Tabela 1: Značilnosti različnih vrst sarkomov po WHO klasifikaciji

Vrsta sarkoma	Leiomiosarkom	Endometrijski stromalni sarkom	Nediferenciran endometrijski sarkom
Pogostnost	1-2% uterinih neoplazem	0.2% uterinih neoplazem	najredkejši
Srednja starost ob odkritju bolezni	60	40-55 let	55-60 let
Reprodukativno obdobje, v katerem se najpogosteje pojavlja	Pomenopavza	Premenopavza/pomenopavza	Pomenopavza
Prognoza	Slaba prognoza	Dobra 90% 5 letno preživetje pri boleznih stadij I in II	Agresivni, slabo preživetje, običajno jih najdemo v II in IV stadiju

Dejavniki tveganja so višja starost, pomenopavza, temnopolta rasa, neoponirano jemanje estrogenov, jemanje tamoksifena, PCO sindrom.

Simptomi in znaki, ki bolnice pripeljejo do zdravnika, se prekrivajo z drugimi benignimi in malignimi ginekološkimi obolenji, le srednja starost ob postavitvi diagnoze je običajno višja (več

kot 45 let, pri miomih pa pod 45 let). Pacientke opažajo močnejše vaginalne krvavitve, tiščanje v trebuhu, pogostejše mikcije, zaprtje. Močne bolečine v trebuhu so lahko znak ruptur tumorja ter intraperitonealne krvavitve in diseminacije ali nekroze ob agresivni rasti. Pogosto je tipati tumorsko maso v medenici, ob razširjeni bolezni najdemo znake prizadetosti okoljnih organov (npr. preraščanje v sosednje organe, hidronefroza) ali metastaze.

Rast tumorjev uterusa in pojav simptomov v pomenopavzi so znaki, ob katerih je potrebno takoj posumiti na maligno obolenje. V perimenopavzi nas na to navede podatek o hitri rasti (podvojitve tumorja v 2 letih) in jačanje simptomov.

Vaginalna ultrazvočna preiskava je široko dostopna in prva slikovna preiskava, ki jo opravijo ginekološke bolnice. Čeprav ultrazvočna slika bolezni ni vselej značilna, je pojavnost oz. odsotnost določenih ultrazvočnih znakov lahko tista, ki nas navede, da pacientka potrebuje obravnavo z natančnejšo predoperativno diagnostiko v terciarnem centru (dodatno slikovno preiskavo – razširjena ultrazvočna preiskava s pregledom trebušne votline izkušenega ultrazvočista, MRI, CT abdomna in toraksa za izključevanje metastaz, PET CT, predoperativna biopsija tumorja).

Osrednje besedilo

Ultrazvočni pristop v ginekologiji je transvaginalen, lahko tudi transrektalen in pri večjih abdominalnih tumorjih transabdominalen. Velikost tumorja je lahko omejitev, v tem primeru s sondo ne uspemo pregledati celotnega tumorja in so potrebne dodatne slikovne preiskave. Izjemno pomembna je izkušnost preiskovalca, ki bo načrtno iskal določene ultrazvočne znake in preiskal tudi okolne strukture.

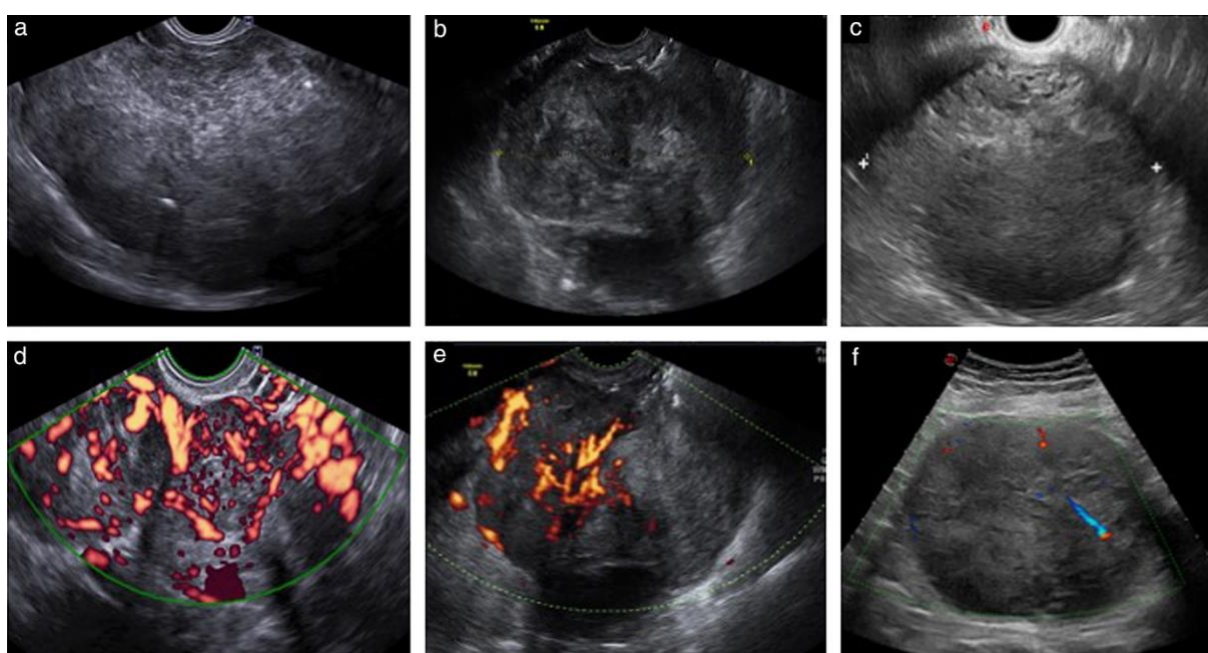
Na maligno bolezen nas opozori kakršna koli rast tumorja maternice v pomenopavzi.

V perimenopavzi so ob popuščanju jajčnikov pogosta občasna obdobja hiperestrogenizma, zato je v tem obdobju značilna hitra rast hormonsko odvisnih benignih tumorjev – miomov. Trenutna definicija hitre rasti je podvojitve premera tumorja v manj kot 2 letih. Ta opredelitev je zgolj okvirna ob pomanjkanju natančnejših podatkov in pogosto so odločitve težke. Presoja o minimalno invazivnem ali laparotomijskem pristopu zdravljenja je tako najtežja ravno po 45. letu, ko je zvišana incidenca malignomov kot tudi porast simptomov in težav pri pacientkah z benignimi leiomiomi.

Zaradi redke pojavnosti sarkomov so študije, ki opisujejo njihove značilnosti, redke. Vse so retrospektivne, večinoma z manjšim številom pacientk. Največja retrospektivna študija 13 kliničnih centrov opisuje skupne ultrazvočne značilnosti 193 primerov sarkomov, ki so se pojavili preko 20 let.

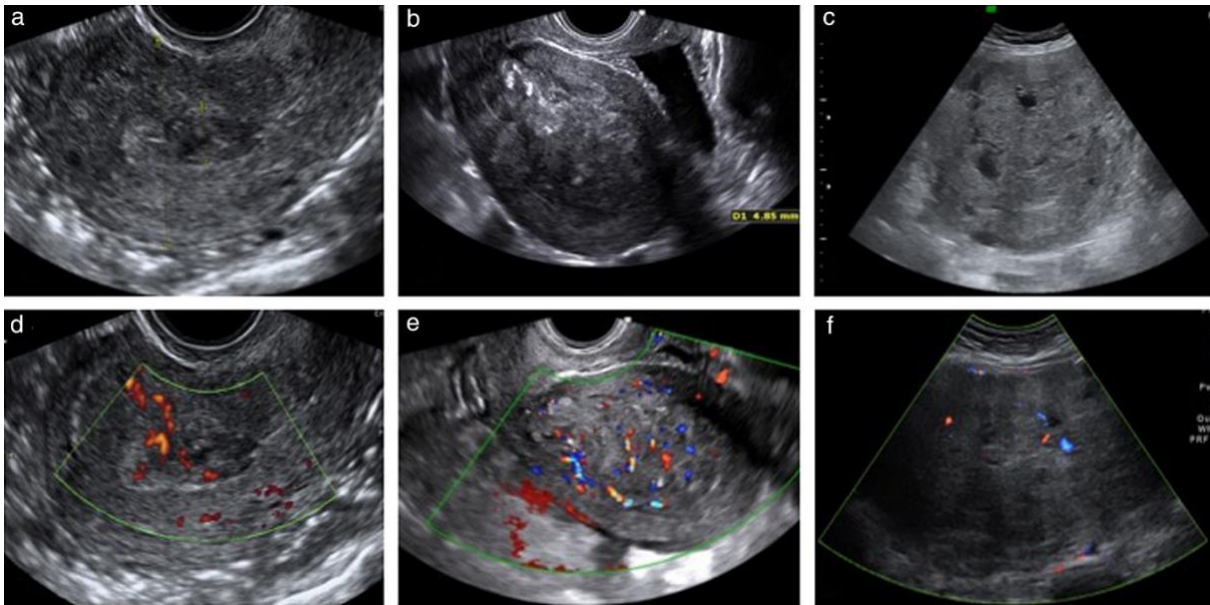
Leiomiosarkomi so najpogosteje opisani kot veliki (povprečni premer 9-11 cm) solitarni tumorji uterusa, čeprav so lahko pri pacientkah hkrati prisotni tudi miomi. Najpogosteje so solidni

(redkeje cistični s solidnimi komponentami, v literaturi je bil opisan tudi primer samo sarkoma z zgolj cističnim videzom). Po ehogenosti so nehomogeni (94%), s cističnimi areali (58%), ki so najpogosteje nepravilnega videza (80%) in nepravilnimi oz. nejasnimi mejami (približno 50%). Na Dopplerskem signalu je pogosto vidna močna prekrvavitev centralno (2/3), lahko pa tudi obodno (okrog 40%). Približno tretjina tumorjev je brez ali le z minimalno prekrvavitvijo, za kar so vzrok lahko nekroze. Te se pogosto opisujejo, kot da imajo „kuhan“ videz, čeprav je ocena tega znaka zelo subjektivna tudi med izkušenimi ultrazvočisti. Večina je brez akustičnih senc (58%), če so, so največkrat centralne (28%), zelo redko pahljačaste (2-11%). Tudi kalcinacije so redke (10%). V polovici primerov je viden normalen miometrij. Vse opisano še vedno ne omogoča zanesljivega ločevanja od miomov, saj imajo tudi miomi lahko cistično ali rdečo degeneracijo, nekroze, atipije in zato zelo podobno UZčno sliko. Slika 1 prikazuje ultrazvočni videz 3 primerov leiomiosarkoma.



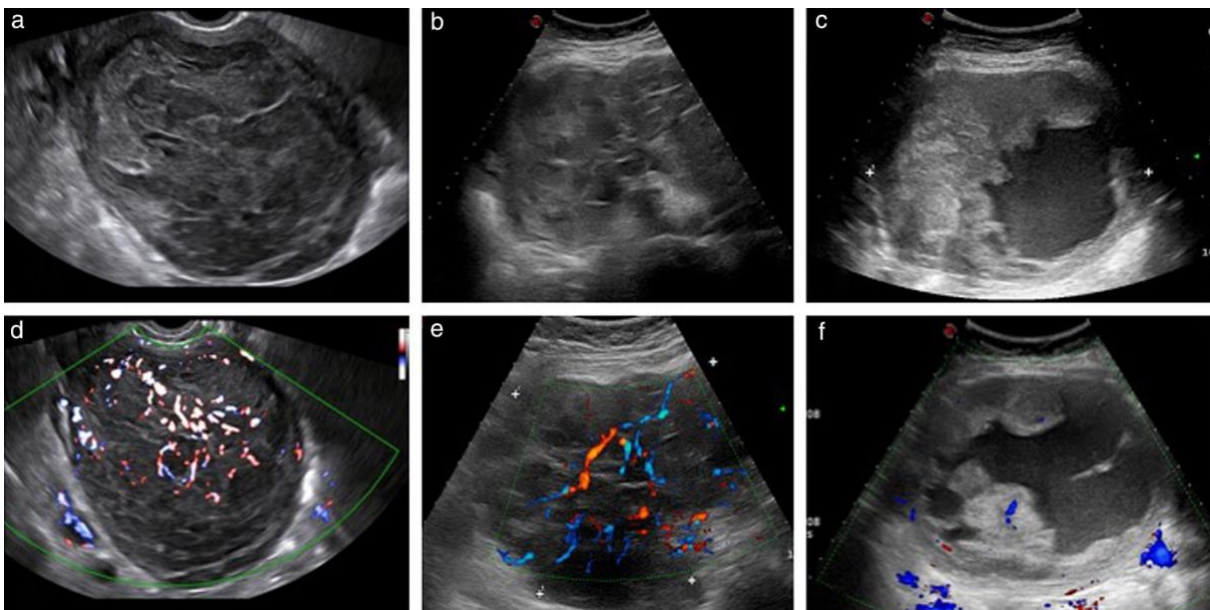
Slika 1. Ultrazvočne slike 3 leiomiosarkomov (a-c) z odgovarjajočo sliko z Dopplerskimi signali, ki prikazuje močno(d), zmerno (e) in minimalno (f) prekrvavitev. © 2019 John Wiley & Sons, Inc.

ESS so opisani kot polipoidni, intramuralni, slabo definirana centralna intrakavitarna masa ali zadebelitev miometrija. 90 % je solidnih, nehomogenih, UZčno so manj prekrvljeni kot drugi sarkomi (v 40 % ocena barvne lestvice 1 ali 2), pogosteje so jasno omejeni. Njihova ultrazvočna in klinična slika se prekrivata z endometrijskim karcinomom. Ker so večinoma dobro dostopni za biopsijo, so diagnostične in terapevtske odločitve lažje. Slika 2 prikazuje primere ultrazvočnega videza endometrijskega stromalnega sarkoma.



Slika 2. Ultrazvočne slike 3 primerov endometrijskega stromalnega sarkoma (a-c) z odgovarjajočo sliko z Dopplerskimi signali, ki prikazuje zmerno (d,e) in minimalno (f) prekrvavitev. © 2019 John Wiley & Sons, Inc.

Nediferencirani endometrijski sarkomi so solidne, nehomogene lezije s povprečnim premerom 7 cm, nepravilnih robov in dobro prekrvljeni. Slika 3 prikazuje primere nediferenciranega endometrijskega sarkoma.



Slika 3. Ultrazvočne slike 3 primerov nediferenciranih endometrijskih sarkomov (a-c) z odgovarjajočo sliko z Dopplerskimi signali, ki prikazuje močno (d,e), in minimalno (f) prekrvavitev. © 2019 John Wiley & Sons, Inc.

Ascites je prisoten redko, v manj kot 1% primerov. Izkušen ultrazvočist oceni tudi preraščanje v sosednje organe, prisotnost metastaz v trebuhu, drugih trebušnih organih, peritonealnih depozitov.

Z opisanimi parametri zaznamo 80% vseh sarkomov, preostalih 20% pa ima „benigen“ videz.

Obetavne študije, kako bi lahko olajšali diagnostiko v prihodnosti, uporabljajo integrirane multiparametrične slikovne preiskave (MRI ali ultrazvok), ki upoštevajo še določene klinične in serumske parametre, radiomiko, v kateri umetna inteligenca iz slikovne dokumentacije zaznava subtilne spremembe, ki niso dostopne človeškemu očesu. So še v fazah raziskovanja.

Zaključek

Diagnostika sarkomov ostaja zahtevna. Na previdnost nas opozarja kombinacija kliničnih in ultrazvočnih znakov: starost pacientke, pomenopavzni status, hitra rast tumorja, velikost tumorja. Tipičen ultrazvočni videz je velik soliden tumor nehomogenega videza, včasih s cističnimi (običajno nepravilnimi) areali in brez akustičnih senc ali kalcinacij. Večina je močno in zmerno prekrvljenih, vendar jih odsotnost ali blaga krvavitev ne izključujeta. V sumljivih kot tudi nejasnih primerih je nujna napotitev v terciarni center za ustrezno nadaljnjo obravnavo.

*Vse slike so povzete iz članka *Imaging in gynecological disease (15): clinical and ultrasound characteristics of uterine sarcoma* avtorjev M. Ludovisi, F. Moro, T. Pasciuto, S. Di Noi, S. Giunchi, L. Savelli, M. A. Pascual, P. Sladkevicius, J. L. Alcazar, D. Franchi, R. Mancari, M. C. Moruzzi, D. Jurkovic, V. Chiappa, S. Guerriero, C. Exacoustos, E. Epstein, F. Frühauf, D. Fischerova, R. Fruscio, F. Ciccarone, G. F. Zannoni, G. Scambia, L. Valentin, A. C. Testa, objavljene v *Ultrasound in Obstet & Gyne*, Volume: 54, Issue: 5, Pages: 676-687, založnik Wiley & Sons*

Literatura

1. Ludovisi M, Moro F, Pasciuto T, Di Noi S, Giunchi S, Savelli L, Pascual MA, Sladkevicius P, Alcazar JL, Franchi R, Mancari R, Moruzzi MC, Jurkovic D, Chiappa V, Guerriero S, Exacoustos C, Epstein E, Frühauf F, Fischerova D, Fruscio R, Ciccarone F, Zannoni GF, Scambia G, Valentin L, Testa AC. Imaging in gynecological disease (15): clinical and ultrasound characteristics of uterine sarcoma. *Ultrasound Obstet Gynecol*. 2019 (11); 54: 676-87.
2. Giunchi S, Perrone AM, Tesi M, Bovicelli A, De Crescenzo E, Dondo G, Bousseadra S, Di Stranislao M, De Iaco P. Sonographic Imaging in uterine sarcoma: a narrative review of literature. *Gynecol Pelvic Med* 2022;5: 14
3. Sun S, Bonaffini PA, Nougaret S, Fournier L, Dohan A, Chong J, Smith J, Addley H, Reinhold C. How to differentiate uterine leiomyosarcoma from leiomyoma with imaging. *Diagn Interv Imaging*. 2019 (10); Vol. 100; 10: 619-34.
4. Van den Bosch T, Coosemans A, Morina M, Timmerman D, Amant F. Screening for uterine tumours. *Best Practice & Research Clinical Obstetrics & Gynaecology*. 2012;26: 257-66
5. Liu J, Wang Z. Advances in the Preoperative Identification of Uterine Sarcoma. *Cancers*. 2022;14(14): 3517
6. D'Angelo E, Prat J. Uterine sarcomas: a review. *Gynecol Oncol* 2010;116:131-9.

Napotitev na dodatne radiološke preiskave in vloga radiologa

Maja Muišič

Izvleček

Sarkomi uterusa so redki tumorji uterusa. Potrebno jih je prepoznati in ločiti od miomov, kar pa je pogosto zelo zahtevno. Najbolj primerna preiskava za določitev narave bolezni, velikosti, lege, vraščanja v sosednje strukture in prisotnosti patoloških bezgavk je magnetna (MR) resonanca medenice. Področja iregularnih robov, področja nekroze, krvavitve, restrikcija difuzije in hitra rast so značilna za maligne spremembe.

Tumorje miometrija najdemo skoraj pri tretjini žensk in so večinoma benigne narave – miomi. Glavna komponenta miomov so gladko mišične celice z različno vsebnostjo kolagena. Z rastjo zaradi pomanjkanja prekrvavitve nastanejo različne degenerativne spremembe: cistična, hialina, miksoidna ali rdeča (hemoragična) degeneracija.

Transvaginalna ultrazvočna preiskava male medenice, ki jo opravi ginekolog, je običajno prva diagnostična metoda. Miomi so UZ hipoegogeni, dobro omejeni, solitarni ali multipli. So okrogle ali ovalne oblike in pogosto ležijo v miometriju. Področja degeneracije so vidna kot hipo- ali anehogena področja, ki so običajno dobro omejena. Področja kalcinacij so vidna kot hiperehogena, heterogena področja z distalno akustično senco.

Na MR preiskavi imajo nedegenerirani miomi na T2 obteženih sekvencah homogen signal, ki je blago hipointenziven glede na miometrijo. Na DWI slikanju ni znakov restrikcije difuzije. Po aplikaciji KS se lahko blago obarvajo, z robnim obarvanjem psevdokapsule. Področja hialine degeneracije imajo tako na T1, kot tudi na T2 sekvencah hipointenziven signal. Področja cistične degeneracije so na T2 obteženih sekvencah hiperintenzivna in se ne obarvajo po aplikaciji i.v. KS. Področja hemoragične degeneracije imajo heterogen signal, tako na T1, kot tudi na T2 obteženih sekvencah.

V zadnjem času so na voljo različne terapije za zdravljenje miomov, kot npr. farmakološke terapije (z analogi gonadotropina), embolizacije a. uterine, morcelacija, ablacije z različnimi metodami ali laparoskopka kirurgija.

Zato je izredno pomembno, da prepoznamo spremembe, ki govorijo v prid maligne spremembe – sarkoma in se tako izognemo morebitni diseminaciji v trebušno votlino.

Vse bolnice, pri katerih obstaja možnost maligne spremembe, je potrebno napotiti na MR preiskavo male medenice. Z MR preiskavo ocenimo število, lego, velikost in lastnosti tumorskih sprememb. Skušamo razlikovati benigne od potencialno malignih sprememb. Samo razlikovanje je lahko izjemno težko.

Področja iregularnih robov, področja nekroze, krvavitve (področja nizkega signala na T2 obteženih sekvencah) in hitra rast so značilna za maligne spremembe. Kadar so prisotni vsaj trije od naštetih znakov, je senzitivnost in specifičnost MR preiskave za detekcijo LMS do 95%.

Zaželeno je, da preiskovanka pred MR preiskavo nekaj ur ne uživa hrane. Z uporabo spazmolitika i.m. zmanjšamo peristaltiko in artefakte. Med MR preiskavo preiskovanka leži na hrbtu, naredimo T2 obtežene sekvence v treh ravninah, ki nam omogočijo lokalizacijo sprememb (submukozno, intramuralno, subserozno). Na aksialnih T1 obteženih sekvencah (brez ali z izničenjem maščob) ocenimo prisotnost eventuelnih maščob ali krvavitev. Po aplikaciji i.v. kontrastnega sredstva se miomi ne obarvajo, pri malignih spremembah pa je običajno vidno intenzivno zgodnje obarvanje. Na difuzijskem slikanju imajo sarkomi nižje ADC vrednosti, vendar ta ocena ni zadostna.

Z MR preiskavo ocenimo obsežnost sprememb, globino invazije, omejitve glede na sosednje organe in prisotnost patoloških bezgavk v mali medenici. Na podlagi teh informacij se lahko odločimo o najbolj primernem načinu zdravljenja.

Primarni sarkomi uterusa nastanejo izhajajo iz miometrija ali vezivnih elementov uterusa. Predstavljajo 8 - 10% tumorjev uterusa. So mezenhimalnega izvora, klasifikacije se medsebojno nekoliko razlikujejo.

Glede na WKO klasifikacijo so najpogostejši:

- *Leomiosarkom (LMS), predstavlja 15 – 40% sarkomov uterusa*
- *Endometrijski stromalni sarkom (ESS), 15 - 20 % sarkomov uterusa*
- *Nediferencirani endometrijski sarkomi (NES)*
- *Adenosarkomi, ki vsebujejo tudi epitelijske elemente in predstavljajo do 6% sarkomov uterusa.*

1. Leomiosarkom (LMS)

Najpogostejša oblika sarkomov uterusa je leomiosarkom. Večinoma nastane na novo, le v 0,2 % se razvije iz predhodno obstoječega mioma. Na nastanek lahko vpliva dolgotrajna uporaba tamoksifena in predhodna radiacija medenice. Na leomiosarkom moramo pomisliti, kadar sprememba v uterusu hitro raste.

Na MR preiskavi so LMS običajno vidni kot obsežne, nepravilno oblikovane tumorske formacije v povečanem uterusu, ki infiltrirajo miometrij. Na T1 obteženih sekvencah so heterogeno hipointenzivni. Na T2 obteženih sekvencah imajo delno hiperintenziven signal, ki predstavlja področja krvavitve ali nekroze. Včasih so v njih lahko prisotne tudi kalcinacije. Vidna je infiltrativna rast z slabo razmejitvijo.

Po aplikaciji kontrastnega sredstva (KS), je vidno intenzivno zgodnje obarvanje, s področji nekroze, ki niso obarvana.

Na DWI slikanju je pri visokih b-vrednostih viden visok signal in nizke vrednosti na ADC mapi ($0.791 \pm 0.145 \cdot 10^{-3}$ do $1.17 \pm 0.15 \cdot 10^{-3}$ mm²/s).

2. Endometrijski stromalni sarkomi (ESS)

So redki, predstavljajo 0,2 % tumorjev uterusa in 10-15% vseh stromalnih tumorjev uterusa. Večinoma nastanejo v endometriju z prevladujočo komponento miometrija. Večina bolnic je odkrita v stadiju I, ki ima izjemno dobro prognozo.

Pri bolnicah z stadijem II, ki so prognostično slabši, je potrebno sledenje.

Za staging je najbolj primerna MR preiskava, ki omogoča oceno stadija in razlikovanje z bolj pogostim endometrijskim karcinomom.

ESS ima pogosto izgled polipoidne mase, lokalizirane v v endometriju, ki je na T1 obteženih sekvencah hipointenzivna ali heterogena, na T2 sekvencah pa je signal heterogen s področji krvavitve. Značilno je zajet miometrij, pogosto z dobro razmejitvijo. Lahko pa je razmejitev z miometrijem slaba.

Lahko se razraščajo po jajcevodih, uterinih ligamentih in po pelvičnih venah.

Pogosto vidimo limfatično in vaskularno invazijo, ki ima značilen izgled črvov (nizek trakast signal v miometrij). Po aplikaciji KS je obarvanje zmerno in običajno zelo heterogeno.

Prisotni so znaki restrikcije difuzije.

V primerjavi z endometrijskim ca je ESS pogosto obsežnejši, se bolj inenzivno obarva, neostro razmejen in ima tipične nodularne podaljške v miometrij.

3. Ostali : Najbolj pogost je nediferenciran endometrijski sarkom (NES)

Je izjemno agresiven tumor, z hitro invazijo v miometrij. Na preiskavi z MR je vidnem kot obsežna polipoidna masa znotraj endometrija z obsežnim vraščanjem v miometrij. Ima izrazito heterogen signal tako na T1, kot tudi na T2 obteženih sekvencah, ki so posledica krvavitvev in nekroz. Po KS se neenakomerno obarva, prisotna je infiltrativna rast.

4. Adenosarkomi

So vidni kot velike, heterogene, polipoidne tumorske formacije. Nastanejo znotraj endometrija in vsebujejo drobne, cistične vključke – videz čipke.

V 10% lahko nastanejo endocervikalno in izraščajo preko dilatiranega cervikalnega kanala v vagino.

Na T1 in T2 obteženih sekvencah je tumorski signal heterogen. Področja krvavitve so na T1 sekvencah hiperintenzivna. Po i.v. aplikaciji KS se intenzivno obarva. Vidna številna septa, ki dajejo značilen videz čipke.

V primeru ponovitve bolezni LMS najpogosteje zasevajo v pljuča, pri adenosarkomih pa so ponovitve večinoma lokalno v medenici in vagini.

Zaradi možnosti intraperitonealne diseminacije, smernice različnih sarkomskih združenj biopsije sumljivih sprememb preko abdomna ne priporočajo. Edina opcija je transcervikalna biopsija, lahko pod nadzorom slikovne (UZ) diagnostike.

Zaključek

Sarkomi uterusa so redki tumorji. Najbolj zanesljiva diagnostična metoda, s katero jih lahko ločimo od precej bolj pogostih miomov, je MR preiskava. Področja irregularnih robov, področja nekroze, krvavitve in hitra rast so značilna za maligne spremembe. Včasih je razlikovanje med malignimi in degenerativno spremenjenimi miomi zelo težko.

Literatura

1. Santos P, Cunha TM. Uterine sarcomas: clinical presentation and MRI features. *Diagn Interv Radiol*. 2015;21(1):4-9.
2. Barral M, Place V, Dautry R, Bendavid S, Cornelis F, Foucher R, et al. Magnetic resonance imaging features of uterine sarcoma and mimickers. *Abdom Radiol (NY)*. 2017;42(6):1762-72.
3. Stukan M, Rutkowski P, Smadja J, Bonvalot S. Ultrasound-Guided Trans-Uterine Cavity Core Needle Biopsy of Uterine Myometrial Tumors to Differentiate Sarcoma from a Benign Lesion-Description of the Method and Review of the Literature. *Diagnostics (Basel)*. 2022;12(6).
4. Gronchi A, Miah AB, Dei Tos AP, Abecassis N, Bajpai J, Bauer S, et al. Soft tissue and visceral sarcomas: ESMO-EURACAN-GENTURIS Clinical Practice Guidelines for diagnosis, treatment and follow-up(). *Ann Oncol*. 2021;32(11):1348-65.
5. Lakhman Y, Veeraraghavan H, Chaim J, Feier D, Goldman DA, Moskowitz CS, et al. Differentiation of Uterine Leiomyosarcoma from Atypical Leiomyoma: Diagnostic Accuracy of Qualitative MR Imaging Features and Feasibility of Texture Analysis. *Eur Radiol*. 2017;27(7):2903-15.

Transabdominalna ali transvaginalna UZ vodena biopsija mezenhimskih tumorjev maternice. Pogled ginekologa in pogled radiologa

Jure Knez, Tadeja Skok, Nina Boc

POGLED GINEKOLOGA

Izvleček

Slikovna diagnostika mezenhimskih tumorjev maternice je težavna, natančna predoperativna diagnoza pa je ključnega pomena za izbiro najprimernejše metode zdravljenja. V primerih kjer slikovne preskave niso povedne, je histopatološka verifikacija tako lahko ključnega pomena. V prispevku obravnavamo različne pristope k biopsiji mezenhimskih tumorjev maternice.

1. Uvod

Maligni mezenhimski tumorji maternice zajemajo manj kot 3% malignih tumorjev uterusa. So agresivni tumorji s slabo prognozo, dodatno pa lahko potek bolezni poslabšamo z izbiro neprimerne kirurškega posega, ki lahko povzroči iatrogeni intraabdominalni razsoj tumorja, kot je morselacija tumorja. Glede na podatke iz literature je tveganje za nepričakovan sarkom po operaciji približno 1:352 (1). Pravilna predoperativna diagnoza teh redkih tumorjev je tako bistvenega pomena za odločitev za primerno metodo zdravljenja ter izogib morebitnim negativnim učinkom operativnega posega.

2. Slikovna diagnostika

Primarna diagnostična metoda v oceni tumorjev maternice je transvaginalna ultrazvočna preiskava. V diagnostiki se pogosto uporablja tudi MRI, ki ima primerljivo diagnostično natančnost ultrazvočni preiskavi. Za oceno narave tumorjev maternice sicer ni definitivnih diagnostičnih kriterijev, ki bi omogočali zanesljivo diagnozo (2). Na sarkom maternice nakazujejo veliki tumorji, nehomogene ehogenosti, s prisotnimi notranjimi neregularnimi cističnimi predeli, odsotnostjo akustičnega senčenja in kalcifikacij pri ženski, ki ima ginekološke simptome (predvsem nenormalna krvavitev iz maternice) (3). Ne glede na to, pa obstaja značilno prekrivanje ultrazvočnih karakteristik med malignimi in benignimi lezijami, zaradi tega je diagnoza pogosto težavna. Pomembna je sicer izkušnost operaterja, raziskava je pokazala, da je v primeru izkušenega ultrazvočista namreč 80 % sarkomov bilo opisanih kot atipičnih in 78,5 % jih je bilo suspektnih za maligno lezijo (3). Tako tudi ESGO smernice priporočajo, da v primeru načrtovane miomektomije ali histerektomije z morselacijo tumorja, ultrazvočno preiskavo pred operativnim posegom opravi izkušen operater (1).

3. Biopsija tumorjev

Transvaginalna biopsija tumorjev medenice je uveljavljena diagnostična metoda v ginekološki onkologiji. Kljub temu, pa v primeru suma na mezenhimske tumorje, strokovna združenja

natančno ne opredeljujejo njene vloge v diagnostiki (1). Smernice različnih strokovnih združenj, ki se ukvarjajo z diagnostiko in zdravljenjem sarkomov svetujejo izogib transabdominalni biopsiji (4, 5). Glede na dejstvo, da je slikovna diagnostika mezenhimskih tumorjev težavna, je zadostna in predvsem varno izvedljiva biopsija tumorja pogosto nujna za načrtovanje primernega zdravljenja. Raziskave so pokazale, da je natančnost ultrazvočno vodene biopsije tumorja glede na dokončni histopatološki izvid med 93 in 98% (6, 7). Pogostnost zapletov v primeru transvaginalne biosije tumorjev je prav tako nizka. Najpogosteje so poročali o vaginalni krvavitvi (18-100%) in hematuriji (4%), vendar v nobenem primeru ni bilo potrebno aktivno ukrepanje (7, 8). Ponovitev sarkoma na poti igle do biopsije je možen, vendar zelo redek zaplet (9). Zaradi tega združenja za obravnavo sarkomov priporočajo načrtovanje biopsije na takšen način, da lahko ob definitivnem kirurškem posegu ekscidiramo celotno pot, ki jo je opravila igla med biopsijo (4).

Transcervikalni pristop je v ginekologiji uporaben v različnih kliničnih situacijah, saj na ta način uporabimo najbolj fiziološki oz. naraven pristop do sprememb v maternici. Na ta način se npr. izvaja tako histeroskopija kot tudi kiretaža endometrija. V primeru transcervikalne biopsije tumorjev maternice tudi teoretično zmanjšamo možnost iatrogene diseminacije tumorskih celic, saj igla potuje izključno skozi cervikalni kanal do maternice, torej samo v na poti enega organa (10). Ena izmed pomanjkljivosti transcervikalnega pristopa je, da je težko biosirati tumorje, ki so v velikem odklonu poti od cervikalnega kanala, saj je manipulacija z iglo omejena.

Literatura

1. Halaska, M.J.; Haidopoulos, D.; Guyon, F.; Morice, P.; Zapardiel, I.; Kesic, V.; Council, E.S.G.O. European Society of Gynecological Oncology Statement on Fibroid and Uterine Morcellation. *Int. J. Gynecol. Cancer* 2017, 27, 189–192.
2. Amant, F.; Van den Bosch, T.; Vergote, I.; Timmerman, D. Morcellation of uterine leiomyomas: A plea for patient triage. *Lancet Oncol.* 2015, 16, 1454-1456.
3. Ludovisi, M.; Moro, F.; Pasciuto, T.; Di Noi, S.; Giunchi, S.; Savelli, L.; Pascual, M.A.; Sladkevicius, P.; Alcazar, J.L.; Franchi, D.; et al. Imaging in gynecological disease (15): Clinical and ultrasound characteristics of uterine sarcoma. *Ultrasound Obstet. Gynecol.* 2019, 54, 676-687.
4. Gronchi, A.; Miah, A.B.; Dei Tos, A.; Abecassis, N.; Bajpai, J.; Bauer, S.; Biagini, R.; Bielack, S.; Blay, J.Y.; Bolle, S.; et al. Soft tissue and visceral sarcomas: ESMO-EURACAN-GENTURIS Clinical Practice Guidelines for diagnosis, treatment and follow up. *Ann. Oncol.* 2021, 32, 1348-1365.
5. Bonvalot, S.; Gronchi, A.; Hohenberger, P.; Litiere, S.; Pollock, R.; Raut, C.; Rutkowski, P.; Strauss, D.; Swallow, C.; Coevorden, F.; et al. Management of primary retroperitoneal sarcoma (RPS) in the adult: A consensus approach from the Trans Atlantic RPS Working Group. *Ann. Surg. Oncol.* 2015, 22, 256-263.
6. Zikan, M.; Fischerova, D.; Pinkavova, I.; Dundr, P.; Cibula, D. Ultrasound-guided tru-cut biopsy of abdominal and pelvic tumors in gynecology. *Ultrasound Obstet. Gynecol.* 2010, 36, 767-772.

7. Park, J.J.; Kim, C.K.; Park, B.K. Ultrasound-Guided Transvaginal Core Biopsy of Pelvic Masses: Feasibility, Safety, and Short-Term Follow-Up. *Am. J. Roentgenol.* 2016, 206, 877-882.
8. Mascilini, F.; Quagliozi, L.; Moro, F.; Moruzzi, M.C.; De Blasis, I.; Paris, V.; Scambia, G.; Fagotti, A.; Testa, A.C. Role of transvaginal ultrasound-guided biopsy in gynecology. *Int. J. Gynecol. Cancer* 2019, 30, 128-132.
9. Van Houdt, W.; Schrijver, A.; Cohen-Hallaleh, R.; Memos, N.; Fotiadis, N.; Smith, M.; Hayes, A.; Van Coevorden, F.; Strauss, D. Needle tract seeding following core biopsies in retroperitoneal sarcoma. *Eur. J. Surg. Oncol. (EJSO)* 2017, 43, 1740-1745.
10. Stukan, M.; Rutkowski, P.; Smadja, J.; Bonvalot, S. Ultrasound-Guided Trans-Uterine Cavity Core Needle Biopsy of Uterine Myometrial Tumors to Differentiate Sarcoma from a Benign Lesion—Description of the Method and Review of the Literature. *Diagnostics.* 2022, 12, 1348.

Izveček

Radiološke slikovne preiskave in biopsija imajo ključno vlogo pri odkrivanju in diagnostiki sarkomov. V diagnostiki sprememb uterusa je pomembno predvsem razlikovanje med benignimi miomi in leiomiosarkomi. Za postavitev diagnoze sarkoma je potrebna patohistološka analiza, vzorce tkiva pridobimo s histološko oz. debeloigelno biopsijo (DIB). UZ- vodeno DIB lahko opravimo transabdominalno ali transvaginalno, pristop je odvisen predvsem od lege patološke lezije in anatomskih značilnosti. V diagnostiki sarkomov uterusa ima transvaginalni pristop prednost pred transabdominalnim, saj se lažje izognemo vitalnim strukturam, zmanjšamo možnost zapletov takoj po punkciji ter razsoja sarkomskih celic po biopsijskem kanalu in v okolico («seeding«).

Uvod

UZ-vodena biopsija je minimalno invaziven postopek, s katerim pridobimo vzorce celic ali tkiva za postavitev diagnoze in dodatno analizo. S citološko punkcijo ali aspiracijsko biopsijo s tanko iglo (ABTI) pridobimo vzorce celic, s histološko oziroma debeloigelno biopsijo (DIB) pa pridobimo vzorce tkiva. Uporaba DIB nam omogoča večjo natančnost pri postavitvi diagnoze ter izvedbo dodatnih analiz (npr. imunohistokemija), saj so vzorci tkiva oz. tkivni stebrički obsežnejši ter imajo ohranjeno tkivno arhitekturo.

Za UZ-vodeno biopsijo lahko glede na lokacijo patološke lezije uporabimo različne pristope – perkutano, transabdominalno, transvaginalno, transrektalno itd. Za izvedbo UZ-vodene biopsije ne potrebujemo splošne anestezije ter jo lahko opravimo ambulantno, sam postopek biopsije je kratek in navadno traja nekaj minut. Pri izvedbi DIB lahko področje biopsije omrtnimo z uporabo lokalnega anestetika, pri tankoigelnih biopsijah pa anestetik največkrat ni potreben. Z radiološkimi preiskavami (UZ, MRI) zaenkrat ne moremo zanesljivo ločevati med benignimi in malignimi tumorji uterusa, prav tako ni mogoče razlikovati na podlagi kliničnih ali laboratorijskih najdb. Dokončno diagnozo sarkoma uterusa postavimo s patohistološko preiskavo bodisi v sklopu predoperativne diagnostike z uporabo DIB ali pooperativno z analizo vzorcev po histerektomiji ali miomektomiji.

V diagnostiki sprememb uterusa je v ospredju predvsem razlikovanje med benignimi miomi in leiomiosarkomi. Ob nepopolni odstranitvi sarkoma lahko pride do razsoja po trebušni votlini. Glede na študije imajo pacientke po miomektomiji, kjer patohistološka analiza naknadno pokaže diagnozo sarkoma, krajše obdobje do ponovitve bolezni ter slabše 5-letno preživetje kot bolnice po histerektomiji, kjer je sarkom odstranjen z »en bloc« resekcijo. V predoperativni diagnostiki atipičnih sprememb maternice je varna UZ-vodena biopsija in patohistološka analiza ključnega pomena za načrtovanje nadaljnjega operativnega zdravljenja.

UZ-vodena biopsija

V predoperativni diagnostiki sprememb uterusa lahko uporabimo transvaginalni ali klasičen transabdominalni pristop UZ-vodene biopsije. Patološke formacije globoko v medenici so obdane z vitalnimi organi (črevesje, sečni mehur in sečevodi, maternica z adneksi...) in žilnimi strukturami ter tako težje dostopne transabdominalni punkciji, zato je vse pogosteje metoda izbora transvaginalni pristop. Raziskave so pokazale visoko diagnostično natančnost transvaginalne UZ-vodene biopsije (ujemanje s pooperativnim patohistološkim izvidom) med 90 in 100%.

Glavna prednost **transvaginalne UZ-vodene biopsije** je manjša razdalja med sondo in tarčno lezijo, kar izboljša kvaliteto UZ slike ter omogoča natančnejšo punkcijo in krajši biopsijski kanal. S transvaginalnim pristopom se lažje izognemo vitalnim strukturam ter tako zmanjšamo možnost zapletov.

Za mezenhimske tumorje je značilno, da lahko ob biopsiji pride do »seedinga« oz. razsoja malignoma v biopsijski kanal ter okolico. Biopsijo sarkoma moramo načrtovati tako, da se biopsijski kanal lahko operativno odstrani skupaj z maligno lezijo, področje biopsije in smer kanala pa po opravljenem posegu v primeru perkutanega pristopa označimo na koži. V diagnostiki sarkomov uterusa je glede na lokacijo patološke formacije transvaginalni pristop večkrat primernejši, saj je biopsijski kanal krajši ter poteka skozi maternico, ki bo v primeru potrjene diagnoze sarkoma odstranjena. Pri transabdominalnem pristopu je možnost razsoja v trebušno votlino ter recidiva v biopsijskem kanalu večja.

Zapleti po transvaginalni punkciji so redki, med najpogostejše sodijo manjše krvavitve (po nekaterih študijah pri 0-18% bolnic), še redkejše pride do vnetja ali nastanka abscesa. Tveganje za krvavitve je pri transvaginalni UZ-vodeni biopsiji manjše kot pri transabdominalnem pristopu, saj se izognemo večjim medeničnim žilam, z uporabo barvnega Dopplerja dobimo natančne informacije o priležnih žilah, hemostazo pa lahko dosežemo s pritiskom sonde ob mesto biopsije.

Zaključek

Transvaginalna UZ-vodena biopsija je minimalno invaziven postopek, ki predstavlja varno in diagnostično učinkovito metodo za patohistološko analizo sprememb uterusa. V diagnostiki sarkomov uterusa ima transvaginalni pristop prednost pred transabdominalnim, saj se izognemo vitalnim strukturam ter zmanjšamo možnost zapletov in »seedinga«.

Literatura

1. 1 Novak M. et al, Smernice za diagnostiko, zdravljenje in sledenje bolnikov s sarkomi mehkih tkiv in kosti. Onkologija 2018 Nov. 16;22(2):52-81.

2. 2 Buonomo F, Bussolaro S, de Almeida Fiorillo C, Oliveira de Souza D, Giudici F, Romano F, Romano A, Ricci G. Ultrasound-Guided Tru-Cut Biopsy in Gynecological and Non-Gynecological Pelvic Masses: A Single-Center Experience. *J Clin Med.* 2022 Apr 30;11(9):2534.
3. 3 Mascilini F, Quagliozi L, Moro F, Moruzzi MC, De Blasis I, Paris V, Scambia G, Fagotti A, Testa AC. Role of transvaginal ultrasound-guided biopsy in gynecology. *Int J Gynecol Cancer.* 2020 Jan;30(1):128-132.
4. 4 Lengyel D, Vereczkey I, Kóhalmy K, Bahrehmand K, Novák Z. Transvaginal Ultrasound-Guided Core Biopsy-Experiences in a Comprehensive Cancer Centre. *Cancers (Basel).* 2021 May 25;13(11):2590.
5. 5 Stukan M, Rutkowski P, Smadja J, Bonvalot S. Ultrasound-Guided Trans-Uterine Cavity Core Needle Biopsy of Uterine Myometrial Tumors to Differentiate Sarcoma from a Benign Lesion-Description of the Method and Review of the Literature. *Diagnostics (Basel).* 2022 May 29;12(6):1348.
6. 6 Lengyel D, Vereczkey I, Kóhalmy K, Bahrehmand K, Novák Z. Transvaginal Ultrasound-Guided Core Biopsy-Experiences in a Comprehensive Cancer Centre. *Cancers (Basel).* 2021 May 25;13(11):2590.
7. 7 Park JJ, Kim CK, Park BK. Ultrasound-Guided Transvaginal Core Biopsy of Pelvic Masses: Feasibility, Safety, and Short-Term Follow-Up. *AJR Am J Roentgenol.* 2016 Apr;206(4):877-82.
8. 9 Lin SY, Xiong YH, Yun M, Liu LZ, Zheng W, Lin X, Pei XQ, Li AH. Transvaginal Ultrasound-Guided Core Needle Biopsy of Pelvic Masses. *J Ultrasound Med.* 2018 Feb;37(2):453-461.
9. 10 Plett SK, Poder L, Brooks RA, Morgan TA. Transvaginal Ultrasound-Guided Biopsy of Deep Pelvic Masses: How We Do It. *J Ultrasound Med.* 2016 Jun;35(6):1113-22
10. 11 Noel NL, Isaacson KB. Morcellation complications: From direct trauma to inoculation. *Best Pract Res Clin Obstet Gynaecol.* 2016 Aug;35:37-43.

Pogled ginekologa, ki pretežno operira benigne tumorje maternice

Tamara Serdinšek

Izveček

Miomi so najpogostejši benigni tumorji maternice pri ženskah v rodni dobi. Zdravljenje miomov je lahko ekspektativno, medikamentozno ali kirurško. Med kirurške metode zdravljenja prištevamo miomektomijo, histerektomijo, nekatere klasifikacije pa tudi interventne radiološke posege. Odločitev o načinu zdravljenja je individualna, saj za zdravljenje miomov ne poznamo univerzalnih smernic. Na način zdravljenja tako vplivajo lega, število in velikost miomov, bolnični simptomi, želja po ohranitvi rodne sposobnosti, nenazadnje pa tudi kompetence operaterja in dostopnost opreme.

Uvod

Miomi so najpogostejši benigni tumorji maternice pri ženskah v rodni dobi, njihova prevalenca pa narašča s starostjo (1). Po podatkih iz svetovne literature so lahko prisotni tudi pri do 80 % preiskovane populacije, v splošnem pa velja, da jih najdemo pri približno vsaki četrti ženski v rodni dobi (2,3). Slovenska presečna raziskava iz leta 2016 je pokazala, da so miomi prisotni pri 21,1 % preiskovanih žensk (4).

Zdravljenje miomov je lahko ekspektativno, medikamentozno ali kirurško. Namen prispevka je opisati kirurško zdravljenje miomov maternice in nekatere dileme, s katerimi se srečujemo v vsakodnevni klinični praksi.

Kirurško zdravljenje miomov maternice

Med kirurške metode zdravljenja miomov maternice prištevamo miomektomijo in histerektomijo, nekatere klasifikacije pa tudi interventne radiološke posege kot so embolizacija maternične arterije ali mioliza (1).

Miomektomija je kirurški postopek odstranitve mioma brez odvzema maternice. Izvede se lahko histeroskopsko, laparoskopsko ali odprto. Najpogosteje jo uporabljamo pri bolnicah, ki izrazijo željo po ohranitvi maternice oziroma rodne sposobnosti (5). Histeroskopska miomektomija je primerna za bolnice s submukoznimi miomi. Laparoskopska miomektomija je v primerjavi z odprto povezana z manjšo pooperativno bolečino, manjšo verjetnostjo za pojav febrilnega stanja po operaciji in krajšo hospitalizacijo (1).

Sama miomektomija izboljša simptome v približno 80 % primerov. Stopnja ponovnega vznika miomov znaša v primeru odstranitve solitarnega mioma 27 %, v primeru odstranitve multiplih miomov pa tudi več kot 50 % (5).

Histerektomija je najbolj dokončna metoda zdravljenja simptomatskih miomov maternice in se lahko izvede preko več pristopov: vaginalnega, laparoskopskega, kombiniranega ali odprtega. Pri tem sta vaginalni in laparoskopski pristop običajno povezana s hitrejšim odpustom in okrevanjem ter večjim zadovoljstvom bolnic (5). V literaturi se sicer kot najoptimalnejši svetuje vaginalni pristop, za katerega so značilni najkrajši čas operacije, najmanjša izguba krvi in krajša hospitalizacija, vendar je možnost izvedbe vaginalne histerektomije omejena z velikostjo maternice (1). Pri laparoskopskem, vaginalnem in kombiniranem pristopu se moramo običajno posluževati še morselacije, ki pomeni razkosanje ali odstranitev tumorja s posebnim inštrumentom ali skalpelom (5).

Dileme kirurškega zdravljenja miomov maternice

Trenutno ne obstajajo univerzalne smernice za kirurško zdravljenje miomov. Zdravljenje je tako odvisno od bolničnih simptomov in želja, števila, lege in velikosti miomov ter tudi zmožnosti kirurgov in dostopne opreme. Zaradi tega se pri zdravljenju miomov maternice srečujemo s številnimi dilemami. Nekatere kirurške dileme zdravljenja miomov maternice predstavljamo v nadaljevanju.

- **Miomektomija ali histerektomija?** Medtem ko pri ženskah, ki želijo ohranitev rodne sposobnosti, stremimo k ohranitvi maternice, je odločitev pri bolnicah, ki več ne načrtujejo nosečnosti, nekoliko bolj kompleksna. Kot prvo je namreč potrebno upoštevati možnost ponovnega pojava miomov. Kot smo že omenili, znaša stopnja ponovnega vznika miomov v primeru odstranitve solitarnega mioma 27 %, v primeru odstranitve multiplih miomov pa tudi več kot 50 % (5). Po nekaterih podatkih kar 10 % žensk v 5–10 letih po miomektomiji potrebuje histerektomijo (1,6). Hkrati je velika prospektivna raziskava Wallaca in sodelavcev ugotovila, da je pri premenopavzalnih ženskah histerektomija v primerjavi z miomektomijo povezana z večjim izboljšanjem kvalitete življenja, čeprav se je kvaliteta življenja v obeh skupinah po posegu izboljšala (7), vendar ni povsem jasno, ali so te razlike tudi klinično pomembne (8). Po drugi strani je histerektomija povezana s postoperativnim upadom ovarijske rezerve, pri čemer je ta upad višji pri abdominalnem kot laparoskopskem pristopu (9,10). Prav tako je laparoskopska miomektomija povezana s statistično značilno nižjo stopnjo postoperativnih zapletov kot histerektomija (11).
- **Totalna ali supracervikalna histerektomija?** Po nekaterih podatkih kar 95 % stanj, ki privede do histerektomije, ne zahteva odstranitve materničnega vratu. Več raziskav je pokazalo, da je supracervikalna histerektomija ekonomsko upravičena alternativa totalni histerektomiji s krajšim časom okrevanja (12) in manjšo stopnjo velikih zapletov (13). Retrospektivna raziskava iz leta 2002 je ugotovila, da je spolna funkcija slabša pri ženskah, ki so imele opravljene totalno abdominalno histerektomijo, v primerjavi z ženskami, ki so imele opravljene supracervikalno histerektomijo. Dodatno je bila spolna funkcija slabša pri ženskah, pri katerih je bila hkrati opravljena še obojestranska adnektomija (14). V primeru prisotnosti (pred)rakavih obolenj je indicirana hkratna odstranitev materničnega vratu, prav tako tudi v primeru prisotnosti cervikalne ali rektocervikalne endometrioze.

Po supracervikalni histerektomiji se lahko redko pojavijo zapleti kot so mukokela ali nekroza krna, nekoliko pogostejše pa so ciklične krvavitve iz materničnega vratu, ki se lahko pojavijo v do 25 % primerov (12). Glede na podatke iz retrospektivne nemške raziskave je sekundarna resekcija materničnega vratu potrebna le redko – v približno 1,2 % vseh supracervikalnih histerektomij, najpogostejši vzroki za to pa so bili zdrs medeničnih organov, spottingi in cervikalna displazija. Stopnja zapletov pri sekundarni odstranitvi materničnega vratu je bila nizka in je znašala 5 % (15).

- **Morselirati ali ne morselirati?** Leta 2014 je Ameriška agencija za hrano in zdravila (angl. Food and Drug Administration – FDA) prvič izdala opozorilo glede uporabe morselatorjev. Glavni pomislek pri morselaciji je razsoj benignega ali malignega tkiva po telesu. Sistematska meta-analiza iz leta 2016 je pokazala, da je benigne posledice morselacije pojavijo v do 1 % primerov, najpogosteje gre za iatrogeno endometriozo, pojav parazitskih miomov in redko diseminirane peritonealne leiomiomatoze (16). Incidenca sarkomov je pri ženskah, pri katerih se opravi histerektomija zaradi benigne indikacije, redka in znaša 0,13 % oziroma 0,39 % pri ženskah, ki so imele opravljene histerektomijo zaradi miomov maternice. Večje tveganje za pojav sarkoma so imele peri- in postmenopavzalne ženske, ženske z večjimi maternicami in ženske starosti ≥ 45 let (17). Nekatere raziskave pa kažejo tudi, da lahko v primeru razsoja pride so maligne transformacije prej benignih lezij (5).

Zaključek

Kirurško zdravljenje miomov je kljub svoji pogostosti še vedno predmet številnih razprav, saj ne obstajajo univerzalno veljavne smernice s tega področja. Odločitev o načinu zdravljenja je torej odvisna od bolničnih simptomov, želje po ohranitvi rodne sposobnosti, lege, števila in velikosti miomov, pa tudi od operaterjevih veščin in dostopne kirurške opreme.

Literatura

1. De La Cruz MSD, Buchanan EM. Uterine Fibroids: Diagnosis and Treatment. *Am Fam Physician*. 2017 Jan 15;95(2):100–7.
2. Giuliani E, As-Sanie S, Marsh EE. Epidemiology and management of uterine fibroids. *Int J Gynaecol Obstet Off Organ Int Fed Gynaecol Obstet*. 2020 Apr;149(1):3–9.
3. Sparic R, Mirkovic L, Malvasi A, Tinelli A. Epidemiology of Uterine Myomas: A Review. *Int J Fertil Steril*. 2016 Mar;9(4):424–35.
4. Bizjak T, Turkanović AB, But I. Prevalence and Risk Factors of Uterine Fibroids in North-East Slovenia. *Gynecol Obstet (Sunnyvale)* 2016 (6): 350. doi:10.4172/2161-0932.1000350.
5. But Š, Serdinšek T, But I. Prevalenca, etiopatogeneza in zdravljenje miomov maternice. *Med Razgl*. 2021(60):187–202.

6. Borah BJ, Yao X, Laughlin-Tommaso SK, Heien HC, Stewart EA. Comparative Effectiveness of Uterine Leiomyoma Procedures Using a Large Insurance Claims Database. *Obstet Gynecol.* 2017 Nov;130(5):1047–56.
7. Wallace K, Zhang S, Thomas L, Stewart EA, Nicholson WK, Wegienka GR, et al. Comparative effectiveness of hysterectomy versus myomectomy on one-year health-related quality of life in women with uterine fibroids. *Fertil Steril.* 2020 Mar;113(3):618–26.
8. Llarena N, Falcone T. Does hysterectomy result in better quality of life than myomectomy? *Fertil Steril.* 2020 Mar;113(3):549–50.
9. Tavana Z, Askary E, Poordast T, Soltani M, Vaziri F. Does laparoscopic hysterectomy + bilateral salpingectomy decrease the ovarian reserve more than total abdominal hysterectomy? A cohort study, measuring anti-Müllerian hormone before and after surgery. *BMC Womens Health.* 2021 Sep 11;21(1):329.
10. Chun S, Ji Yi. Effect of Hysterectomy on Ovarian Reserve in the Early Postoperative Period Based on the Type of Surgery. *J Menopausal Med.* 2020 Dec;26(3):159–64.
11. Griebel L, Sheyn D, Bretschneider CE, Ninivaggio CS, Mahajan ST, Billow M. 35: Comparison of 30-day complication between myomectomy and total hysterectomy for the treatment of uterine fibroids in women older than age 40. *Am J Obstet Gynecol.* 2019 Mar 1;220(3):S729–30.
12. Lyons T. Laparoscopic supracervical versus total hysterectomy. *J Minim Invasive Gynecol.* 2007 May 1;14(3):275–7.
13. Cipullo L, De Paoli S, Fasolino L, Fasolino A. Laparoscopic Supracervical Hysterectomy Compared to Total Hysterectomy. *JSLs.* 2009;13(3):370–5.
14. Saini J, Kuczynski E, Gretz HF, Sills ES. Supracervical hysterectomy versus total abdominal hysterectomy: perceived effects on sexual function. *BMC Womens Health.* 2002 Jan 17;2:1.
15. Neis F, Reisenauer C, Kraemer B, Wagner P, Brucker S. Retrospective analysis of secondary resection of the cervical stump after subtotal hysterectomy: why and when? *Arch Gynecol Obstet.* 2021 Dec 1;304(6):1519–26.
16. Cohen A, Tulandi T. Long-term sequelae of unconfined morcellation during laparoscopic gynecological surgery. *Maturitas* 2017; 97: 1-5.
17. Multinu F, Casarin J, Tortorella L, Huang Y, Weaver A, Angioni S, et al. INCIDENCE OF SARCOMA IN PATIENTS UNDERGOING HYSTERECTOMY FOR BENIGN INDICATIONS: A POPULATION-BASED STUDY. *Am J Obstet Gynecol.* 2019 Feb;220(2):179.e1-179.e10.

Pogled ginekologa, ki pretežno operira maligne tumorje maternice

Andraž Dovnik

Izveček

Sarkomi predstavljajo 2 % malignih tumorjev maternice. Zdravljenje materničnih sarkomov mora biti individualizirano. Mnenje glede zdravljenja mora biti podano na medoddelčnem konziliju. Najpogostejši sarkomi maternice so leiomiosarkomi, ki predstavljajo 1 % vseh malignih tumorjev maternice in 35-40 % vseh sarkomov. Če je diagnoza leiomiosarkom znana pred operacijo, je osnova kirurškega zdravljenja zgodnjih stadijev totalna abdominalna histerektomija. Ovarijske metastaze so v stadijih I in II prisotne v manj kot 2 %, zato ovariektomija pri mladih ženskah v teh stadijih ni potrebna. Sistematična pelvična limfadenektomija ni priporočena, saj je pojavnost metastaz v zgodnjih stadijih 6,6 %. V napredovalih stadijih leiomiosarkoma (III in IV) je vloga kirurškega zdravljenja kontroverzna in odvisna od lokacije bolezni, možnosti popolne resekcije in splošnega stanja bolnice. V primeru diseminirane bolezni kirurško zdravljenje ni povezano z izboljšanim preživetjem in lahko vodi v zakasnitev sistemskega zdravljenja zaradi pooperativne obolevnosti, zato kirurško zdravljenje v teh primerih ni priporočeno. Endometrijski stromalni sarkomi predstavljajo 1 % vseh malignih tumorjev maternice. Osnovno zdravljenje zgodnjih stadijev endometrijskih stromalnih sarkomov je totalna abdominalna histerektomija z ali brez obojestranske adneksektomije. Sistematična limfadenektomija z namenom zamejitve bolezni se ne priporoča, saj ni povezana z izboljšanim preživetjem. Ohranitev jajčnikov je možna pri premenopavznih ženskah z endometrijskim stromalnim sarkomom nizke stopnje malignosti. Adenosarkomi so mešani tumorji, sestavljeni iz benignih žleznih in nizko malignih stromalnih komponent. Glede na redkost bolezni ni kvalitetnih dokazov za zdravljenje. Za zgodnje stadije se priporoča totalna abdominalna histerektomija z obojestransko adneksektomijo. Limfadenektomija z namenom zamejitve bolezni ni potrebna. V primeru ponovitve je smiselno kirurško zdravljenje, če je mogoča popolna resekcija metastatske bolezni in je bolnica v dobrem splošnem stanju.

Uvod

Sarkomi predstavljajo 2 % malignih tumorjev maternice (1). Glede na redkost bolezni večina priporočil ne temelji na z dokazi podprtimi smernicami (2). Zdravljenje materničnih sarkomov mora biti individualizirano, mnenje glede zdravljenja mora biti podano na medoddelčnem konziliju. Maternični sarkomi zajemajo leiomiosarkome, endometrijske stromalne sarkome in maternične adenosarkome (1). Svetovna zdravstvena organizacija deli endometrijske stromalne sarkome v pet skupin: endometrijski stromalni nodul, endometrijski stromalni sarkom nizke stopnje malignosti, endometrijski stromalni sarkom visoke stopnje malignosti, nediferencirani endometrijski sarkom in uterini sarkom, ki je podoben ovarijskemu 'sex-cord' tumorju (UTROSCT) (3).

Obstajata dve skupini bolnic s sarkomi maternice (4). V prvi skupini so bolnice, pri katerih je diagnoza sarkom postavljena ob histološkem pregledu maternice po operaciji. Navadno gre za perimenopavzne bolnice, ki so imele pred operacijo težave z nerednimi krvavitvami. Pred operacijo lahko imajo ali pa nimajo predoperativne biopsije (4). Navadno je bila pri teh bolnicah napravljena totalna histerektomija z ali brez adneksektomije. Ob naključno ugotovljenem sarkomu je potrebno po operaciji napraviti zamejitvene preiskave z namenom razvrstitve tumorja v stadije ter bolnico predstaviti na konziliju (4). V drugi skupini bolnic se diagnoza postavi pred operacijo. V tem primeru je potrebno že pred operacijo napraviti zamejitvene preiskave ter odločitev o zdravljenju sprejeti na konziliju (4).

Kirurško zdravljenje leiomiosarkomov

Leiomiosarkomi predstavljajo 1 % vseh malignih tumorjev maternice in 35-40 % vseh sarkomov in so najpogostejši sarkomi maternice (5). Leiomiosarkomi maternice se najpogosteje diagnosticirajo po operaciji, in sicer po histerektomiji ali miomektomiji zaradi benigne patologije na maternici (6). Kljub temu da so hitro rastoči tumorji lahko znak sarkoma, pa hitro rastoči tumor na maternici v večini primerov ne predstavlja sarkoma (7). Leiomiosarkomi imajo slabo prognozo, kar 70 % se jih ponovi. 5-letno preživetje vseh stadijev je 39 % (8). Najpomembnejši dejavniki, ki vplivajo na preživetje, so stadij, mitotični indeks in starost (9, 10).

Če je diagnoza leiomiosarkom znana pred operacijo, je osnova kirurškega zdravljenja zgodnjih stadijev materničnega leiomiosarkoma totalna abdominalna histerektomija. Ovarijske metastaze so v stadijih I in II prisotne v manj kot 2 %, zato ovariektomija pri mladih ženskah pri teh stadijih ni potrebna. Neodvisni napovedni dejavniki preživetja brez bolezni pri bolnicah z leiomiosarkomom maternice so starost, rasa, stadij, gradus in primarna kirurgija brez ostanka tumorja. Ovariektomija nima neodvisnega vpliva na preživetje (11). Sistematična pelvična limfadenektomija ni priporočena, saj je pojavnost metastaz v zgodnjih stadijih 6,6 %. Limfadenektomija nima vpliva na preživetje, v primeru povečanih bezgavk pa je te smiselno odstraniti za zagotavljanje popolne citoredukcije upoštevajoč pooperativno obolevnost (8, 11). Bolnicam, ki so imele supracervikalno histerektomijo, svetujemo odstranitev materničnega vratu ter vseh ostalih morebitnih tumorjev, perimenopavznim in pomenopavznim bolnicam pa še adneksektomijo (1).

V retrospektivni analizi 36470 bolnic, ki so imele morselacijo maternice, so rak maternice našli v 0,27 % (12). Prevalenca sarkoma maternice v populaciji bolnic, operiranih zaradi miomov, je 1 na 305–360, prevalenca leiomiosarkomov pa je 1 na 570–750 žensk (13). Meta-analiza štirih raziskav je prikazala, da je morselacija leiomiosarkoma povišala stopnjo ponovitve z 39 na 62 %, stopnjo intraabdominalne ponovitve z 9 na 39 % ter stopnjo smrti z 29 na 48 % (14). V ameriški kohortni raziskavi je bilo vključenih 58 bolnic z leiomiosarkomom maternice, od tega je imelo 39 bolnic totalno abdominalno histerektomijo ter 19 bolnic intraperitonealno morselacijo (z morselatorjem ali skalpelom). Intraperitonealna morselacija je bila povezana s trikrat višjim tveganjem za ponovitev bolezni ter krajšim preživetjem (15). Pri ženskah, starejših od 50 let,

ameriška Agencija za zdravila ne podpira uporabe morselatorjev (16). Pri bolnicah, pri katerih je prišlo v času primarne operacije do morselacije sarkoma, se lahko naredi ponovna kirurška eksploracija (Morrison). V manjši raziskavi na bolnicah, ki pred operacijo niso imele znakov za bolezen izven maternice in pri katerih je prišlo med operacijo do morselacije sarkoma, je bila reeksploracija narejena v povprečju 33 dni po primarni operaciji (17). Dve od sedmih bolnic z zgodnjim stadijem sarkoma sta imeli v času reeksploracije prisoten intra-abdominalni razsoj bolezni (17).

V napredovalih stadijih leiomiosarkoma (III in IV) je vloga kirurškega zdravljenja kontroverzna in odvisna od lokacije bolezni, možnosti popolne resekcije in splošnega stanja bolnice (1). V primeru diseminirane bolezni kirurško zdravljenje ni povezano z izboljšanim preživetjem in lahko vodi v zakasnitev systemskega zdravljenja zaradi pooperativne obolevnosti, zato kirurško zdravljenje v teh primerih ni priporočeno (18, 19). Individualiziran pristop je potreben pri bolnicah z omejeno boleznijo ter možnostjo popolne resekcije. V manjših raziskavah je bila popolna resekcija najpomembnejši prognostični faktor (20, 21). Kirurški pristop je možen kot paliativno zdravljenje simptomov, kot so bolečina ali močna krvavitev, če teh simptomov ne moremo obvladovati z drugimi načini zdravljenja. Kirurško zdravljenje ponovitev bolezni je možno v primeru lokalnih ponovitev, čeprav ni primernih dokazov za takšen pristop (1).

Kirurško zdravljenje endometrijskih stromalnih sarkomov

Endometrijski stromalni sarkomi predstavljajo 1 % vseh malignih tumorjev maternice. Endometrijski stromalni sarkomi nizke stopnje malignosti so indolentni tumorji z dobro prognozo in nagnjenostjo k poznim ponovitvam. Večina jih je pozitivnih na estrogenske in progesteronske receptorje (22). Na drugi strani so endometrijski stromalni sarkomi visoke stopnje malignosti povezani z napredovalim stadijem ter slabim preživetjem (1).

Osnovno zdravljenje zgodnjih stadijev endometrijskih stromalnih sarkomov je totalna abdominalna histerektomija z ali brez obojestranske adnektomije. Sistematična limfadenektomija z namenom zamejitve bolezni se ne priporoča, saj ni povezana z izboljšanim preživetjem (23, 24). Ohranitev jajčnikov je možna pri premenopavznih ženskah z endometrijskim stromalnim sarkomom nizke stopnje malignosti, vendar takšen pristop poveča verjetnost za ponovitev bolezni, ne poslabša pa celokupnega preživetja (25). Podatki glede ohranitve plodnosti pri mladih bolnicah, ki so imele endometrijski stromalni sarkom diagnosticiran med histeroskopijo, so omejeni, takšen pristop se priporoča le v raziskovalne namene (26). Kirurško zdravljenje endometrijskih stromalnih sarkomov je možno tudi v napredovalih stadijih, kjer je bolezen resektabilna (1). Prav tako je smiselna operacija ponovitev bolezni, če je možna popolna makroskopska resekcija ob zagotavljanju sprejemljive pooperativne obolevnosti. V primeru solitarnih metastaz lahko opravimo metastazektomijo (1).

Kirurško zdravljenje adenosarkomov

Adenosarkomi so mešani tumorji, sestavljeni iz benignih žleznih in nizko malignih stromalnih komponent. Večina tumorjev se diagnosticira v zgodnjih stadijih in ima dobro prognozo. V kolikor sarkomska komponenta predstavlja več kot 25 % tumorja, je to povezano s slabo prognozo, v tem primeru gre za sarkomsko preraščanje. 2-letno preživetje brez bolezni je bilo 100 % v primerih brez sarkomskega preraščanja ter 20 % pri bolnicah s sarkomskim preraščanjem (27, 28). Glede na redkost bolezni ni kvalitetnih dokazov za zdravljenje, za zgodnje stadije se priporoča totalna abdominalna histerektomija z obojestransko adnektomijo. Limfadenektomija z namenom zamejitve bolezni ni potrebna (27). V primeru ponovitve je smiselno kirurško zdravljenje, če je mogoča popolna resekcija in je bolnica v dobrem splošnem stanju (27).

Literatura

1. Morrison J, Balega J, Buckley L, Clamp A, Crosbie E, Drew Y, Durrant L, Forrest J, Fotopoulou C, Gajjar K, Ganesan R, Gupta J, Hughes J, Miles T, Moss E, Nanthakumar M, Newton C, Ryan N, Walther A, Taylor A. British Gynaecological Cancer Society (BGCS) uterine cancer guidelines: Recommendations for practice. *Eur J Obstet Gynecol Reprod Biol.* 2022; 270: 50-89.
2. Casali PG, Abecassis N, Aro HT, et al. Soft tissue and visceral sarcomas: ESMO-EURACAN Clinical Practice Guidelines for diagnosis, treatment and follow-up. (1569-8041 (Electronic)).
3. Conklin CM, Longacre TA. Endometrial stromal tumors: the new WHO classification. *Adv Anat Pathol.* 2014; 21(6): 383-93.
4. Reed N. The management of uterine sarcomas. In: Ali A, Reed N, Gultekin M, Dursun P (eds.). *Textbook of gynaecological oncology* 2nd ed. Prague: European Society of Gynaecological Oncology; 2017. p. 604–11.
5. Francis M, Dennis NL, Hirschowitz L, et al. Incidence and survival of gynecologic sarcomas in England. *Int J Gynecol Cancer.* 2015; 25(5): 850-7.
6. Giuntoli RL, 2nd, Metzinger DS, DiMarco CS, et al. Retrospective review of 208 patients with leiomyosarcoma of the uterus: prognostic indicators, surgical management, and adjuvant therapy. *Gynecol Oncol.* 2003; 89(3): 460-9.
7. Parker WH, Fu YS, Berek JS. Uterine sarcoma in patients operated on for presumed leiomyoma and rapidly growing leiomyoma. *Obstet Gynecol.* 1994; 83(3): 414-8.
8. Major FJ, Blessing JA, Silverberg SG, et al. Prognostic factors in early-stage uterine sarcoma. A Gynecologic Oncology Group study. *Cancer.* 1993; 71(4 Suppl): 1702-9.
9. Iasonos A, Keung EZ, Zivanovic O, et al. External validation of a prognostic nomogram for overall survival in women with uterine leiomyosarcoma. *Cancer.* 2013; 119(10): 1816-22
10. Zivanovic O, Leitao MM, Iasonos A, et al. Stage-specific outcomes of patients with uterine leiomyosarcoma: a comparison of the international Federation of gynecology and

- obstetrics and american joint committee on cancer staging systems. *J Clin Oncol*. 2009; 27(12): 2066-72.
11. Kapp DS, Shin JY, Chan JK. Prognostic factors and survival in 1396 patients with uterine leiomyosarcomas: emphasis on impact of lymphadenectomy and oophorectomy. *Cancer*. 2008; 112(4): 820-30.
 12. Wright JD, Tergas AI, Burke WM, Cui RR, Ananth CV, Chen L, Hershman DL. Uterine pathology in women undergoing minimally invasive hysterectomy using morcellation. *JAMA*. 2014; 312(12): 1253-5.
 13. Zapardiel I, Boria F, Halaska MJ, De Santiago J. Laparoscopic Power Morcellation: Techniques to Avoid Tumoral Spread. *J Minim Invasive Gynecol*. 2021; 28(8): 1442-1443.
 14. Bogani G, Cliby WA, Aletti GD. Impact of morcellation on survival outcomes of patients with unexpected uterine leiomyosarcoma: a systematic review and meta-analysis. *Gynecol Oncol*. 2015; 137(1): 167-72.
 15. George S, Barysaukas C, Serrano C, Oduyebo T, Rauh-Hain JA, Del Carmen MG, Demetri GD, Muto MG. Retrospective cohort study evaluating the impact of intraperitoneal morcellation on outcomes of localized uterine leiomyosarcoma. *Cancer*. 2014; 120(20): 3154-8.
 16. Food and Drug Administration. Product Labeling for Laparoscopic Power Morcellators. In: Food and Drug Administration, editor. Rockville, MD2020. Dostopno na: www.fda.gov. Accessed: 10. 9. 2022
 17. Oduyebo T, Rauh-Hain AJ, Meserve EE, et al. The value of re-exploration in patients with inadvertently morcellated uterine sarcoma. *Gynecol Oncol*. 2014; 132(2): 360-5.
 18. Park JY, Kim DY, Suh DS, et al. Prognostic factors and treatment outcomes of patients with uterine sarcoma: analysis of 127 patients at a single institution, 1989-2007. *J Cancer Res Clin Oncol*. 2008; 134(12): 1277-87.
 19. Leitao MM, Jr., Zivanovic O, Chi DS, et al. Surgical cytoreduction in patients with metastatic uterine leiomyosarcoma at the time of initial diagnosis. *Gynecol Oncol*. 2012; 125(2): 409-13.
 20. Dinh TA, Oliva EA, Fuller AF, Jr., Lee H, Goodman A. The treatment of uterine leiomyosarcoma. Results from a 10-year experience (1990-1999) at the Massachusetts General Hospital. *Gynecol Oncol*. 2004; 92(2): 648-52.
 21. Sagae S, Yamashita K, Ishioka S, et al. Preoperative diagnosis and treatment results in 106 patients with uterine sarcoma in Hokkaido, Japan. *Oncology*. 2004; 67(1): 33-9.
 22. Chiang S, Ali R, Melnyk N, et al. Frequency of known gene rearrangements in endometrial stromal tumors. *Am J Surg Pathol*. 2011; 35(9): 1364-72.
 23. Amant F, Floquet A, Friedlander M, et al. Gynecologic Cancer InterGroup (GCIG) consensus review for endometrial stromal sarcoma. *Int J Gynecol Cancer*. 2014; 24(9 Suppl 3): S67-72
 24. Chan JK, Kawar NM, Shin JY, et al. Endometrial stromal sarcoma: a population-based analysis. *Br J Cancer*. 2008; 99(8): 1210-5.

25. Nasioudis D, Ko EM, Kolovos G, Vagios S, Kalliouris D, Giuntoli RL. Ovarian preservation for low-grade endometrial stromal sarcoma: a systematic review of the literature and meta-analysis. *Int J Gynecol Cancer*. 2019; 29(1): 126-32.
26. Laurelli G, Falcone F, Scaffa C, et al. Fertility-sparing management of low-grade endometrial stromal sarcoma: analysis of an institutional series and review of the literature. *Eur J Obstet Gynecol Reprod Biol*. 2015; 195: 61-6
27. Tanner EJ, Toussaint T, Leitao MM, Jr., et al. Management of uterine adenosarcomas with and without sarcomatous overgrowth. *Gynecol Oncol*. 2013; 129(1): 140-4
28. Carroll A, Ramirez PT, Westin SN, et al. Uterine adenosarcoma: an analysis on management, outcomes, and risk factors for recurrence. *Gynecol Oncol*. 2014; 135(3): 455-61.

Lokalno omejen mezenhimski tumor maternice

Vid Janša, Branko Cvjetičanin

Izvleček

Maligni mezenhimski tumorji maternice so redki tumorji, vendar za bolnico pomenijo relativno slabo prognozo. Standardno zdravljenje predstavlja kirurško zdravljenje po načelih onkološke kirurgije. Zelo pomembno je, da se izognimo fragmentaciji tumorja in kontaminaciji trebušne votline z malignimi celicami. Hisološko sicer ločimo več podtipov mezenhimskih tumorjev maternice in sicer leiomiosarkom, endometrijski stromalni sarkom nizkega gradusa, endometrijski stromalni sarkom visokega gradus ter adenosarkom.

Kirurško zdravljenje

Standardno zdravljenje sarkomov predstavlja kirurško zdravljenje. Enako kot pri mezenhimskih tumorjih drugih tkiv je tudi v primeru sarkoma maternice pomembno, da se izognemo fragmentaciji tumorja, zagotovimo »zdrave« kirurške robove in se izognimo kontaminaciji okolice (trebušne votline). Zlati standard v kirurgiji sarkomov maternice predstavlja totalna abdominalna histerektomija z obojestransko adnektomijo (1,2). Izogniti se moramo direktnemu prijemanju uterusa z inštrumenti.

Limfadenektomija z namenom zamejitve bolezni (staging) načeloma ni potrebna, priporoča se samo v primeru predhodno znanih patološko povečanih bezgavk v smislu zmanjševalne citoreduktivne operacije (»debulking« operacija) (1). Leiomiosarkom redko zaseva v pelvične in paraaortne bezgavke. Glede na literaturo so limfatični zasevki pri leiomiosarkomu vedno povezani z oddaljenimi hematogenimi zasevki (3). V primeru endometrijskega stromalnega sarkoma in adenosarkoma je stopnja zasevanja v bezgavke višja. V literaturi je opisano, da so zasevki v pelvičnih ali paraaortnih bezgavkah pri endometrijskem stromalnem sarkomu prisotni v 7-10%, v primeru adenosarkoma pa 3-4% - kar je podobno kot pri karcinomu endometrija (4-6). Glede na dostopno literaturo se rutinska limfadenektomija tudi v primeru teh histoloških podtipov rutinsko ne priporoča, ker ne izboljša celokupnega preživetja in ne zmanjša možnosti oddaljenih zasevkov; lokalnih ponovitev v mali medenici pa je bilo po limfadenektomiji manj (5-7). Po mnenju avtorjev je zato predvsem v primeru potrjenega endometrijskega stromalnega sarkoma potrebno individualno presojanje o smiselnosti limfadenektomije po predhodnji natančni slikovni diagnostiki; prag za odločitev za limfadenektomijo pa naj bo nižji.

Pri mlajših, predmenopavznih, bolnicah z leiomiosarkomom je varna ohranitev jajčnikov, saj so zasevki v jajčniku redki (3%) in se pojavljajo samo v sklopu intraperitonealno razširjene bolezni (3). Endometrijski stromalni sarkom smatramo za hormonsko odvisen tumor zato je potrebna previdnost pri ohranjanju jajčnikov (5). V objavljenih raziskavah sicer ugotavljajo večjo stopnjo ponovitev bolezni v primeru ohranitve jajčnikov, vendar brez vpliva na celokupno preživetje (4,

5). Glede na objavljeno literaturo je sicer tudi v primeru endometrijskega stromalnega sarkoma možna ohranitev jajčnikov pri mlajših bolnicah, vendar ob ustrezno opravljeni pojasnilni dolžnosti in z ustreznim sledenjem bolnici pooperativno. Bolj priporočeno in bolj varno je ob znanem endometrijskem stromalnem sarkomu opraviti adneksektomijo.

Kirurški pristop

Standardni kirurški pristop je laparotomija predvsem z namenom zagotavljanja zadostnega prostora za kirurško manipulacijo, ki naj bo takšna, da preprečimo fragmentacijo tumorja in kontaminacijo trebušne votline. Raziskav, ki bi ugotovljale vlogo minimalno invazivne kirurgije ni (razen raziskav, ki potrjujejo slabo prognozo ob morebitni morselaciji tumorja). Po mnenju avtorjev tega prispevka je v izbranih primerih laparoskopsko asistirana vaginalna histerektomija lahko izjemoma ustrezen kirurški pristop, seveda ob upoštevanju načela preprečevanja fragmentacije tumorja, kar pomeni v primeru majhnih tumorjev oziroma v primeru naključno ugotovljenega tumorja v histološkem preparatu. Menimo, da z ekstrakcijo uterusa skozi nožnico v izbranih primerih (kjer je ob majhnem tumorju to možno) zmanjšamo možnost kontaminacije trebušne votline, nožnica pa je v primeru predhodnih krvavitvev iz uterusa ali diagnostičnih postopkov (abrazija) že kontaminirana.

Pri kirurgiji sarkomov je izjemnega pomena preprečevanje kontaminacije zdravih tkiv z malignimi celicami. Pri nekaterih bolnicah je to, kljub ustreznim kirurškim načelom in »zdravimi« kirurškimi robovi težko, saj se tumorske celice lahko porajajo skozi cervikalni kanal – to pomeni kontaminacijo nožnice in po opravljeni kolpotomiji tudi trebušne votline. Zato, predvsem v primeru krvavitve iz nožnice, predhodnje abrazije, ipd. priporočamo razmislek o zapiranju vaginalne manšete (klemanje ali stapler) preden napravimo kolpotomijo. Prav tako v teh primerih priporočamo razmislek o izpiranju nožnice s hipoosmolarno tekočino (voda, 0,45%NaCl) po zapiranju vaginalne manšete in pred kolpotomijo. V literaturi opisujejo tudi in vitro ter in vivo (za druge maligne bolezni) prednost ob izpiranju trebušne votline s hipoosmolarno raztopino ob koncu operacije (8). Menimo, da je v primeru operacije sarkomov, zaradi možne predhodnje kontaminacije nožnice, potrebno vstaviti abdominalni dren in se izogniti vaginalni drenaži, nožnico pa je potrebno tesno zašiti in s tem preprečiti možnost ascendentne kontaminacije trebušne votline.

Zaključek

Standardno zdravljenje lokalno omejenega malignega mezenhimskega tumorja maternice je totalna abdominalna histerektomija z obojestransko adneksektomijo. Predvsem v primeru leomiosarkoma je pri predmenopavznih bolnicah varno ohraniti jajčnike, v primeru endometrijskega stromalnega sarkoma je ohranitev jajčnikov tvegana, zato je potrebna individualna presoja. Rutinska limfadenektomija ob normalnih bezgavkah (klinično ob operaciji in glede na slikovno diagnostiko) ni potrebna. V primeru endometrijskega stromalnega sarkoma je stopnja zasevkov v bezgavkah višja zato je potrebno individualno presojanje glede smiselnosti

limfadenektomije. Kirurški pristop naj bo praviloma laparotomija, svetujemo zapiranje vaginalne manšete in lavažo nožnice s hipoosmolarno raztopino preden napravimo kolpotomijo, drenaža abdominalne votline naj ne bo preko nožnice, nožnica naj bo na mestu vagine tesno zašita z namenom preprečevanja ascendentne kontaminacije.

Literatura

1. Ferrandina G, Aristei C, Biondetti PR, Cananzi FCM, Casali P, Ciccarone F, et al. Italian consensus conference on management of uterine sarcomas on behalf of S.I.G.O. (Societa' italiana di Ginecologia E Ostetricia). *Eur J Cancer*. 2020;139:149-68.
2. Ghirardi V, Bizzarri N, Guida F, Vascone C, Costantini B, Scambia G, et al. Role of surgery in gynaecological sarcomas. *Oncotarget*. 2019;10(26):2561-75.
3. Denschlag D, Ackermann S, Battista MJ, Cremer W, Egerer G, Follmann M, et al. Sarcoma of the Uterus. Guideline of the DGGG and OEGGG (S2k Level, AWMF Register Number 015/074, February 2019). *Geburtshilfe Frauenheilkd*. 2019;79(10):1043-60.
4. Bai H, Yang J, Cao D, Huang H, Xiang Y, Wu M, et al. Ovary and uterus-sparing procedures for low-grade endometrial stromal sarcoma: a retrospective study of 153 cases. *Gynecol Oncol*. 2014;132(3):654-60.
5. Shah JP, Bryant CS, Kumar S, Ali-Fehmi R, Malone JM, Jr., Morris RT. Lymphadenectomy and ovarian preservation in low-grade endometrial stromal sarcoma. *Obstet Gynecol*. 2008;112(5):1102-8.
6. Thiel FC, Halmen S. Low-Grade Endometrial Stromal Sarcoma - a Review. *Oncol Res Treat*. 2018;41(11):687-92.
7. Libertini M, Hallin M, Thway K, Noujaim J, Benson C, van der Graaf W, et al. Gynecological Sarcomas: Molecular Characteristics, Behavior, and Histology-Driven Therapy. *Int J Surg Pathol*. 2021;29(1):4-20.
8. Ito F, Camoriano M, Seshadri M, Evans SS, Kane JM, 3rd, Skitzki JJ. Water: a simple solution for tumor spillage. *Ann Surg Oncol*. 2011;18(8):2357-63.

Lokalno napredoval mezenhimski tumor maternice

Sebastjan Merlo

Izveček

Sarkomi maternice obsegajo skupino redkih tumorjev z različno biologijo tumorja, naravno zgodovino in odzivom na zdravljenje. Diagnoza se pogosto postavi po operaciji za domnevno benigno bolezen. Trenutno predoperativno slikanje ne razlikuje zanesljivo med benignimi leiomiomi in drugimi malignimi tumorji. Leiomiosarkom maternice je najpogostejši sarkom, drugi podtipi pa vključujejo stromalni sarkom endometrija (nizke stopnje in visoke stopnje), nediferenciran sarkom maternice in adenosarkom. Klinične raziskave niso pokazale izboljšanega preživetja ob adjuvantni radioterapiji ali kemoterapiji. Obstaja pa vloga adjuvantnega zdravljenja v skrbno izbranih primerih po multidisciplinarni obravnavi v referenčnih centrih za sarkome. Pri bolnikih z metastatsko boleznijo se lahko uporabi sistemska kemoterapija. Smiselna je vključitev bolnic v klinične raziskave in mednarodne baze, glede na redkost bolezni.

Uvod

Sarkomi maternice so redki in predstavljajo le 3% vseh rakov telesa maternice. Sarkomi maternice vključujejo vrsto različnih histoloških entitet. Najpogostejši podtip je maternični leiomiosarkom v 60 % primerov, ki mu sledi endometrijski stromalni tumor, nediferencirani sarkom in heterologni sarkomi. Mešani epitelijski in mezenhimski tumorji so adenosarkomi in karcinosarkomi. Razvrščamo jih s FIGO/AJCC klasifikacijo za sarkome maternice.

Leiomiosarkom maternice (LMS) je redka in izjemno agresivna bolezen. Pri bolnikih z napredovalim LMS je petletno preživetje <20 %. Poleg tega je suboptimalna primarna operacija, ki povzroči poškodbo tumorja in prerez sarkoma maternice, povezana s slabšo prognozo v primerjavi s popolno resekcijo sarkoma maternice.

Pri bolnicah z napredovalim in neresekabilnim LMS maternice je multidisciplinarna terapija najboljša možnost zdravljenja za podaljšanje življenja. Za zdravljenje s kemoterapijo po radioterapiji so pri bolnikih z LMS raziskali številna zdravila, vendar rezultati niso bili zadovoljivi. Številne študije so pokazale, da imajo lahko zdravljenja, ki temeljijo na kemoterapiji, potencial pri bolnikih z LMS s sočasno uporabo hipertermije (HT). Do sedaj pa ni bilo opravljenih študij pri bolnicah z lokalno napredovalim, neresekabilnim LMS maternice o zdravljenju z radioterapijo, ki bi ji sledila kombinacija kemoterapije in HT.

Predoperativna diagnoza sarkoma maternice ostaja zelo zahtevna. Pojavni simptomi so lahko nejasni in nespecifični ter lahko vključujejo bolečine v spodnjem delu trebuha ali medenici, napihnjenost trebuha in najpogosteje nenormalno krvavitev iz nožnice. Nedavna kohortna študija žensk iz Norveške z diagnozo ULMS med letoma 2000 in 2012 je pokazala, da pri 52,4 %

bolnic ob operaciji ni bilo suma na malignost. Naraščajoča starost je dejavnik tveganja za ULMS s pogostnostjo diagnoze okultne ULMS 9,8/10.000 žensk v starostni skupini od 25 do 39 let, kar se poveča na 33,4/10.000 žensk v starostni skupini od 50 do 64 let.

Običajna slikovna diagnostika, kot sta ultrazvok in/ali slikanje z magnetno resonanco (MRI), ne more natančno in zanesljivo razlikovati med benignim leiomiomom in maligno patologijo. Predoperativna diagnoza je bistvena za karakterizacijo tumorjev maternice, da se določi najvarnejša terapevtska strategija. Za zdravljenje leiomioma maternice so bile razvite minimalno invazivne tehnike, vključno z laparoskopskim posegom, morcelacijo, miomektomijo in embolizacijo maternične arterije. Vendar je predoperativna diferenciacija med atipičnim leiomiomom in LMS kritična tako glede patologije kot slikanja, saj maternični sarkom zahteva posebno kirurško tehniko za preprečitev širjenja. Poleg tega je glede na visoko razširjenost benigne maternične patologije strošek izvajanja slikanja MRI pri vseh ženskah z verjetnim benignim leiomiomom takšno presejanje predrago. Za razliko od raka jajčnikov ni tumorskih označevalcev ali krvnih preiskav, ki bi z visoko verjetnostjo nakazovale na maligno patologijo. Uporaba MRI in merjenje serumske laktat dehidrogenaze v krvi pa pomaga razlikovati med leiomiomi in LMS. Najpogosteje se diagnoza postavi pooperativno po histopatološkem pregledu. Obstajajo nekatere klinične značilnosti, ki bi morale vzbuditi sum, na primer hitro rastoč "fibroid" pri ženskah v peri- ali po menopavzi. Poleg tega, je smiselna igelna biopsija predoperativno, v kolikor ima bolnica pred operacijo na slikanju MRI vidno veliko in heterogeno maternično maso. Totalna abdominalna histerektomija in obojestranska salpingo-ooforektomija predstavljata standard oskrbe za zgodnjo fazo ULMS. Verjetnost metastaz v bezgavkah se giblje med 3 % in 11 %, zato medenična limfadenektomija ni indicirana. Vloga ooforektomije pri ženskah pred menopavzo ni jasna. Tveganje za metastaze v jajčnikih se giblje okrog 4 %, zato se lahko razmisli glede ohranitve jajčnikov.

Sistemsko zdravljenje prihaja v poštev pri bolnicah z lokalno napredovalim, ponavljajočim se ali metastatskim sarkomom maternice. Dokončna korist na preživetje ni bila dokazana. Tako kot pri vseh sarkomih mehkega tkiva je izbira zdravljenja odvisna od histološkega tipa, saj so stopnje odziva na sistemske zdravljenje različne.

Druge možnosti zdravljenja metastatskega materničnega sarkoma vključujejo uporabo kirurškega posega, RT, radiofrekvenčne ablacije in drugih intervencijskih radioloških tehnik. Ablativno zdravljenje se lahko uporablja tudi pri bolnikih z oligometastatsko boleznijo, idealno po obdobju aktivnega nadzora in osredotočeno na tiste z dolgim intervalom brez bolezni in relativno indolentno biologijo bolezni. Paliativna RT je koristna možnost zdravljenja za tiste s simptomatsko ali lokalizirano boleznijo.

Zaključek

Jasno je, da sta pri tej zahtevni skupini bolezni zgodnje prepoznavanje in diagnoza sarkoma maternice ključnega pomena za izboljšanje izidov pri bolnikih. Glede na redkost patologije je napotitev bolnikov v specializirane centre optimalna izbira. Ob tem je potrebno razmisliti o multimodalnih ukrepih in morebitni vključitvi v klinične raziskave. Zaenkrat ostaja operativna terapija edina realna možnost ozdravitve. Izhajajoč iz tega je pomemben pravilen pristop, izogibanje morcelaciji in nepotrebnim posegom, kot sta limfadenektomija in omentektomija. Adjuvantne terapije trenutno niso dokazano pripomogle k PFS in OS. Za tiste z metastatsko boleznijo pa ostaja upanje v razvoj zdravil za redke vrste tumorjev. To zahteva tesno sodelovanje med vsemi vpletenimi skupinami ter skrbno izbiro klinično pomembnih končnih točk preizkušanja ob upoštevanju meril kakovosti življenja in ustrezne slikovne diagnostike.

Literatura

1. Shirafuji A, Shinagawa A, Kurokawa T, Yoshida Y. Locally-advanced unresected uterine leiomyosarcoma with triple-modality treatment combining radiotherapy, chemotherapy and hyperthermia: A case report. *Oncol Lett*. 2014 Aug;8(2):637–641.
2. Gupta AA, Yao X, Verma S, Mackay H, Hopkins L; Sarcoma Disease Site Group and the Gynecology Cancer Disease Site Group. Systematic chemotherapy for inoperable, locally advanced, recurrent, or metastatic uterine leiomyosarcoma: a systematic review. *Clin Oncol (R Coll Radiol)*. 2013 Jun;25(6):346–55.
3. P. Reichardt. The treatment of uterine sarcomas, *Annals of Oncology*. 23(10): 2012; 151–57.
4. N.S. Reed. The Management of Uterine Sarcomas, *Clinical Oncology*, Volume 20, Issue 6, 2008, 470–478.
5. Benson C, Miah AB. Uterine sarcoma - current perspectives. *Int J Womens Health*. 2017 Aug 31;9:597–606.

Urgentna stanja

Mateja Lasič, Špela Smrkolj

Izveček

Sarkomi maternice so zelo redki tumorji, ki posnemajo klinično sliko drugih pogostih benignih in malignih obolenj maternice. Izziv predstavljajo predvsem takrat, ko se pojavijo v reproduktivnem obdobju kot omejene mase in pri katerih akutna klinična slika zahteva takojšnje terapevtsko ukrepanje pred dokončno diagnostično in multidisciplinarno obravnavo.

Uvod

Sarkomi maternice so redka heterogena skupina tumorjev, katerih klinična prezentacija je nespecifična in se prekriva z najpogostejšimi benignimi (leiomiomi) ali malignimi (napredovali karcinom endometrija) obolenji materničnega telesa. Urgentna stanja so posledica vpliva sarkomske tumorske mase in lokalnega širjenja tumorja, redkeje oddaljenih metastaz. Nespecifično klinično sliko tako najpogosteje sestavljajo hitrorastoča tumorska masa, ki jo spremlja vaginalna krvavitve in/ali bolečina v trebuhu.

Klinična slika urgentnih stanj pri sarkomih maternice

Neredko se s sarkomi maternice prvič soočimo v urgentni ambulanti, kjer se prezentirajo kot dve entiteti: akutna vaginalna krvavitve ali akutni abdomen.

Celostno gledano akutni abdomen zajema vsa tista nenadna bolezenska stanja, ki se kažejo s hudo bolečino v trebuhu, slabostjo in bruhanjem, znaki peritonealnega draženja in splošne prizadetosti. Sarkomi maternice se lahko kažejo z vsemi naštetimi simptomi in znaki akutnega abdomna.

Klinična slika akutnega abdomna pri sarkomih maternice je lahko posledica:

- pritiska na okolne strukture oz. organe:
 - obstrukcija črevesja s posledičnim ileusom,
 - obstrukcijo sečil s posledično hidronefrozo ali retenco urina,
 - obstrukcijo žil s posledično ishemijo ali trombozo;
- vraščanjem v okolne strukture oz. organe:
 - vraščanjem v žile s posledično krvavitvijo ali trombozo,
 - vraščanjem v črevo in posledično obstrukcijo ali perforacijo;
 - vraščanjem v mehur in posledično hematurijo ali perforacijo;

- perforacijo tumorja, rupturo maternice ali priležnega žilja s posledičnim hematoperitonejem in hipovolemičnim šokom.

Sočasno z znaki akutnega abdomna ali samostojno se lahko sarkomi maternice prezentirajo z akutno vaginalno krvavitvijo.

Obravnavna urgentnih stanj pri sarkomih maternice

Kot rečeno se s posledicami oz. zapleti sarkomov maternice pogosto srečamo prvič v urgentni ambulanti, ko diagnoza še ni znana. Čeprav sarkomi maternice nimajo patognomoničnih kliničnih in diagnostičnih znakov, ki bi bili lastni samo sarkomom, je pomembno, da glede na starost bolnice, anamnezo hitrorastočega tumorja oz. nenadnega povečanja obsega trebuha, klinično prezentacijo, določene karakteristike slikovnih preiskav in nenazadnje intraoperativni izgled rodil pomislimo na to redko entiteto. Ne glede na odsotnost diagneze se v primeru obravnave akutno ogrožene bolnice z vaginalno krvavitvijo ali akutnim abdomnom ravnamo po principu, da ima terapijsko ukrepanje prednost pred natančno diagnostično obravnavo.

V primeru hitrorastoče mase v pomenopavznem obdobju ali napredovale bolezni maternice (perforacije tumorja, vraščanje v okolne strukture) bomo seveda prej pomislili na maligno obolenje in se skladno s tem ravnali z onkološkimi principi zdravljenja. Izziv predstavljajo predvsem omejeni tumorji maternice pri ženskah v reproduktivnem obdobju, pri katerih akutno slabšajoče stanje zahteva ukrepanje pred dokončno diagnostično in konziliarno obravnavo. V luči zavedanja, da sarkomi maternice predstavljajo 3-7% vseh malignih obolenj maternice na eni strani in da je po drugi strani verjetnost diagnoze leiomioma maternice pri ženskah v reproduktivnem obdobju 20-40% (1), se v primeru urgentnih stanj, ki zahtevajo takojšnje ali hitro ukrepanje, soočamo z odločitvijo izbire terapijskega pristopa (laparoskopija, laparotomija ali embolizacija žilja) in obsegom operacije (tumorektomija ali histerektomija, brez ali z adnektomijo). Izbira kirurškega pristopa naj temelji na celostni oceni tveganja za sarkom maternice na podlagi anamnestičnih, kliničnih in slikovnih izvidov upoštevajoč starost bolnice in reproduktivno anamnezo (2-4).

Zaključek

Sarkomi maternice so redki tumorji, katerih klinična slika je nespecifična in se prekriva s klinično sliko drugih urgentnih bolezenskih stanj. Ob prisotnosti tumorske mase maternice je potrebno pomisliti tudi na sarkom in se pri izbiri operativnega pristopa odločiti glede na celostno oceno tveganja za maligno obolenje.

Literatura

1. Bužinskienė D, Mikėnas S, Drąsutienė G, Mongirdas M. Uterine sarcoma: a clinical case and a literature review. *Acta Med Litu.* 2018;25(4):206-218.
2. Santos P, Cunha TM. Uterine sarcomas: clinical presentation and MRI features. *Diagn Interv Radiol.* 2015 Jan-Feb;21(1):4-9.
3. Wen KC, Horng HC, Wang PH, Chen YJ, Yen MS, Ng HT; Taiwan Association of Gynecology Systematic Review Group. Uterine sarcoma Part I-Uterine leiomyosarcoma: The Topic Advisory Group systematic review. *Taiwan J Obstet Gynecol.* 2016 Aug;55(4):463-71.
4. Ludovisi M, Moro F, Pasciuto T, Di Noi S, Giunchi S, Savelli L, Pascual MA, Sladkevicius P, Alcazar JL, Franchi D, Mancari R, Moruzzi MC, Jurkovic D, Chiappa V, Guerriero S, Exacoustos C, Epstein E, Frühauf F, Fischerova D, Fruscio R, Ciccarone F, Zannoni GF, Scambia G, Valentin L, Testa AC. Imaging in gynecological disease (15): clinical and ultrasound characteristics of uterine sarcoma. *Ultrasound Obstet Gynecol.* 2019 Nov;54(5):676-687.

Vloga radioterapije

Miha Toplak

Povzetek

Standardno lokalno zdravljenje bolnic z leiomiosarkomom (LMS), endometrijskim stromalnim sarkomom (ESS) in nediferenciranim sarkomom uterusa (NSU) brez metastaz je totalna histerektomija v bloku s tumorjem. Ni zanesljivih dokazov o dobrobiti dopolnilnega obsevanja, odločitev o obsevanju je potrebno sprejeti na multidisciplinarnem konziliju, v izbranih primerih prihaja v poštev obsevanje po operaciji, upoštevajoč dejavnike tveganja. Obsevanje ima pomembno vlogo pri obravnavi oddaljenih zasevkov ter lahko izboljša kvaliteto življenja pri bolnicah z napredovalo ali neresektabilno boleznijo.

Uvod

Sarkomi maternice so redka in heterogena skupina mezenhimskih tumorjev, glavni patohistološki podtipi so leiomiosarkom (LMS), endometrijski stromalni sarkom nizkega gradusa (ESS – nizkega gradusa), endometrijski stromalni sarkom visokega gradusa (ESS – visokega gradusa) in nediferencirani sarkom uterusa (NSU). Karcinosarkom uvrščamo med epitelijjske tumorje ter ga temu ustrezno obravnavamo (1). Obstoječe smernice sarkome uterusa obravnavajo v širšem kontekstu mehkotkivnih sarkomov ali uterinih neoplazem, nekatere pa so osredotočene na določen podtip uterinih sarkomov, ni natančnih smernic glede same izvedbe sevanja (1-6).

Dopolnilno in pooperativno obsevanje

Prepričljivih dokazov o dobrobiti dopolnilnega obsevanja ni. Obsevanje po operaciji ni priporočeno, lahko je možnost v izbranih primerih glede na mnenje na multidisciplinarnega konzilija, upoštevajoč posebne dejavnike tveganja: lokalni relaps, prizadetost cerviksa, parametrijev, seroze in histologija nediferenciranega sarkoma uterusa (3).

Večino podatkov imamo iz retrospektivnih študij z izjemo dveh prospektivnih randomiziranih študij, ki sta preučevali vlogo obsevanja pri teh bolnicah, obe sta bili omejeni z majhnim številom in s počasnim ter dolgotrajnem vključevanju bolnic (7,8).

Pri leomisarkomu uterusa retrospektivne študije kažejo izboljšanje lokalne kontrole brez vpliva na celokupno preživetje z dopolnilnim obsevanjem (9). Edina prospektivna randomizirana študija, ki je preučevala vpliv dopolnilnega obsevanja je vsebovala 224 bolnic z začetnimi stadiji bolezni (po histoloških podtipih: 99 leomisarkom, 92 karcinosarkom, 30 ESS, 3 ostalo) in ni pokazala izboljšane preživetje bolnic ter preživetja brez ponovitve bolezni, pri vseh bolnicah je dopolnilno obsevanje pripomoglo k lokalni kontroli (40% proti 24%), pri podskupini bolnic z leomisarkomom pa ni bilo izboljšanja lokalne kontrole (24% proti 20%), vredno je omeniti, da so

te bolnice imele celo neznačilno slabše preživetje z obsevanjem (razmerje obetov 0.64, 95% CI = (0.36, 1.14)) (7). Obsevanje v primeru kompletne resekcije pri bolnicah z zgodnjimi stadiji bolezni ni priporočeno.

Pri ESS nizkega gradusa ima dopolnilno obsevanje majhno vlogo saj je incidenca oddaljenih zasevkov višja kot stopnja lokalnih ponovitev. (5) Retrospektivne študije so sicer pokazale boljše lokalno kontrolo po obsevanju, predvsem pri bolnicah s stadijem IB in IIB (10).

ESS visokega gradusa in nediferencirani sarkom uterusa imata visoko stopnjo oddaljenih ponovitev in tudi lokalnih ponovitev ter slabo prognozo (6). V retrospektivni študiji 30 bolnic z nediferenciranim sarkomom uterusa je bilo obsevanje po operaciji edini dejavnik v univariantni analizi, ki je bil koreliran z boljšim celokupnim preživetjem in preživetjem brez ponovitve bolezni (11). Prospektivna randomizirana študija, ki je primerjala dopolnilno polikemoterapijo in obsevanje proti dopolnilnemu obsevanju, vključenih je bilo 81 bolnic (19 karcinosarkom, 53 leomisarkom, 9 nediferenciran sarkom), je pokazala boljše preživetje brez ponovitve bolezni pri bolnicah zdravljenih s kombinacijo polikemoterapije in obsevanja ter neznačilno izboljšanje celokupnega preživetja. V roki s kombiniranim zdravljenem sta bili 2 smrti povezani s toksičnostjo, če so iz analize izvzete bolnice s karcinosarkomom, potem preživetje brez ponovitve bolezni ni bilo več značilno izboljšano (8).

Janih smernic za to redko skupino bolnic glede same izvedbe obsevanja ni, obsevanje je individualizirano. Uporabljamo tako teleradioterapijo kot brahiradioterapijo, oboje lahko samostojno ali v kombinaciji. Teleradioterapija poteka na podlagi vrisovanja tarčnih volumnov in načrtovanja obsevanja na CT posnetkih. Pri načrtovanju obsevanja si lahko pomagamo s predoperativnimi slikovnimi preiskavami ter z MR preiskavo ob pripravi na obsevanje, pogosto je potrebna tudi diskusija primera z operaterjem. Bolnice so večinoma obsevane sodobnimi tehnikami, kot je metoda volumetrično modulirajoče ločne radioterapije (angl. volumetric modulated arch therapy – VMAT) z dnevno slikovno vodenim obsevanjem (angl. image guided radiotherapy – IGRT). V obsevalno polje vključimo operativno področje ter ležišče tumorja z varnostnim robom, predpisana doza znaša 45 - 50 Gy v 25 - 28 frakcijah, odločimo se lahko za dodatek doze (angl. boost) na področje ležišča tumorja ali kontaminacije do skupne doze 56 - 66 Gy ali v kolikor je še prisoten ostanek bolezni, ki ga lahko natančno določimo, do 56 - 70 Gy, upoštevajoč omejitve zdravih tkiv. Teleradioterapiji lahko priključimo tudi brahiradioterapijo.

Neoadjuvantno in radikalno obsevanje

Nobene od mednarodnih smernic ne navajajo neoadjuvantnega zdravljenja kot možnost obravnave (2). Le ene smernice pa navajajo možnost radikalnega obsevanja v primeru neresektabilne bolezni (4).

Paliativno obsevanje

Paliativno obsevanje ima pomembno vlogo pri lajšanju simptomov pri bolnicah z lokalno ponovitvijo ali oddaljenih zasevkih ter lahko izboljša kvaliteto življenja pri bolnicah z napredujočo ali neresektabilno boleznijo. Višje doze obsevanja so povezane z boljšim odgovorom ter daljšo lokalno kontrolo. V primeru oligometastatske bolezni ali pri izbranih bolnicah z metastatsko boleznijo je možnost uporabe stereotaktičnega obsevanja (angl. stereotactic body radiation therapy (SBRT)) ali stereotaktične radiokirurgije možganskih metastaz (angl. s stereotactic radiosurgery (SRS)) (12). Sicer pri paliativnem obsevanju pogosto uporabljamo hipofrakcionirane sheme kot so 10 - 12 x 3 Gy, 5 x 4 Gy, 1 x 8 Gy. V kolikor gre za neresektabilno bolezen ter obseg bolezni in stanje bolnice to dopušča lahko poskusimo z obsevanjem do ekvivalenta radikalni dozi.

Literatura

1. Marko N, Blatnik O, Jože P, et al. Smernice za diagnostiko, zdravljenje in sledenje bolnikov s sarkomi mehkih tkiv in kosti. *Onkologija : strokovni časopis za zdravnike* [na spletu]. 2018. Vol. 22, no. 2, p. 52–81.
2. Ferioli M., Galuppi A., Perrone A., De Iaco P., Zamagni C., Buwenge M., Morganti A., & Cammelli S. Radiotherapy in uterine sarcoma: a narrative review of international guidelines. *Gynecology And Pelvic Medicine* 2021
3. Gronchi A. et al. Soft tissue and visceral sarcomas: ESMO–EURACAN–GENTURIS Clinical Practice Guidelines for diagnosis, treatment and follow-up. *Annals of Oncology* 2021, Volume 32, Issue 11, 1348 - 1365
4. NCCN Clinical Practice Guidelines in Oncology: Uterine Neoplasms. Version 1.2022. Available online: https://www.nccn.org/professionals/physician_gls/pdf/uterine.pdf (Accessed on 10 Oct 2022)
5. Amant F, Floquet A, Friedlander M, et al. Gynecological cancer intergroup consensus review for endometrial stromal sarcoma. *Int J Gynecol Cancer* 2014;24:S67-72.
6. Pautier P, Nam EJ, Provencher DM, et al. Gynecologic Cancer InterGroup (GCIg) consensus review for high-grade undifferentiated sarcomas of the uterus. *Int J Gynecol Cancer* 2014;24:S73-7.
7. Reed N.S., Mangioni C., Malmstrom H. et al. Phase III randomised study to evaluate the role of adjuvant pelvic radiotherapy in the treatment of uterine sarcomas stages I and II: an European Organisation for Research and Treatment of Cancer Gynaecological Cancer Group Study (protocol 55874). *Eur J Cancer*. 2008; 44: 808-818
8. Pautier P, Floquet A, Gladieff L, et al. A randomized clinical trial of adjuvant chemotherapy with doxorubicin, ifosfamide, and cisplatin followed by radiotherapy versus radiotherapy alone in patients with localized uterine sarcomas (SARCGYN study). A study of the French Sarcoma Group. *Ann Oncol* 2013;24:1099-104.
9. Mahdavi A, Monk BJ, Ragazzo J, et al. Pelvic radiation improves local control after hysterectomy for uterine leiomyosarcoma: a 20-year experience. *Int J Gynecol Cancer* 2009;19:1080-1084.

10. Wang W, Sun S, Miao Z, Hou X, Zhang F, Hu K. Adjuvant Radiotherapy Improved Survival in Stage I to II Low-Grade Endometrial Stromal Sarcoma: A Retrospective Study of 152 Cases. *Front Oncol.* 2021 Jan 22;10:608152.
11. Malouf GG, Lhommé C, Duvillard P, et al. Prognostic factors and outcome of undifferentiated endometrial sarcoma treated by multimodal therapy. *Int J Gynaecol Obstet* 2013;122:57-61.
12. Shah NK, Yegya-Raman N, Jones JA, Shabason JE. Radiation Therapy in Metastatic Soft Tissue Sarcoma: From Palliation to Ablation. *Cancers (Basel).* 2021 Sep 24;13(19):4775.

Vloga sistemskega onkološkega zdravljenja

Nina Turnšek

Izvleček

Sarkomi maternice so redka in heterogena skupina mezenhimskih neoplazem in odražajo raznolikost sarkomov v celoti. Najpogostejši histološki podtipi vključujejo leiomiosarkom maternice, stromalni sarkom maternice in adenosarkom. Karcinosarkom maternice ima epiteljski izvor, zato njegova obravnava sledi principom zdravljenja karcinomov maternice. Posamezni podtipi sarkomov maternice se med seboj razlikujejo tako po biološkem potencialu kot tudi po kliničnem poteku, zato sistemske zdravljenje razsejane bolezni predstavlja velik izziv. Sarkomi maternice veljajo za kemorezistentno bolezen, sistemske zdravljenje je slabo učinkovito, prognoza pa posledično slaba. Kljub visokemu tveganju za ponovitev bolezni po primarnem kirurškem zdravljenju se dopolnilno zdravljenje v splošnem ne priporoča. V sistemske zdravljenju razsejane bolezni se uporablja več citostatikov, med katerimi antraciklini predstavljajo standard v prvem redu sistemskega zdravljenja razsejane bolezni, zaporedje citostatikov v kasnejših redih zdravljenja pa ni določeno. V luči izboljšanja preživetja bolnic s sarkomom maternice je nujno iskanje novih tarč na osnovi obsežnega večgenskega testiranja in vključevanje bolnic v klinične raziskave z dostopom do novih načinov zdravljenja.

Uvod

Sarkomi maternice so redka in heterogena skupina mezenhimskih neoplazem, ki skupaj predstavljajo 3% do 7% vseh malignomov maternice (1). Najpogostejši histološki podtip je leiomiosarkom (LMS) maternice (okrog 63%), temu sledi stromalni sarkom endometrija (ESS) (okrog 21%) in redkejša nediferenciran sarkom endometrija in adenosarkom (2, 3). Med sarkome maternice uvrščamo tudi nekatere izjemno redke podtipe kot so rabdomiosarkom maternice, inflamatorni miofibroblastni tumor maternice in PECome maternice (4). Čeprav so v preteklosti med sarkome maternice prištevali tudi karcinosarkom, ki ima epiteljski izvor, se le-ta sedaj zdravi temu primerno po principih karcinomov maternice. Posamezni podtipi sarkomov maternice se med seboj razlikujejo tako po biološkem potencialu kot tudi po kliničnem poteku. LMS maternice je zelo agresivna rakava bolezen s slabo prognozo. Podobno velja za visoko-maligni stromalni sarkom endometrija, nediferenciran sarkom endometrija in adenosarkom, medtem ko je prognoza bolnic z nizko-malignim stromalnim sarkomom endometrija ugodnejša. Petletna preživetja bolnic z metastatskim leiomiosarkomom maternice znašajo pod 25% (5). Standardno zdravljenje sarkomov maternice je kirurško in v zgodnjih stadijih bolezni predstavlja edino možnost ozdravitve. Sistemske zdravljenje sarkomov maternice je le malo učinkovito, izhodi zdravljenja so slabi, zato se na splošno kot dopolnilno zdravljenje po radikalnem kirurškem zdravljenju ne priporoča. Pri razsejani bolezni sistemske zdravljenje predstavlja osnovo zdravljenja, vendar sarkomi maternice veljajo za kemorezistentno bolezen, pri kateri so

preživetja slaba in v povprečju ne presegajo 12 mesecev. Razširjena uporaba obsežnega večgenskega testiranja ter natančnejše opredeljevanje molekularnih podtipov v zadnjih letih vliva novo upanje tudi za bolnice z razsejanim sarkomom maternice.

Dopolnilno sistemsko zdravljenje

Kljub veliki stopnji tveganja za ponovitev bolezni (50-70%) po primarnem radikalnem kirurškem zdravljenju, predvsem visokomalignih sarkomov maternice kot so LMS maternice, visoko-maligni ESS, adenosarkom in nediferenciran sarkom endometrija, dopolnilno sistemsko zdravljenje s kemoterapijo v več kliničnih raziskavah ni potrdilo dobrobiti v celokupnem preživetju, zato se ga v splošnem ne priporoča (6-8). V nekaterih primerih pri LMS maternice in nediferenciranem sarkomu endometrija, ko je prišlo do morcelacije ali jasnega razpoka tumorja med kirurško odstranitvijo, kot tudi pri višjih stadijih, je vredno razmisliti o morebitnem dopolnilnem zdravljenju pri posameznem kliničnem primeru.

Nizko-maligni ESS veljajo za bolezen z blagim potekom in ugodno prognozo v vseh stadijih bolezni. 5-letna preživetja bolnic z zgodnjimi stadiji presegajo 90%. (9) Dopolnilno hormonsko zdravljenje z zavoro estrogenov sicer ni standard, po priporočilih evropskih smernic za zdravljenje sarkomov maternice pa lahko predstavlja možnost, saj podatki nekaterih retrospektivnih raziskav kažejo zmanjšanje deleža ponovitev bolezni (6).

Sistemsko zdravljenje razsejane bolezni

Sistemsko zdravljenje razsejanih LMS maternice, nediferenciranih sarkomov endometrija in adenosarkomov, torej sarkomov maternice z agresivnim biološkim potencialom, sledi principom sistemskega zdravljenja sarkomov mehkih tkiv. Slednje ne velja za sistemsko zdravljenje razsejanih izjemno redkih podtipov sarkomov maternice (rabdomiosarkom, inflamatorni miofibroblastni tumor, PECom maternice) in ga zaradi redkosti podtipov v tem prispevku ne bomo obravnavali. Doksorubicin predstavlja standardno sistemsko zdravljenje prvega reda razsejanih sarkomov maternice (10). Doksorubicin v kombinaciji z dakarbazinom je lahko izbira v določenih primerih napredovalih LMS maternice. Kombinacija omogoča večji delež odgovorov, vendar ne vodi v podaljšanje celokupnega preživetja (11). V kasnejših redih zdravljenja, ko antraciklini niso več učinkoviti, je aktivnost pokazalo več citostatikov kot so gemcitabin, sam ali v kombinaciji z docetakselom, trabektidin, pazopanib (12-14). Trabektidin je odobren po zdravljenju z antraciklini. Podanaliza glede na histološki podtip v registracijski klinični raziskavi je pokazala 11% delež odgovorov in srednje preživetje brez progressa bolezni 4 mesece pri bolnicah z LMS maternice (13). Pazopanib je pri močno predhodno zdravljenih bolnicah z LMS maternice pokazal 11% delež odgovorov in srednji čas brez progressa bolezni 3 mesece (14). Uporaba citostatikov po progressu na antracikline je stopenjska, vrstni red ni določen. Po podatkih retrospektivnih analiz je ifosfamid pri zdravljenju LMS maternice manj učinkovit (6, 11).

Aktivnost doslej preučevanih citostatikov in nekaterih tarčnih zdravil pri sarkomih maternice je relativno slaba, zato je nujno aktivno iskanje novih, bolj učinkovitih možnosti zdravljenja. Obsežna molekularno genetska analiza je zato nujna, tako za natančnejšo molekularno opredelitev kot tudi za iskanje novih tarč. LMS maternice in ESS običajno izražajo nizko tumorsko breme mutacij (TMB), zaradi česar zaviralci imunskih nadzornih točk niso učinkoviti. V fazi preučevanja so številne nove tarče, podatki prospektivnih raziskav pa še niso na voljo.

Standard sistemskega zdravljenja razsejanih nizko-malignih stromalnih sarkomov endometrija, ki običajno izražajo hormonske receptorje, je hormonska zavora z zaviralci aromataze, lahko pa se uporabljajo tudi progestini in analogi gonadotropin-sproščujočega hormona (GnRH), odvisno od menopavzalnega statusa (6). Tamoksifen je pri zdravljenju stromalnih sarkomov endometrija kontraindiciran zaradi potencialne agonistične aktivnosti, prav tako je kontraindicirana uporaba nadomestne hormonske terapije. Ko je sistemsko zdravljenje s hormonsko terapijo izčrpano, prihaja v poštev tudi zdravljenje s kemoterapijo. Upošteva dolga naravni potek bolezni, je tekom zdravljenja razsejane bolezni potrebno razmisliti tudi o kirurškem zdravljenju oddaljenih zasevkov (6).

Visoko-maligni stromalni sarkomi maternice zaradi njihove agresivne narave, tudi če izražajo hormonske receptorje, večinoma niso občutljivi na hormonsko zdravljenje, zato se pri zdravljenju razsejane bolezni priporoča kemoterapija s citostatiki, podobno kot za LMS maternice. V prvem redu zdravljenja so prva izbira antraciklini (6, 15).

Zaključek

Sarkomi maternice veljajo za relativno kemorezistentno bolezen, zato je učinkovitost sistemskega zdravljenja zelo omejena, preživetja bolnic pa slaba. Kljub temu, da je tveganje za ponovitev bolezni po primarnem kirurškem zdravljenju v večini primerov visoko, se dopolnilna kemoterapija v splošnem ne priporoča. Standardno zdravljenje razsejane bolezni še vedno predstavlja kemoterapija na osnovi antraciklinov. Sarkomi maternice so redki in heterogeni, učinkovitost kemoterapije je relativno slaba, zato je nujno iskanje novih tarč na osnovi obsežnega večgenskega testiranja in vključevanje bolnic v klinične raziskave.

Literatura

1. Major F.J., Blessing J.A., Silverberg S.G., *et al.* Prognostic factors in early stage uterine sarcoma: a Gynecologic Oncology Group study. *Cancer*. 71 (4 Suppl): 1993; 1702–1709.
2. Trope C.G., Abeler V.M., Kristensen G.B. Diagnosis and treatment of sarcoma of the uterus. A review. *Acta Oncol.* (Stockholm, Sweden), 51 (6) (2012), pp. 694-705.
3. Abeler V.M., Royne O., Thoresen S., *et al.* Uterine sarcomas in Norway. A histopathological and prognostic survey of a total population from 1970 to 2000 including 419 patients. *Histopathology*, 54 (3) (2009), pp. 355-364.

4. Parra-Herran C., Howitt B.E. Uterine Mesenchymal Tumors: Update on Classification, Staging, and Molecular Features. *Surg Pathol Clin.* 2019 Jun;12(2):363-396.
5. Prat J., Mbatani '. Uterine sarcomas. *Int J Gynaecol Obstet.* 2015 Oct;131 Suppl 2:S105-10.
6. Gronchi A, Miah AB, Dei Tos AP, et al. Soft tissue and visceral sarcomas: ESMO-EURACAN-GENTURIS Clinical Practice Guidelines for diagnosis, treatment and follow-up*. *Ann Oncol.* 2021 Nov;32(11):1348-1365.
7. Koivisto-Korander R., Butzow R., Koivisto A.M., *et al.* Clinical outcome and prognostic factors in 100 cases of uterine sarcoma: experience in Helsinki University Central Hospital 1990–2001. *Gynecol Oncol.* 111 (1): 2008; 74–81.
8. Mayerhofer K., Obermair A., Windbichler G., *et al.* Leiomyosarcoma of the uterus: a clinicopathologic multicenter study of 71 cases. *Gynecol Oncol.* 74 (2): 1999; 196–201
9. Thiel, F. C., Halmen, S. Low-Grade Endometrial Stromal Sarcoma - a Review. *Oncol Res Treat* 2018;41:687–692.
10. Omura G.A., Major F.J., Blessing J.A. et al. A randomized study of adriamycin with and without dimethyl triazenoimidazole carboxamide in advanced uterine sarcomas. *Cancer* 1983;52:626–632.
11. D'Ambrosio L, Touati N, Blay J.Y. et al. Doxorubicin plus dacarbazine, doxorubicin plus ifosfamide, or doxorubicin alone as a first-line treatment for advanced leiomyosarcoma: A propensity score matching analysis from the European Organization for Research and Treatment of Cancer Soft Tissue and Bone Sarcoma Group. *Cancer.* 2020 Jun 1;126(11):2637-2647.
12. Seddon B, Strauss S.J., Whelan J, et al. Gemcitabine and docetaxel versus doxorubicin as first-line treatment in previously untreated advanced unresectable or metastatic soft-tissue sarcomas (GeDDiS): a randomised controlled phase 3 trial. *Lancet Oncol.* 2017 Oct; 18(10): 1397–1410.
13. Hensley ML, Patel S.R., von Mehren M et al. Efficacy and safety of trabectedin or dacarbazine in patients with advanced uterine leiomyosarcoma after failure of anthracycline-based chemotherapy: Subgroup analysis of a phase 3, randomized clinical trial. *Gynecol Oncol.* 2017 Sep;146(3):531-537.
14. Benson C, Ray-Coquard I, Sleijfer S et al. Outcome of uterine sarcoma patients treated with pazopanib: A retrospective analysis based on two European Organisation for Research and Treatment of Cancer (EORTC) Soft Tissue and Bone Sarcoma Group (STBSG) clinical trials 62043 and 62072. *Gynecol Oncol.* 2016 Jul;142(1):89-94.
15. Hemming M.L., Wagner A.J., Nucci M.R., et al. YWHAE-rearranged high-grade endometrial stromal sarcoma: Two-center case series and response to chemotherapy. *Gynecol Oncol.* 2017;145:531-535.

Prikaz kliničnih primerov – UKC Ljubljana

Luka Kovač, Vid Janša, Branko Cvjetičanin

Izveček

Mezenhimski tumorji maternice so heterogena skupina tumorjev, ki predstavljajo klinični in diagnostični izziv. Predvsem v predmenopavzalnem obdobju, lahko leiomiomi pod vplivom hormonov, posnemajo obnašanje malignih mezenhimskih tumorjev. Leiomiosarkomi so v večini primerov solitarne lezije, vendar lahko v tudi do 50% pojavljajo skupaj z miomi. Po podatkih iz Registra raka, je okvirno 30% leiomiosarkomov in drugih malignih mezenhimskih tumorjev prisotnih pri ženskah pred dopolnjenim 45. letom.

Uvod

Mezenhimski tumorji maternice so heterogena skupina tumorjev, ki v večini primerov vznikajo iz gladkih mišic miometrija ali iz strome endometrija. Leiomiomi so najpogostejši benigni tumorji, drugi benigni in maligni mezenhimski tumorji sodijo med redke oblike. Maligni mezenhimski tumorji predstavljajo manj kot 3% malignih obolenj maternice, najpomembnejša predstavnik sta leiomiosarkom in endometrijski stromalni sarkom (1).

Pogostost leiomiomov na eni strani in redkost sarkomov na drugi strani, predstavljajo klinično diagnostični izziv, saj napačna odločitev lahko vodi v prognostično slab izid za pacientko.

Leiomiomi

Najpogostejši benigni tumorji maternice, ki jih klinično najdemo v 20-30% vseh žensk po 30 letu starosti. Odkriti so v do 75% primerov patoloških analiz maternic. Večina jih je odkritih v starosti med 40 in 50 let, pred 30 letom so redki (2). Predstavljajo najpogostejšo indikacijo za histerektomijo v zahodnem svetu. V ZDA vsako leto opravijo 600.000 histerektomij zaradi miomov (3). Na Ginekološki kliniki imamo vsako leto okvirno 250-300 hospitalizacij, kjer so miomi pridruženo stanje.

Pestrost klinične slike leiomiomov je posledica vpliva hormonov. Na površini so izraženi estrogenski in progesteronski receptorji, aktivacija katerih lahko vpliva na hitrost rasti. Zdravljenje z estrogeni oziroma hormonsko neravnovesje v perimenopavzalnem obdobju lahko vpliva na rast leiomiomov. Uporaba GnRH agonistov pa njihovo rast upočasni oziroma ustavi. Vpliv progestinov, progesterona, hormonske nadomestne terapije, klomifen citrata in tudi nosečnosti so lahko v določenih primerih povezane z nenadno rastjo leiomiomov, ki vodi v hemoragično degeneracijo (4).

Najpogostejši vzrok napotitve na sekundarni nivo je pojav bolečin, pritiska v mali medenici ali nepravilnih krvavitev iz maternice. Subserozni in intramuralni miomi najpogostejše povzročajo simptome zaradi velikosti, medtem ko submukozni najpogosteje povzročajo nepravilne krvavitve.

V redkih primerih nastanejo pecljati leiomiomi, ki lahko vodijo v torzijo in posledično izrazito ishemično bolečino. V večini primerov gre za multiple lezije, v manjšem odstotku lahko gre za solitarne lezije (5).

Histološko lahko leiomiome delimo tudi v specifične podtipove, ki lahko tako s klinično sliko kot tudi z mikroskopskim izgledom posnemajo sarkome maternice.

Delimo jih v 12 podtipov oziroma oblik po WHO klasifikaciji. Izziv predstavljajo naslednji podtipi: mitotsko aktivni leiomiom, celularni leiomiom, leiomiom z bizarnimi jedri, hemoragično celularni leiomiom, epiteloidni leiomiom in miksoidni leiomiom (6).

Maligni mezenhimski tumorji maternice

Redke bolezni z agresivnim potekom in slabo prognozo, predstavljajo manj kot 3% malignih obolenj maternice. Največji izziv pri obravnavi žensk z mezenhimski tumorji predstavlja zgodnji klinični sum na možnost sarkoma maternice in ustrezna diagnostična obravnava.

Najpomembnejši predstavnik malignih mezenhimskih tumorjev je leiomiosarkom, ki predstavlja med 1-2% malignih tumorjev maternice in več kot 50% vseh sarkomov maternice. Mediana starost ob diagnozi je 50-55 let, vendar se lahko pojavljajo tudi v predmenopavzalnem obdobju. Klinična slika je nespecifična in lahko vključuje nepravilne vaginalne krvavitve, bolečine v medenici ali novo nastal pelvični oziroma abdominalni tumor. Izvor in dejavniki tveganja so zaradi redkosti bolezni, nejasni. Opisane so povezave s pridruženimi genetskimi motnjami kot npr. hereditatni retinoblastom (delecija *RB1*) ter Li – Fraumeni sindrom (mutacija v *TP53* genu), opisane so bile možne povezave z izpostavljenostjo tamoxifenu, stanjem po predhodnem obsevanju medenice (7). Iz demografskih podatkov so ugotavljali zvišano tveganje z naraščajočo starostjo, s povišanim ITM in znano sladkorno boleznijo (8).

Histološko, večina leiomiosarkomov leži intramuralno, v 50 -75% so solitarne mase ter pogosto zajemajo cervikalno stromo. V povprečju merijo med 6-9cm, s tipičnim mehkim, mesnatim izgledom in s slabo omejenimi robovi. Pogosto so vidna področja povečane prekrvavitve in nekroze (9).

Med letoma 2013 in 2018 je bilo na Ginekološki kliniki obravnavanih približno 1500 žensk z glavno diagnozo leiomiom maternice (D25), v istem obdobju smo na oddelku zdravili 15 žensk z leiomiosarkomov, ICD-O-3 (8890), skupno pa 38 žensk z malignimi mezenhimskimi tumorji. Podatki so bili pridobljeni iz registra raka. Mediana starosti za leiomiome je znašala 52 let, od tega je bilo 5 žensk mlajših od 45 let, najmlajša 36 let.

Zaključek

S predstavitvijo primerov želimo izpostaviti diagnostične izzive in pomen zgodnjega kliničnega suma. Ključni izziv pri tem pa predstavlja preplet kliničnih slik, ki je lahko v predmenopavzalnem obdobju še dodatno zabrisan zaradi klinične slike ter tudi pričakovanj pacientke!

Literatura

1. Parra-Herran C, Howitt BE. Uterine Mesenchymal Tumors: Update on Classification, Staging, and Molecular Features. *Surg Pathol Clin* [Internet]. 2019;12(2):363–96. Available from: <https://doi.org/10.1016/j.path.2019.01.004>
2. Payson M, Leppert P, Segars J. Epidemiology of myomas. *Obstet Gynecol Clin North Am*. 2006;33(1):1–11.
3. Multinu F, Casarin J, Tortorella L, Huang Y, Weaver A, Angioni S, et al. Incidence of sarcoma in patients undergoing hysterectomy for benign indications: a population-based study. *Am J Obstet Gynecol* [Internet]. 2019 Feb;220(2):179.e1-179.e10. Available from: <https://linkinghub.elsevier.com/retrieve/pii/S0002937818321112>
4. Sozen I, Arici A. Cellular biology of myomas: Interaction of sex steroids with cytokines and growth factors. *Obstet Gynecol Clin North Am*. 2006;33(1):41–58.
5. Bukulmez O, Doody KJ. Clinical features of myomas. *Obstet Gynecol Clin North Am*. 2006;33(1):69–84.
6. Bergsjø P. Blaustein's Pathology of the Female Genital Tract [Internet]. Kurman RJ, Hedrick Ellenson L, Ronnett BM, editors. Vol. 82, *Acta Obstetrica et Gynecologica Scandinavica*. Cham: Springer International Publishing; 2019. 100–100 p. Available from: <https://link.springer.com/10.1007/978-3-319-46334-6>
7. Tropé CG, Abeler VM, Kristensen GB. Diagnosis and treatment of sarcoma of the uterus. A review. *Acta Oncol (Madr)*. 2012;51(6):694–705.
8. Felix AS, Cook LS, Gaudet MM, Rohan TE, Schouten LJ, Setiawan VW, et al. The etiology of uterine sarcomas: A pooled analysis of the epidemiology of endometrial cancer consortium. *Br J Cancer*. 2013;108(3):727–34.
9. Abeler VM, Røyne O, Thoresen S, Danielsen HE, Nesland JM, Kristensen GB. Uterine sarcomas in Norway. A histopathological and prognostic survey of a total population from 1970 to 2000 including 419 patients. *Histopathology*. 2009;54(3):355–64.

Prikaz kliničnih primerov – UKC Maribor

Andrej Cokan

Izveček

Sarkomi materničnega telesa so redki tumorji in predstavljajo izziv za diagnostiko in zdravljenje. Med leti 2012 in 2018 smo v UKC Maribor obravnavali 13 bolnic s sarkomom materničnega telesa, le pri 38,5 % bolnicah pa je bil sarkom ugotovljen pred zdravljenjem. Petletno preživetje vseh bolnic je 46,2 % in 75 % v skupini bolnic z ESS nizke stopnje malignosti, kar je primerljivo s podatki iz literature. Zaradi redkosti tumorjev in zahtevne diagnostične obravnave priporočamo obravnavo v terciarnih centrih.

Uvod

Sarkomi materničnega telesa so redki, heterogeni mezenhimski maligni tumorji in predstavljajo 3 – 7 % malignih tumorjev materničnega telesa, prizadenejo pa predvsem bolnice med 50. in 70. letom življenja (1). Histološko ločimo leiomiosarkom, endometrijski stromalni sarkom (ESS) nizkega in visokega potenciala, nediferenciran endometrijski sarkom in adenosarkom (2). So redki in zato predstavljajo izziv pri diagnostiki in zdravljenju. Na ultrazvoku so ti tumorji ponavadi ovalne oblike, s centralno nekrozo, so vaskularizirani in nimajo kalcifikacij. Razlikovanje od miomov je sicer zahtevno, zato si lahko pomagamo z magnetno resonanco, v poštev pa pride tudi ciljana biopsija, histeroskopija ali dilatacija in kiretaža (3). Zdravljenje je največkrat operativno, predvsem v zgodnjih stadijih, in sicer s histerektomijo z obojestransko adnektomijo (4). V tem prispevku predstavljamo obravnavo bolnic s sarkomi materničnega telesa v UKC Maribor.

Metode

V retrospektivno analizo smo vključili 13 bolnic. Zaradi izračuna 5-letnega preživetja smo v analizo vključili bolnice, ki smo jih med leti 2012 – 2018 obravnavali ali zdravili na Oddelku za ginekološko onkologijo in onkologijo dojk, UKC Maribor. Z analizo smo želeli ugotoviti, na kakšen način so bile bolnice diagnosticirane, zdravljene in spremljane in ali se naši rezultati lahko primerjajo z rezultati drugih ustanov. Merilo za vključitev v analizo je bilo obravnavo ali zdravljenje sarkoma materničnega telesa v UKC Maribor. Vse bolnice vključene v raziskavo so s podpisom dovolile anonimno analizo podatkov. Statistična analiza je bila izvedena z uporabo programske opreme SPSS Statistics 25.0 (IBM, Združene države Amerike).

Rezultati

Med letoma 2012 – 2018 smo obravnavali 13 bolnic (Tabela 1-6). Srednja starost bolnic je bila 60 let (39 – 84 let). Med pridruženimi boleznimi so bile prisotne arterijska hipertenzija (pri 53,8

% bolnic), st. po možganskem ali srčnem infarktu (pri 23,0 % bolnic), sladkorna bolezen (pri 15,4 % bolnic), anemija, psoriaza, rak dojke in stanje po nefrektomiji pa so bile prisotne pri 7,7 % bolnic.

Trenutno je živih 6 (46,2 %) bolnic, od tega 3 od skupno štirih z ESS nizke stopnje malignosti. Povprečno preživetje pri primarno metastatskih bolnicah (skupno 4) je bilo 10 mesecev, pri tistih, pri katerih je bilo primarno zdravljenje uspešno pa 47 mesecev (v celokupno 60 mesecih sledenja). Do recidiva je prišlo pri 60 % bolnic, pri katerih je bilo primarno zdravljenje uspešno, pri vseh pa se je bolezen ponovila do 30. meseca.

Tabela 1: Leiomyosarkom

Bolnica	Predop. simptomi in znaki	Predop. diagnostika	Predop. konzilij	Zdravljenje	FIGO stadij	Dopolnilno zdravljenje	Izhod zdravljenja
X1	Rastoč miom Pelvična bolečina Krvavitev Renalne kolike	Gin UZ CT trebuha MR medenice Cistoskopija Abrazija (neg)	Da (operirana kot miom maternice)	Histerektomija z adneksektomijo	IB (ni bil opravljen CT prsnega koša pred op, 1 mesec po op pljučni zasevki na CT) In fibrosarkom jajčnika IA	Dokсорubicin	Umrła po 19 mesecih
X2	Krvavitev	Gin in abd UZ RTG pc Abrazija (histološko potrjen)	Da	Histerektomija z adneksektomijo	IA	BRT	Živa, ni recidiva
X3	Pelvialgija	Gin UZ CT trebuha CT prsnega koša CT hrbtenice	Da (paliativni)	Paliativna RT	IVB	Ne	Umrła po 1 mesecu

Tabela 2: ESS nizke stopnje

Bolnica	Predop. simptomi in znaki	Predop. diagnostika	Predop. konzilij	Zdravljenje	FIGO stadij	Dopolnilno zdravljenje	Izhod zdravljenja
X1	Rastoč miom	Gin UZ	Ne (operirana kot miom maternice)	1. Enukleacija mioma in morselacija 2. Histerektomija z adneksektomijo, resekcija črevesa in anastomoza	IB (kirurški in slikoovni, CT trebuha in prnega koša opravljen po prvi op)	Ne	Živa, ni recidiva
X2	Miomatozna maternice Anemija	Gin UZ	Ne (operirana kot miom maternice)	1. Supracervikalna histerektomija z morselacijo 2. Sekundarna citoredukcija zaradi recidiva v drugi ustanovi	Ni bilo mogoče določiti zaradi morselacije maternice	? (zdravljena v drugi ustanovi)	Živa, recidiv po 29 mesecih v medenici
X3	Krvavitev	Gin in anb UZ RTG pc Abrazija (neg) HSC (histološko potrjen)	Ne	Histerektomija z adneksektomijo in pelvična LND	IIB	Doksorubicin RT	Umrla, po 31 mesecih, recidiv po 21 mesecih na pljučih
X4	Rastoč miom Krvavitev	Gin in abd UZ RTG pc HSC (neg)	Ne (operirana kot miom maternice)	Laparoskopska histerektomija z adneksektomijo	IA	Ne	Živa, ni recidiva

Tabela 3: ESS visoke stopnje

Bolnica	Predop. simptomi in znaki	Predop. diagnostika	Predop. konzilij	Zdravljenje	FIGO stadij	Dopolnilno zdravljenje	Izhod zdravljenja
X1	Rastoč miom	? Slikovna diagnostika po prvi operaciji	1. Ne (operirana kot miom maternice) 2. Da (pred drugo operacijo – lokalni recidiv v uterusu)	1. Enukleacija mioma 2. Histerektomija z levostransko adneksektomijo	IB	? (Obravnavana v drugi ustanovi)	? (Obravnavana v drugi ustanovi)
X2	Rastoč miom Krvavitev	Gin UZ RTG pc CT trebuha	Ne (operirana kot miom maternice)	Histerektomija z adneksektomijo	IB	? (Obravnavana v drugi ustanovi)	Umrta, po 19 mesecih, recidiv po 3 mesecih na pljučih

Tabela 4: Nediferenciran ESS

Bolnica	Predop. simptomi in znaki	Predop. diagnostika	Predop. konzilij	Zdravljenje	FIGO stadij	Dopolnilno zdravljenje	Izhod zdravljenja
X3	Krvavitev	Abrazija (histološko potrjen)	Da (paliativni)	Paliativna RT	IIIC	/	Umrta, po 1 mesecu

Tabela 5: Liposarkom

Bolnica	Predop. simptomi in znaki	Predop. diagnostika	Predop. konzilij	Zdravljenje	FIGO stadij	Dopolnilno zdravljenje	Izhod zdravljenja
X1	Hitro rastoč miom Krvavitev	Gin in abd UZ RTG pc Abrazija (neg)	Da	Laparoskopska histerektomija z adneksektomijo	IB	RT	Umrla, po 21 mesecih, recidiv po 17 mesecih na vranici in poo trebušni steni

Tabela 6: Adenosarkom

Bolnica	Predop. simptomi in znaki	Predop. diagnostika	Predop. konzilij	Zdravljenje	FIGO stadij	Dopolnilno zdravljenje	Izhod zdravljenja
X1	Krvavitev	Gin in abd UZ RTG pc CT prsnega koša CT trebuha HSC (histološko visoko maligni karcinom ali karcinosarkom)	Ne	Histerektomija z adneksektomijo in pelvična LND (predoperativno karcinosarkom)	IA	Ne	Živa, ni recidiva
X2	Krvavitev	Gin in abd UZ RTG pc CT abdomna Abrazija (histološko potrjen)	Ne	Histerektomija z adneksektomijo	IB	Ne	Umrla, po 7 mesecih, recidiv p 7 mesecih na pljučih in po peritoneju

Razprava

Sarkomi materničnega telesa so tumorji z visokim malignim potencialom. Hitro zasevajo oz. se ponovijo, kar vpliva na preživetje bolnic. Ker so redki, predstavljajo izziv za zdravnike, kar se tiče diagnostike in zdravljenja. Pri diagnostiki teh tumorjev je smiselni ginekološki ultrazvočni pregled pri izkušenem zdravniku, po možnosti ginekološkem onkologu, ter magnetna resonanca. Pred zdravljenjem je potrebno izključiti oddaljene metastaze, zato je potreben CT trebuha in prsnega koša ali PET CT. Zdravljenje omejene bolezni je ponavadi kirurško, in sicer s histerektomijo z obojestransko adnektomijo, vloga limfadenektomije in odstranitve jajčnikov, predvsem pri mlajših bolnicah pa še ni popolnoma znana (4), prav tako pa ni popolnoma znana tudi vloga dopolnilne sistemske terapije ali obsevanja (5). Glede na evropske smernice, se svetuje obravnavati teh bolnic v specializiranih, terciarnih centrih, ki se lahko zaradi manjšega števila bolnic tudi povezujejo (4).

Iz naših podatkov je razvidno, da je diagnostika teh tumorjev težavna in zahtevna (6), saj smo le pri petih (38,5 %) bolnicah sarkom ugotovili pred zdravljenjem. Šest bolnic je bilo operiranih zaradi hitro rastočega mioma, pri dveh pa je bila pri prvi operaciji narejena morselacija. Obe bolnici po morselaciji sta še živi, pri obeh je šlo za ESS nizkega malignega potenciala, je pa seveda pomembno da se poskusimo morselaciji izogniti, saj morselacija vpliva na diseminacijo malignih celic po peritoneju, vagini, vpliva na hematološki razsoj, prav tako pa je nemogoče postaviti stadij bolezni (6). Petletno preživetje bolnic je 46,2 %, nekoliko boljše preživetje pa je v skupini bolnic z ESS nizke stopnje malignosti (75 %), kar je primerljivo s podatki iz literature (7).

Zaključek

Sarkomi materničnega telesa so redki tumorji in so zato zahtevni za obravnavo in zdravljenje. Potrebna je natančna diagnostika, prav tako pa je potrebno biti pozoren na hitro rastoče miome, predvsem v menopavzi. Priporoča se obravnavati v referenčnih centrih.

Literatura

1. Fletcher CD. The evolving classification of soft tissue tumours - an update based on the new 2013 WHO classification. *Histopathology*. 2014;64(1):2-11.
2. Kyriazoglou A, Lontos M, Ziogas DC, Zagouri F, Koutsoukos K, Tsironis G, et al. Management of uterine sarcomas and prognostic indicators: real world data from a single-institution. *BMC cancer*. 2018;18(1):1247.
3. Sagae S, Susumu N, Viswanathan AN, Aoki D, Backes FJ, Provencher DM, et al. Gynecologic Cancer InterGroup (GFIG) consensus review for uterine serous carcinoma. *International journal of gynecological cancer : official journal of the International Gynecological Cancer Society*. 2014;24(9 Suppl 3):S83-9.
4. Casali PG, Abecassis N, Aro HT, Bauer S, Biagini R, Bielack S, et al. Soft tissue and visceral sarcomas: ESMO-EURACAN Clinical Practice Guidelines for diagnosis, treatment and follow-

up. *Annals of oncology : official journal of the European Society for Medical Oncology*. 2018;29(Suppl 4):iv51-iv67.

5. Smith ES, Jansen C, Miller KM, Chiang S, Alektiar KM, Hensley ML, et al. Primary characteristics and outcomes of newly diagnosed low-grade endometrial stromal sarcoma. *International journal of gynecological cancer : official journal of the International Gynecological Cancer Society*. 2022;32(7):882-90.
6. Uterine Morcellation for Presumed Leiomyomas: ACOG Committee Opinion, Number 822. *Obstetrics & Gynecology*. 2021;137(3):e63-e74.
7. Chan JK, Kavar NM, Shin JY, Osann K, Chen LM, Powell CB, et al. Endometrial stromal sarcoma: a population-based analysis. *British journal of cancer*. 2008;99(8):1210-5.

Prikaz kliničnih primerov – OI Ljubljana

Nina Pišlar, Andraž Perhavec, Marko Novak

Izvleček

Na Onkološkem inštitutu v Ljubljani smo med leti 2000 in 2020 operirali 18 bolnic s ponovitvijo sarkoma telesa maternice v trebuhu, ki so bile primarno operirane v drugi ustanovi. Po srednjem času sledenja 52,2 meseca je bilo 5-letno celokupno preživetje 59 %. Bolnice z endometrijskim stromalnim tumorjem so imele 75 % 5-letno preživetje, bolnice z leiomisarkomom pa 52,4 %. Kadar je bolezen agresivna, prognozo določa biologija tumorja, pri manj agresivnih podtipih pa je ključnega pomena kirurško zdravljenje primarnega tumorja in lokalnih ponovitev v trebuhu.

Uvod

Sarkomi telesa maternice so redki tumorji mezenhimskega izvora in predstavljajo le okrog 5 % malignomov maternice. Histološko so najpogostejši leiomiosarkomi (LMS), endometrijski stromalni tumorji (EST), ki vključujejo endometrijski stromalni sarkom in nediferenciran sarkom maternice, ostali histološki podtipi pa so zelo redki.

Standardno zdravljenje primarnega sarkoma telesa maternice je totalna histerektomija v bloku s tumorjem. Zaradi nespecifičnih simptomov in znakov ob prezentaciji pa diagnozo sarkoma pogosto ugotovimo šele po posegu zaradi domnevnega mioma – laparoskopiji z morselacijo, miomektomiji ali subtotalni histerektomiji. To ni optimalen kirurški način zdravljenja in običajno ne zagotavlja radikalne odstranitve.

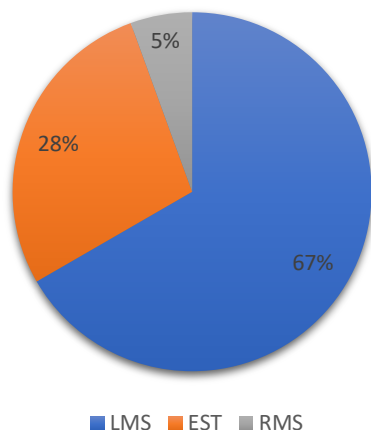
Bolnice s sarkomom telesa maternice obravnavamo na multidisciplinarnem konziliju za mezenhimske tumorje na Onkološkem inštitutu v Ljubljani (OIL). Za optimalno lokalno kontrolo bolezni konzilij v izbranih primerih priporoča dopolnilno obsevanje. Ob ponovitvah bolezni v trebuhu ali v primeru pojava oddaljenih zasevkov lahko poskusimo s kirurško odstranitvijo, kadar je bolezen omejena in odstranitev možna, sicer pa imamo na voljo sistemsko zdravljenje (kemoterapijo in hormonsko terapijo) in obsevanje.

Primeri obravnavani na Onkološkem inštitutu v Ljubljani

Iz zbirke prospektivno zbranih podatkov bolnikov s sarkomi mehkih tkiv, ki so bili operirani na OIL med leti 2000 in 2022, smo identificirali 20 bolnic, ki so bile pri nas operirane zaradi ponovitve sarkoma materničnega telesa v trebuhu, primarno pa operirane v drugi ustanovi. Izključili smo primarno metastatsko bolnico (n=1) in bolnico z ekstragenitalnim endometrijskim sarkomom z izvorom v žarišču endometrioze v omentumu (n=1).

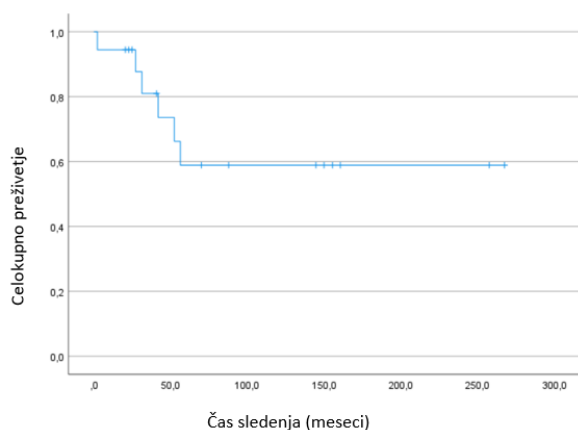
Analizirali smo 18 bolnic, pri katerih je prišlo do ponovitve bolezni v trebuhu, zaradi česar so bile na OIL operirane. Povprečna starost ob prvi operaciji v drugi ustanovi je bila 46,5 let (25–61 let), povprečna starost ob operaciji na OIL pa 50,3 let (29,5–67,1 leto).

Deleži različnih histoloških podtipov so prikazani v Grafikon 1.



Grafikon 1. Histološki podtipi (LMS=leiomiosarkom, EST=endometrijski stromalni tumor, RMS=rabdomiosarkom).

Srednji čas sledenja (od prve operacije na OI do zadnjega pregleda ali krnjenja) je bil 52,2 meseca (razpon 2–267 mesecev). Polovica (9) bolnic je imelo opravljeno totalno histerektomijo v bloku s tumorjem (7 bolnic z LMS, 1 bolnica z EST in 1 bolnica z rabdomiosarkomom), druga polovica (9) pa je imelo opravljen manjši poseg zaradi domnevnega mioma (5 bolnic z LMS in 4 bolnice z EST). Umrlo je 6 (33,3 %) bolnic, od tega je imelo 5 LMS, 1 pa EST. 5-letno celokupno preživetje po operaciji recidiva je bilo 58,9 % (Grafikon 2).



Grafikon 2. Graf celokupnega preživetja

Tabela 1 prikazuje značilnosti bolnic, ki so razdeljene glede na histološki podtip. Bolnice z EST so imele 75 % 5-letno preživetje, bolnice z LMS pa 52,4 %.

	LMS	EST
Povprečna starost ob diagnozi	48,2 let	42,9 let
Povprečna starost ob operaciji recidiva na OI	59,2 let	47,6 let
5-letno celokupno preživetje po operaciji recidiva	52,4 %	75,0 %
Povprečno število operacij v trebuhu	3	4,6

Tabela 1. Značilnosti bolnic glede na histološki podtip. (LMS=leiomiosarkom, EST=endometrijski stromalni tumor, OI=Onkološki inštitut)

Pri bolnicah z bolj indolentimi tumorji je sicer preživetje daljše, so pa podvržene številnim operacijam v trebuhu, ki so povezane z veliko morbiditeto. Lastnosti bolnic, ki so bile ob zaključku opazovanja še žive, so prikazane v Tabeli 2.

Bolnica	Starost ob op. na OI	Dg	Št. op. na OI	Posebnosti	Nadaljnje zdravljenje	Čas (m)	Stanje
1	34	ESS	8	NFS, ileostoma, tot. parent. prehrana	RT, 4xHT, KT	267	paliativna
2	55	ESS	6		RT, 4xHT, SBRT	257	9. relaps, stagnacija
3	47	LMS	1		HT	155	brez bolezn
4	29	LMS	1		HT	144	brez bolezn
5	53	ESS	3		SBRT	88	4. relaps, stagnacija
6	47	RMS	2	NFS, transverzostoma	BRT, 2xKT, RT	20	4. relaps, paliativna
7	41	ESS	1		2xKT, HT	23	metastatska, v remisiji
8	62	LMS	1	nefrostoma	3xHT, 3xKT	160	po 10 letih progres, na 3.r. KT
9	60	LMS	2	kolostoma		150	brez bolezn
10	67	LMS	1		RT, HT, KT	70	plj. meta, stagnacija
11	44	LMS	2		RT, 2xKT	40	plj. meta, progres v abd.
12	48	LMS	1			25	brez bolezn

Tabela 2. Značilnosti bolnic ob zaključku opazovanja. (ESS=endometrijski stromalni sarkom, LMS=leiomiosarkom, OI=Onkološki inštitut, NFS=nefrostoma, RT=radioterapija, KT=kemoterapija, HT=hormonska terapija)

Razprava

Sarkomi telesa maternice so redki in imajo običajno slabo prognozo. Analizirali smo bolnice, ki so bile na Onkološkem inštitutu operirane zaradi recidiva sarkoma maternice. Skladno s podatki iz literature je bil tudi v naši zbirki najpogostejši histološki podtip LMS. Najslabše preživetje po

operaciji recidiva so imele bolnice z LMS. Med bolnicami, ki so v času opazovanja umrle (33,3%), je bilo 5 bolnic z LMS in ena z NSM, za katerega je prav tako značilen bolj agresiven potek. Pri vseh 6 bolnicah je bila prva operacija ustrezna (totalna histerektomija v bloku s tumorjem), vendar je zaradi naravnega poteka bolezni prišlo do progressa.

Endometrijski stromalni sarkomi nizkega gradusa imajo značilno indolenten potek in jih običajno zdravimo operativno, ob ponovitvah pa lahko tudi s hormonsko terapijo, če izražajo hormonske receptorje.

Zaključek

Prvo lokalno zdravljenje sarkomov telesa maternice je kirurško, s totalno histerektomijo v bloku s tumorjem. Kadar je bolezen agresivna, prognozo določa biologija tumorja (oddaljeni zasevki), kadar pa imamo opravka z manj agresivnimi podtipi, je vloga kirurgije pri zdravljenju primarnega tumorja in lokalnih ponovitev v trebuhu ključna.

Literatura

1. Mbatani N, Olawaiye AB, Prat J. Uterine sarcomas. *Int J Gynecol Obstet*, 2018;143(2):51-58
2. D'Angelo E, Prat J. Uterine sarcomas: A review. *Gynecol Oncol*, 2010;116(1):131-9
3. Batra Modi, K. (2020). Uterine Sarcomas: Review and Update. In: Mehta, S., Gupta, B. (eds) *Recent Advances in Endometrial Cancer*. Springer, Singapore.
4. Benson C, Miah AB. Uterine sarcoma – current perspectives. *Int J Womens Health*. 2017;9:597-606
5. Novak M, et al. Sarkomi mehkih tkiv in kosti: Smernice za diagnostiko, zdravljenje in sledenje, Onkološki inštitut Ljubljana, 2018.

Centralizacija pred zdravljenjem. Napotitev v terciarno ustanovo – vloga in možnost uporabe telemedicine, logistični problemi, predlogi rešitev

Maja Pakiž

Izvleček

Predoperativno ločevanje benignih stromalnih tumorjev maternice in malignih tumorjev iz skupine sarkomov predstavlja izziv, saj nobena slikovna diagnostika ni povsem zadostno občutljiva in specifična. Ob kliničnem sumu oziroma v okoliščinah, ko je verjetnost, da je opazovani tumor malign, svetujemo predoperativni konzilij in usmerjeni pregled v terciarni ustanovi. V prispevku poudarjamo pomen predoperativnih posvetov pri vsaki ženski, pri kateri zaradi vrste simptomov ali glede na slikovni izgled tumorjev obstaja višja verjetnost, da je tumor malign.

Uvod

Konziliji zdravnikov različnih specialnosti (v nadaljevanju konziliji) so bili za področje onkologije uvedeni v štiridesetih letih prejšnjega stoletja. Od takrat sledimo številne objave v strokovni literaturi o pomembnosti obravnave bolnic in bolnikov z malignimi tumorji in sumom na maligne tumorje na konzilijih. Za področje tumorjev rodil (vključno s sarkomi) najdemo objave, ki pokažejo pomembno visoke odstotke sprememb v načrtu zdravljenja ali načrtu diagnostike (tudi do 40 % in več), če je bila bolnica tekom zdravljenja obravnavana na konziliju. Največ sprememb na konzilijih se zgodi v interpretaciji patoloških in radioloških izvidov, kar vodi v spremembo diagnoze, stadija bolezni in načrta zdravljenja. V vseh mednarodnih priporočilih je navadno že v uvodih priporočeno, da se že pred prvim zdravljenjem vse ženske s potrjeno ali sumom na maligno bolezen predstavi na predoperativnem konziliju. Terciarne in univerzitetne ustanove imajo navadno na enem mestu zaposlene zdravnike različnih specialnosti, ki so znotraj svoje specialnosti še dodatno subspecializirani, in je zato tam z logističnega vidika organizacija konzilijev smiselna in izvedljiva. Z razvojem sodobnih elektronskih poti komunikacije, ki jih je dodatno pospešila še epidemija Covid-19, pa lahko konzilije in komunikacijo med kolegi iz različnih ustanov naredimo "uporabnikom prijazno" dejanje in močno izboljšamo kvaliteto obravnave.

Obravnava bolnic s sumom na sarkom maternice

Sarkomi maternice so zelo redki tumorji, ki so v večini primerov ugotovljeni naključno po kirurškem zdravljenju zaradi predoperativno postavljene diagnoze benignega mioma. Tudi v populaciji žensk, ki imajo dodatne simptome, na primer hitra rast tumorja s simptomi pritiska na sosednje organe in močnimi krvavitvami, jih ima manj kot 0,2 % sarkom. Zato je odločitev o predstavitvi ženske na predoperativnem konziliju zelo težka. Ne glede na simptome in

diagnostične slikovne preiskave predoperativno torej težko zanesljivo ločimo miome od sarkomov, pogosto tumorji niso dostopni biopsiji ali je biopsija nepovedna. Dodatno pa oteži odločitev o predstavitvi bolnic na konziliju dejstvo, da so miomi in z njimi povezane težave, ena najpogostejših patologij v ginekologiji in so posegi, miomektomije, histerektomije, na dnevnem redu večine ginekoloških oddelkov.

Poznamo pa okoliščine, ko je smiselno pomisliti, da bi se ginekolog, preden se odloči za operativni posvet, posvetoval o diagnozi in načrtu zdravljenja z zdravniki, ki sestavljajo konzilij. Naj naštejem nekaj okoliščin:

- na novo nastal solidni tumor maternice v pomenopavzi (npr. ženska redno obiskuje ginekologa in ginekolog zagotovo ve, da v rodnem obdobju ni imela miomov, pa se je pojavil na novo solidni tumor maternice, ali npr. je ginekolog opazoval miome v rodnem obdobju, ki se niso spreminjali, pa je zrasel nov tumor),
- če solidni tumor v pomenopavzi raste,
- če solidni tumor v pomenopavzi povzroča simptome (krvavitev iz maternice, bolečine, simptome zaradi pritiska na sosednje organe),
- če s slikovnimi preiskavami ugotovite tumorje/zasevke v drugih organih in tumor v maternici (takrat je potrebno upoštevati, da je tumor maternice možen izvor bolezni in/ali načrtovati preiskave in biopsije z namenom iskanja izvora bolezni),
- če se posumi ali ne more izključiti malignega tumorja maternice.

Posebna okoliščina je tudi ponovna rast solidnega tumorja v maternici po odstranitvi mioma. V tem primeru je potrebno pomisliti, da odstranjen tumor ni bil miom, in načrtovati ponovni histopatološki pregled in dodatno slikovno diagnostiko.

Prikaz modela organizacije na terciarnem nivoju za predoperativni posvet žensk s solidnimi tumorji maternice

Predstavim trenutno organizacijo dela na Oddelku za ginekološko onkologijo in onkologijo dojk UKC Maribor, s katero omogočamo posvete ginekologov pred operativnim posegom žensk s solidnimi tumorji maternice.

Pri nas tovrstni posveti potekajo tako, da vedno pred predstavitvijo na predoperativnem konziliju žensko pregledamo v Ambulanti za ginekološko onkologijo. V tej ambulanti delo opravljajo samo ginekologi, zaposleni na našem oddelku, ki se v vsakdanjem delu ukvarjajo z diagnostiko in kirurškim zdravljenjem malignih tumorjev rodil. Za ženske s stopnjo nujnosti 4-zelo hitro in diagnozo suma na maligno bolezen rodil imamo čakalno dobo manj kot 14 dni (v veliki večini primerov do enega tedna). V ambulanti naredimo celotno obravnavo ženske, pregled njene dokumentacije in UZ pregled rodil. Če je to pomembno, potrebno in izvedljivo, naredimo tudi UZ vodene biopsije. Prav tako načrtujemo nadaljnje diagnostične postopke in opravimo pojasnilni pogovor z gospo. Nato sledi obravnavo na konziliju. V naši ustanovi praktično nikoli ne

obravnavamo samo dokumentacije gospe na konziliju, saj ocenjujemo, da je pogovor z gospo pred konzilijem in ocena potrebnosti po dodatnih preiskavah izjemnega pomena.

Konziliji potekajo vsak petek ob 8.15. Z mnenjem konzilija so gospe praviloma seznanjene v naši ambulanti osebno.

Delo je organizirano tako, da zagotavljamo kratko čakalno dobo za prve preglede. V mnenju konzilija, če gre za predoperativni konzilij, svetujemo vrsto in način operativnega posega.

Najpogostejše logistične težave v vsakdanji praksi

Na konzilijih se redno srečujemo s težavo dostopa do radioloških preiskav. Kot kažejo naše izkušnje in kot je ugotovljeno tudi v strokovnih objavah, ponovi pregled radioloških preiskav na konziliju, ki jih opravi za določene bolezni subspecializiran radiolog, v približno petini do tretjini primerov spremeni načrt zdravljenja ali stadij bolezni. Neposredni pregled slik omogoča tudi načrtovanje in oceno izvedljivosti interventnih posegov, kot so UZ ali CT vodene biopsije.

Druga pogosta logistična težava je urediti dostop do histoloških preparatov za ponovni pregled biopsij ali preparatov po kirurškem zdravljenju. To urediti je predvsem dodatni napor za zdravnike, ki pošiljajo bolnice ali dokumentacijo na posvet, povezan z dodatnim birokratskim delom. Če proces tudi ni v zavesti zdravnikov, ki pošiljajo bolnico na posvet, oziroma ni avtomatiziran, pa predstavlja zamudo pri obravnavi.

Težave so tudi zaradi zmede in neenake obravnave terciarnih centrov s strani Ministrstva za zdravje, kot ustanovitelja ustanov, in ZZS. Onkološki posvet na konziliju ZZS na napotnico financira samo v OI Ljubljana. Medtem ko v naši ustanovi ne, s pojasnilom, da plačilo teh storitev izhaja iz denarja za terciar. Zato za onkološki konzilij v naši ustanovi napotnica ni povezana s plačilom in mnenja konzilija ne moremo obračunati. Tudi zato je način napotovanja k nam drugačen in ne temelji zgolj na obravnavi dokumentacije. Zaradi te neenakosti se ustvarja zmeda pri zdravnikih, ki bi želeli opraviti posvet o svoji bolnici, saj imajo različne ustanove različna navodila. Razmišljati, kako, na kakšen način posvet izvesti, predstavlja dodatno nepotrebno breme, kar je lahko povezano s tem, da se za posvet zdravnik sploh ne odloči.

Možne rešitve

1. Na vseh nivojih zdravstvene obravnave, v vseh ustanovah, bi se v prvi vrsti morali zavedati, da velja lep slovenski pregovor: Več glav več ve. Vsi udeleženci v zdravstvu bi morali s spoštljivo komunikacijo, ki poteka na hiter in enostaven način, čim več med seboj sodelovati in se pogovarjati o svojih bolnicah. Na nas je, da se organiziramo tako, da v maksimalni možni meri olajšamo drug drugemu težke odločitve in se čim večkrat posvetujemo.

2. Priporočamo, da vsak zdravnik, ki se želi posvetovati pred operativnim posegom z zdravniki na konzilijih, že vnaprej avtomatsko uredi dostop do slik vseh opravljenih slikovnih preiskav (z uporabo že obstoječe telemedicinske tehnologije). V vsaki ustanovi so drugačne poti za tovrstna urejanja.

3. Priporočamo, da vsak zdravnik, ki se želi posvetovati s konzilijem, tudi uredi ponovni histopatološki pregled morebitnih bioptičnih materialov v ustanovi, kamor pošilja bolnico na posvet.

4. V ustanovah, kjer potekajo konziliji, svetujemo urediti enovite poti za napotitev na posvete. Optimalna je organizacija, da se z bolnico pred konzilijem ginekolog, usmerjen v onkologijo, pogovori, da se opravi UZ pregled rodil na terciarnem nivoju in da se po konziliju ponovno ginekolog v zasebnosti ambulate pogovori z bolnico in svojci o mnenju konzilija. Trenutna navodila, kako opraviti predoperativni posvet za žensko s sumom na maligni tumor maternice, so navedena za vse tri terciarne ustanove v prilogi tega prispevka.

5. Svetujemo uvesti možnost prisotnosti lečečih ginekologov na konziliju, saj lečeči ginekologi najbolj poznajo bolnico. Seveda v sodobnem času ne razmišljamo o fizični prisotnosti, ampak o organizaciji konzilijev na način, da se lahko virtualno konziliju pridruži lečeči ginekolog, takrat ko bi se rad posvetoval s člani konzilija. V vseh ustanovah je to tehnično povsem izvedljivo, tudi izkušenj z virtualnimi srečanji je veliko. Ta način bi močno olajšal in pospešil posvete in jih tudi formaliziral.

Zaključek

Predoperativno ločevanje benignih miomov in malignih solidnih tumorjev maternice predstavlja tudi v sodobnem svetu še vedno velik izziv. Prvo težavo predstavlja že odločitev, kdaj, pri kateri ženski s prisotnimi solidnimi tumorji maternice, biti posebej previden in se o njihovi obravnavi posvetovati z drugimi zdravniki še pred prvim operativnim posegom. V primeru boljše, "uporabniku prijazne" organizacije posvetov lečečih zdravnikov s člani predoperativnih konzilijev, lahko povečamo število teh posvetov in s tem varnost in optimizacijo obravnave žensk. V Sloveniji imamo na vseh nivojih zdravstvene oskrbe in v vseh ustanovah še veliko dela, da dosežemo ta pomembni cilj. Že zavedanje o tem, da je za optimalno zdravljenje pri vseh kliničnih sumih na maligno bolezen ključnega pomena predoperativni posvet in konzilij, je pomemben korak k ustreznim spremembam klinične prakse.

Literatura

1. Lee B, Kidong K, Choi JY, Suh DH, No JH, Lee HY, et al. Efficacy of the multidisciplinary tumor board conference in gynecologic oncology: A prospective study. *Medicine* 2017;96:48.
2. Greer HO, Frederisk PJ, Falls NM, Tapley EM, Samples KL, Kimball KJ, et al. Impact of a week multidisciplinary tumor board conference on the management of women with gynecologic malignancies. *Int J Gynecol Cancer* 2010;20:1321–1325.
3. Cohen P, Tan AL, Penman A. The multidisciplinary tumor conference in gynecologic oncology – does it alter management? *Int J Gynecol Cancer* 2009;19:1470–1472.

POVZETEK NAVODIL LEČEČIM ZDRAVNIKOM ZA PREDOPERATIVNI POSVET ZA ŽENSKE S SOLIDNIMI TUMORJI MATERNICE

1. Kdaj pomisliti na posvet z zdravniki predoperativnih konzilijev pri ženskah s solidnimi tumorji maternice:

-na novo nastal solidni tumor maternice v pomenopavzi (npr. ženska redno obiskuje ginekologa in ginekolog zagotovo ve, da v rodnem obdobju ni imela miomov, pa se je pojavil na novo solidni tumor maternice, ali npr. je ginekolog opazoval miome v rodnem obdobju, ki se niso spreminjali, pa je zrasel nov tumor),

-če solidni tumor v pomenopavzi raste,

-če solidni tumor v pomenopavzi povzroča simptome (krvavitev iz maternice, bolečine, simptome zaradi pritiska na sosednje organe),

-če s slikovnimi preiskavami ugotovite tumorje/zasevke v drugih organih in tumor v maternici (takrat je potrebno upoštevati, da je tumor maternice možen izvor bolezni in/ali načrtovati preiskave in biopsije z namenom iskanja izvora bolezni),

-če posumite ali ne morete izključiti malignega tumorja maternice.

2. Navodila za izvedbo predoperativnega posveta:

	OI LJUBLJANA	UKC LJUBLJANA	UKC MARIBOR
Kako izpolniti napotnico?	Z VZS – 2396P: Onkološki pregled – prvi. Z napotno diagnozo Z03.1 (sum na maligno bolezen). S stopnjo nujnosti 4-zelo hitro.	Z VZS – prvi pregled v specialistični ambulanti. Z napotno diagnozo Z03.1 (sum na maligno bolezen). S stopnjo nujnosti 4-zelo hitro.	Z VZS – prvi pregled v specialistični ambulanti. Z napotno diagnozo Z03.1 (sum na maligno bolezen). S stopnjo nujnosti 4-zelo hitro.
Kako izvesti napotitev?	Pacientka se lahko naroči na pregled v Ambulanto (C2) za ginekološko onkologijo na OI vsak delovni dan 7:00 – 8:00 na telefonsko številko 01 5879 621. V kolikor lečeči zdravnik želi neposredni telefonski posvet z zdravnikom: 01 5879 621 ali 01 5879 487 (v rednem delovnem času).	Naročiti na pregled v specialistično ambulanto za ginekološko onkologijo v Leonišče (NUJNO z napotno diagnozo Z03.1). Na elektronski naslov: narocanje.spec.gin.amb@kclj.si Ali telefon: 01 231-11-63 ali 01 433-80-27. Ali neposredni telefonski posvet lečečega zdravnika z zdravnikom na KO za ginekologijo.	Naročiti na pregled v Ambulanto za ginekološko onkologijo. Na elektronski naslov: narocanje.kgp@ukc-mb.si (odgovor še isti ali naslednji dan). Ali telefon: 02 321 2129. Ali neposredni telefonski posvet z zdravnikom: 02 321 2443 (v rednem delovnem času). Lahko neposredni klic in posvet s predstojnico ali njenim namestnikom, če je odsotna: 02 321 2583.
V nadaljevanju...	Gospa bo v nekaj delovnih dni naročena v ambulanto, pregledana, narejen bo UZ pregled, pregledana bo dokumentacija, načrtovani diagnostični postopki. Gospa bo osebno ali po pošti seznanjena z izvidi. Nato bo dokumentacija predstavljena na konziliju. Z mnenjem bo seznanjena osebno ali po pošti, mnenje bo zapisano v njenem izvidu.	Gospa bo pregledana, narejen bo UZ pregled, pregledana bo dokumentacija, načrtovani diagnostični postopki. Gospa bo osebno seznanjena z izvidi. Nato bo predstavljena na konziliju. Z mnenjem bo seznanjena osebno v ambulanti, mnenje bo zapisano v njenem izvidu. Po potrebi bo slikovni material predstavljen še na ginekološko radiološkem konziliju.	Gospa bo naročena v ambulanto, pregledana, narejen bo UZ pregled, pregledana bo dokumentacija, načrtovani diagnostični postopki. Gospa bo osebno seznanjena z izvidi. Nato bo predstavljena na konziliju. Z mnenjem bo seznanjena osebno v ambulanti, mnenje bo zapisano v njenem izvidu.
Kaj urediti pred posvetom?	Gospo priložiti vse izvide dotedanjih obravnav.	Gospo priložiti vse izvide. Urediti, da lahko na konziliju dostopamo do njenih radioloških slik preko sistema telemedicine.	Gospo priložiti vse izvide. Urediti, da lahko na konziliju dostopamo do njenih radioloških slik preko sistema telemedicine.
Možnost predstavitve primera konziliju virtualno oz. na daljavo?	Rutinsko to še ni možno, bi si pa to želeli in bomo skušali takšno predstavitev omogočiti. Možna bo na željo lečečega zdravnika. Trenutno možen dogovor z zdravnikom po telefonu: 01 5879 621 ali 01 5879 487 (v rednem delovnem času).	Trenutno možen dogovor neposredno z vodjem oz. s člani konzilija.	Rutinsko tega še ne izvajamo, bi pa želeli in se bomo maksimalno potrudili, da uredimo, če bo želja lečečega zdravnika. Trenutno možen dogovor neposredno s predstojnico: 02 321 2583.

Napotitev na mezenhimski konzilij Onkološkega inštituta Ljubljana. Vzpostavitev prospektivne nacionalne baze podatkov bolnic s sarkomom maternice

Gregor Vivod

Izveček

V Sloveniji vsako leto obravnavamo približno 15 primerov bolnic s sarkomom maternice. Tretjino primerov odkrijemo z biopsijo predoperativno, dve tretjini primerov pa pooperativno, ko je bila bolnica operirana zaradi domnevnega mioma. Sarkomi maternice imajo slabo prognozo. Obravnavani morajo biti v terciarnem centru. Vsi histološko potrjeni sarkomi maternice morajo biti predstavljeni na mezenhimskem konziliju, ki poteka na Onkološkem inštitutu Ljubljana. Ob kliničnem ali slikovnem sumu na sarkom maternice je potreben posvet z ginekologom onkologom ali napotitev v terciarno ustanovo. Podatke o bolnicah s sarkomom maternice trenutno zbirajo trije terciarni centri (Onkološki inštitut Ljubljana, UKC Maribor, UKC Ljubljana) ločeno. Glede na incidenco in zbrane podatke v bazah manjka vsaj polovica primerov bolnic s sarkomom maternice, ki so obravnavani izven terciarnih centrov. Potrebna je vzpostavitev prospektivne nacionalne baze podatkov bolnic s sarkomom maternice in s tem zagotovitev enakopravne ter kakovostne obravnave bolnic s sarkomom maternice v slovenskem prostoru.

Histološko potrjen sarkom maternice

Vsi histološko potrjeni sarkomi maternice morajo biti predstavljeni na mezenhimskem konziliju, ki poteka ob četrtnih od 10:30 do 13:30 v konziliarni sobi, v pritličju stavbe D na Onkološkem inštitutu Ljubljana. Na mezenhimskem konziliju so prisotni kirurg mezenhimskega tima, radioterapevt, internist onkolog, patolog, radiolog in ginekolog onkolog.

Pred predstavitvijo/obravnavo dokumentacije na konziliju je potrebno:

1. Do srede naročite primer na mezenhimski konzilij pri medicinski sestri/tehniku v konziliarni sobi, na telefonsko številko 01-5879-193 ali osebno. Primer mora biti vpisan v seznam obravnavanih bolnikov.
2. Potrebna je izdaja eNapotnice za konzilij, da lahko dodelimo številko popisa (Vrsta zdravstvene storitve (VZS) – 2470: Onkološki pregled – konziliarni).
3. Naročnik primera na konzilij naj piše do srede na PACSpodpora@onko-i.si in navede podatke, potrebne za uvoz slikovnega gradiva na Onkološki inštitut preko radiološkega portala (ime in priimek bolnice, datum rojstva, vrsto in datum preiskave ter ime ustanove, kjer je bila preiskava opravljena). V primeru težav ali potrebne dostave CD zapisa (po pošti ali osebno) so radiološki inženirji na Onkološkem inštitutu dosegljivi na telefonski številki 01-5879-670.

Zaželeno je, da dokumentacijo na mezenhimskem konziliju predstavi lečeči zdravnik. V kolikor je poslana samo dokumentacija je zaželeno priložena kontaktna številka zdravnika, ki pošilja dokumentacijo. Zapis mnenja konzilija bo poslan lečečemu zdravniku nekaj dni po konziliju.

Ob predstavitvi primera na mezenhimskem konziliju je potrebno dostaviti:

1. Histološki izvid.
2. Natančen povzetek zdravljenja ter kronološko opravljenih preiskav, z opisom bolničnega stanja zmogljivosti, sočasnimi boleznimi in zdravili, ki jih bolnica prejema.
3. Laboratorijske izvide.
4. Izvide slikovnih preiskav (CT, MR,).
5. Natančen zapis operativnega posega (pristop, opis stanja v trebušni votlini, radikalnost resekcije, način morebitne morselacije ali enukleacije tumorja....).

Sum na sarkom maternice

Posvet z ginekologom onkologom ali napotitev v terciarno ustanovo je potrebna ob kliničnem ali slikovnem sumu na sarkom maternice:

1. Na novo nastal solidni tumor maternice v pomenopavzi.
2. Solidni tumor maternice v pomenopavzi, ki raste.
3. Solidni tumor v pomenopavzi, ki povzroča simptome (krvavitev iz maternice, bolečine, simptomi zaradi pritiska na sosednje organe).
4. Ultrazvočni znaki, ki kažejo na možnost sarkoma uterusa (hitra rast, velikost solidnega tumorja uterusa, nehomogenost, nepravilni cistični areali, močna prekrvljenost, odsotnost akustičnih senc, nejasna omejenost in znaki preraščanja).

Ob napotitvi bolnice s sumom na sarkom maternice na Onkološki inštitut Ljubljana je potrebna izdaja eNapotnice z VZS – 2396P: Onkološki pregled – prvi, z napotno diagnozo Z03.1 (sum na maligno bolezen) in s stopnjo nujnosti 4 – zelo hitro. Bolnice se nato same naročijo v Ambulanto (C2) ginekološke onkologije Onkološkega inštituta Ljubljana vsak delovni dan od 7:00 do 8:00 na telefonsko številko 01-5879-621.

Za lečeče zdravnike je neposredni telefonski posvet z ginekologom onkologom na Onkološkem inštitutu Ljubljana možen na telefonsko številko 01-5879-621 ali 01-5879-487 (v rednem delovnem času).

Nacionalna baza podatkov bolnic s sarkomom maternice

Podatke o bolnicah s sarkomom maternice trenutno zbirajo trije terciarni centri (Onkološki inštitut Ljubljana, UKC Maribor, UKC Ljubljana) ločeno. Glede na incidenco in zbrane podatke v bazah manjka vsaj polovica primerov bolnic s sarkomom maternice, ki so obravnavani izven terciarnih centrov. Potrebna je vzpostavitev prospektivne nacionalne baze, ki bo vsebovala 100 podatkov obravnave in zdravljenja bolnic s sarkomom maternice. S tem želimo zagotoviti enakopravno ter kakovostno obravnavo bolnic s sarkomom maternice v slovenskem prostoru.

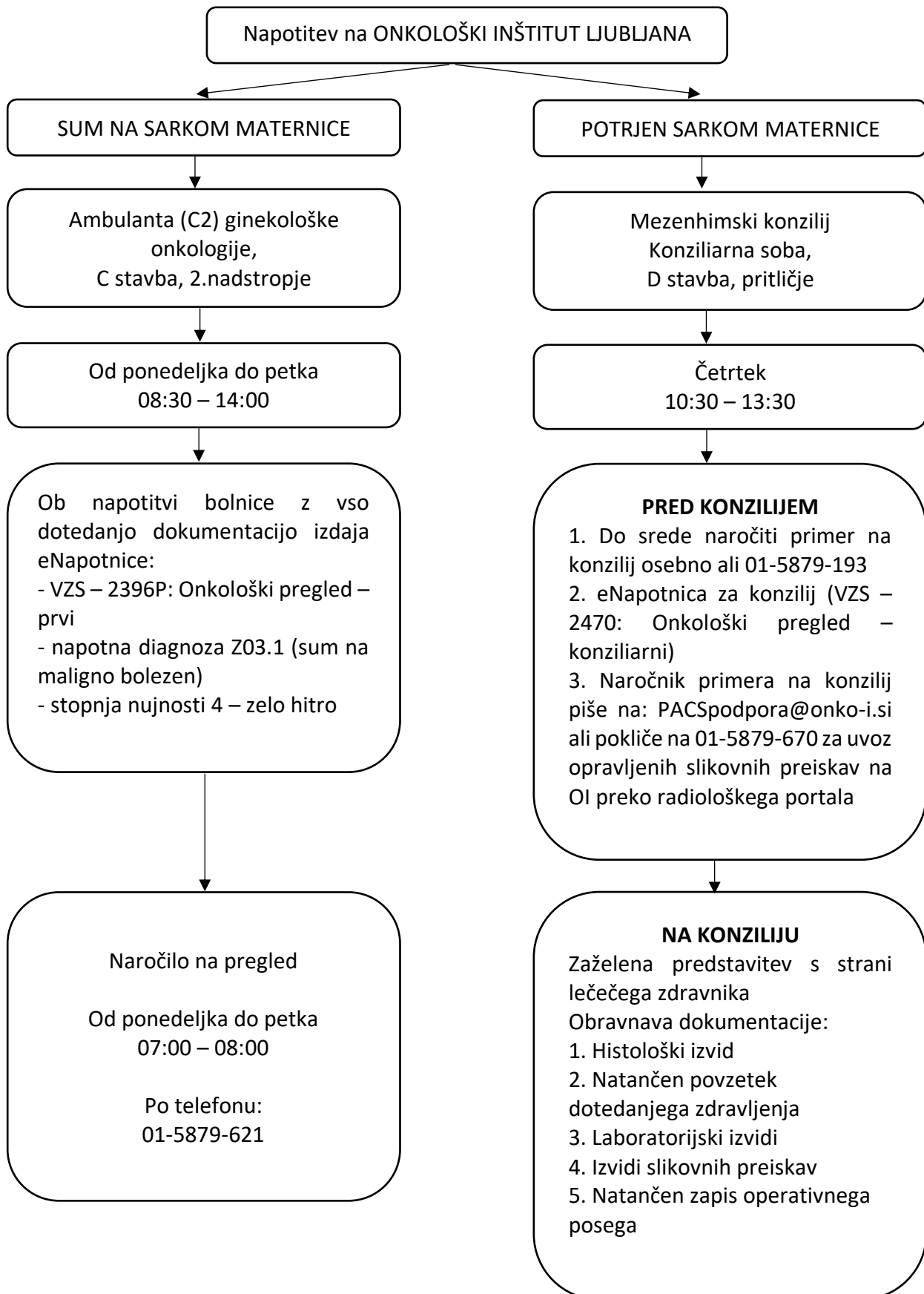
Literatura

1. Denschlag D, Ackermann S, Battista MJ, et al. Sarcoma of the Uterus. Guideline of the DGGG and OEGGG (S2k Level, AWMF Register Number 015/074, February 2019). *Geburtshilfe Frauenheilkd.* 2019;79(10):1043-1060. doi:10.1055/a-0882-4116
2. Ferrandina G, Aristei C, Biondetti PR, et al. Italian consensus conference on management of uterine sarcomas on behalf of S.I.G.O. (Societa' italiana di Ginecologia E Ostetricia)

[published correction appears in *Eur J Cancer*. 2021 Feb;144:397-398]. *Eur J Cancer*. 2020;139:149-168. doi:10.1016/j.ejca.2020.08.016

3. Giunchi, S., Perrone, A., Tesei, M., et al. Sonographic imaging in uterine sarcoma: a narrative review of literature. *Gynecol Pelvic Med* 2022;5: 14 doi:10.21037/gpm-21-20
4. Ludovisi M, Moro F, Pasciuto T, et al. Imaging in gynecological disease (15): clinical and ultrasound characteristics of uterine sarcoma. *Ultrasound Obstet Gynecol*. 2019;54(5):676-687. doi:10.1002/uog.20270
5. Lee B, Kim K, Choi JY, et al. Efficacy of the multidisciplinary tumor board conference in gynecologic oncology: A prospective study. *Medicine (Baltimore)*. 2017;96(48):e8089. doi:10.1097/MD.00000000000008089

Algoritem napotitve bolnic s sumom ali potrjenim sarkomom maternice na ONKOLOŠKI INŠTITUT LJUBLJANA



Enoten obrazec: Informirani pristanek na operativni poseg z morselacijo

Rok Šumak

Nalepka pacientke

Obveščeni pristanek za morselacijo mioma ali maternice med operacijo

Spoštovani,

pri Vas se načrtuje operacija, pri kateri načrtujemo morselacijo mioma ali maternice. Da boste bolje seznanjeni s samim postopkom morselacije in z njim povezanimi prednostmi ter tveganji, Vam priporočamo, da natančno preberete spodnje besedilo. V kolikor imate glede samega postopka morselacije kakršnokoli vprašanje, Vam svetujemo, da se pred posegom posvetujete še z Vašim lečečim ginekologom.

Razlaga pojmov

Miomi so nerakave spremembe maternice, sestavljene iz mišic in veziva. So najpogostejši tumorji reproduktivnega trakta, ki se pojavljajo pri do 70% vseh žensk. Povzročajo lahko številne težave kot so nepravilne krvavitve iz maternice ali bolečine.

Miomektomija je kirurška odstranitev miomov iz maternice. Miomektomijo lahko izvedemo laparoskopsko (skozi manj kot 15mm velike reze na trebuhu), preko daljšega kožnega reza na trebuhu (odprta operacija) ali skozi nožnico. Kateri pristop svetujemo, je odvisno od več dejavnikov (velikosti in števila miomov, njihove lege, debeline trebušne stene, Vaših predhodnih operacij in drugo).

Histerektomija je kirurška odstranitev maternice. Tudi maternico lahko odstranimo skozi vse prej omenjene pristope (laparoskopsko, z odprto operacijo ali skozi nožnico). Odstranimo lahko maternico v celoti (maternični vrat in maternično telo) ali pa odstranimo samo maternično telo, maternični vrat pa pustimo. Vsi naštetih pristopi niso vedno možni, izvedljivi ali varni in ponovno velja, da na izbiro pristopa vpliva več dejavnikov. O tem, kateri pristop se svetuje Vam, se boste pogovorili z Vašim lečečim ginekologom oziroma kirurgom.

Morselacija je proces, ki pomeni razkosanje tkiva na manjše delce. To se pogosto izvaja z napravo, imenovano morselator, ki električno ali mehansko razreže tkivo na manjše kose. Tkivo

lahko v določenih primerih pred odstranitvijo razrežemo tudi s skalpelom. Morselacija običajno pride v poštev, kadar načrtujemo laparoskopsko odstranitev miomov ali materničnega telesa. Takrat moramo miom ali maternično telo razrezati na tako velike koščke, da jih odstranimo skozi manj kot 15 mm velike reze na trebuhu. Prav tako pride morselacija v poštev takrat, ko načrtujemo odstraniti maternico v celoti skozi nožnico, in zaradi velikosti maternice ter ožine nožnice maternice brez razrezanja skozi nožnico ni mogoče odstraniti.

Prednosti morselacije

Morselacija omogoča odstranitev velikega mioma ali maternice skozi majhne reze na trebuhu ali skozi nožnico. Miomi in maternica so običajno trdi in jih lahko sicer v enem kosu iz trebušne votline odstranimo samo preko večjega reza na trebuhu (velikosti 10 centimetrov ali več). Morselacija torej omogoča, da trda tkiva odstranimo iz telesa brez potrebe po večjem rezu na trebuhu. To za Vas pomeni:

- hitrejše okrevanje,
- krajše bivanje v bolnišnici po operaciji,
- manjše tveganje za nastanek zarastlin v trebuhu,
- manj bolečin po operaciji,
- zmanjšano tveganje za okužbe,
- manj zapletov s celjenjem rane na trebuhu in
- lepši kozmetični učinek.

Možni zapleti morselacije

Kljub številnim prednostim pa je morselacija povezana tudi z nekaterimi zapleti. Med najpomembnejšimi so naslednji:

- Majhni koščki nerakavega tkiva miomov lahko ostanejo v vašem trebuhu. Ti se nato lahko pritrdijo na notranje organe, kjer lahko še naprej rastejo in tvorijo nove miome. V tem primeru boste morda potrebovali dodatno operacijo za odstranitev teh miomov. Tveganje, da se to zgodi, je med 1 primerom na 105 takšnih operacij do 1 primera na 800 takšnih operacij. O tehnikah za zmanjšanje verjetnosti raznosa tkiva po trebušni votlini se boste pogovorili z ginekologom (počasna morselacija, izpiranje trebuha, maksimalna skrb za odstranitev očem vidnih delcev, morebitna uporaba vrečke in drugo). Nobena od naštetih tehnik v celoti ne izključuje možnosti razsoja tumorja.
- Nenamerna direktna poškodba organov v trebušni votlini kot so poškodba črevesja ali večjih žil. Tveganje je približno 1 primer na 830 takšnih operacij.
- Nenamerna morselacija rakavega tumorja. Morselacijo načrtujemo pri zdravljenju miomov ali druge bolezni maternice (na primer adenomioza), kadar pred operacijo ocenimo, da gre za nerakave spremembe. V redkih primerih se lahko zgodi, da sprememba ni nerakava, ampak gre za eno od oblik rakavih tumorjev. Najpogosteje so to rakavi tumorji maternice, imenovani sarkomi, ki jih pred operacijo ne moremo vedno zanesljivo ločiti od nerakavih sprememb. Tveganje, da je sprememba rakava, je višje pri

višji starosti bolnice in drugih dejavnikih tveganja, o katerih se boste pogovorili z lečečim ginekologom oziroma kirurgom. V primeru morselacije sprememb maternice so rakavi tumorji prisotni v od 1 primera na 352 operacij do 1 primera na 700 operacij. Če nenamerno morseliramo rakav tumor, je to lahko povezano s hitrejšo ponovitvijo raka v trebušni votlini in krajšim preživetjem.

Kaj pride v poštev, če se za morselacijo ne odločite?

Evropsko združenje za ginekološko endoskopijo je naredilo pregled strokovne literature in zaključilo, da zaenkrat nimamo dovolj trdnih dokazov za sestavo jasnih priporočil glede morselacije. Glede na Vaše individualne okoliščine (narava Vaših zdravstvenih težav, prisotnost sprememb na maternici, ki jih ugotavljamo s slikovnimi preiskavami, število, velikost in položaj teh sprememb) se bo Vaš zdravnik z vami pogovoril o drugih, nekirurških možnostih zdravljenja. Ti vključujejo »pozorno opazovanje«, s katerim redno spremljamo Vaše zdravstveno stanje s katero izmed slikovnih preiskav, zdravljenje z zdravili ali materničnim vložkom.

Lahko pa se z Vašim zdravnikom pogovorite tudi o možnosti operacije, ki ne vključuje morselacije. V tem primeru se miomi ali maternica v enem kosu odstranijo skozi daljši rez na trebuhu. Temu rečemo odprta operacija. Tveganja in koristi laparoskopske operacije, odprte operacije in operacije skozi nožnico se razlikujejo glede na vašo individualno situacijo.

Pred zdravljenjem boste imeli možnost zastaviti morebitna vprašanja in se pogovoriti o pomislekih, da se boste lahko odločili za zdravljenje, ki je najbolj primerno za Vas.

Obveščeni pristanek za morselacijo mioma ali maternice med laparoskopsko operacijo

Izjava bolnice/zakonitega zastopnika:

Spodaj podpisana _____, rojena _____, sem prebrala in v celoti razumem to soglasje. Razloženi so mi bili namen morselacije in z njo povezana tveganja. Pojasnjene so mi bile tudi možne alternativne metode zdravljenja, vključno s tveganjem nezdravljenja. Imela sem možnost razgovora o morselaciji z zdravnikom, prejela sem odgovore na vsa vprašanja, ki sem jih zastavila, in s tem prevzemam vsa povezana tveganja.

Datum: _____. Ura: _____

Podpis bolnice/zakonitega zastopnika: _____

Izjava zdravnika:

Spodaj podpisani/a _____ sem se o namenu morselacije, z njo povezanih tveganjih in alternativah morselacije pogovoril/a z bolnico in/ali bolničnim pooblaščenim zastopnikom. Bolnici sem dal/a priložnost za postavljanje vprašanj in odgovoril/a na vsa vprašanja.

Datum: _____. Ura: _____

Podpis zdravnika: _____

Literatura

1. Van der Meulen J, Pijnenborg J, Boomsma C, Verberg M, Geomini P, Bongers M. Parasitic myoma after laparoscopic morcellation: a systematic review of the literature. *BJOG Int J Obstet Gynaecol.* 2016 Jan;123(1):69–75.
2. Tanos V, Brölmann H, De Wilde RL, O'Donovan P, Symeonidou E, Campo R. ESGE survey on tissue power morcellation complications other than leiomyosarcoma. *Gynecol Surg.* 2016 Nov;13(4):281–8.
3. FDA. Quantitative Assessment of the Prevalence of Unsuspected Uterine Sarcoma in Women Undergoing Treatment of Uterine Fibroids. April 17, 2014; <https://www.fda.gov/downloads/medicaldevices/safety/alertsandnotices/ucm393589.pdf>. Accessed September 27, 2017.
4. Brölmann H, Tanos V, Grimbizis G, Ind T, Philips K, van den Bosch T, et al. Options on fibroid morcellation: a literature review. *Gynecol Surg.* 2015 Feb;12(1):3–15.

Dopolnitev in uskladitev smernic. Enotno sledenje

Andraž Perhavec

Povzetek

Na šoli o sarkomih maternice je bila podana pobuda za pripravo smernic in klinične poti bolnic s sarkomom maternice z namenom poenotenja obravnave. Podan je bil tudi predlog poenotenega sledenja po zaključenem zdravljenju. Bolnice bi prve tri leta sledili na 3-6 mesecev, od 3.-5. leta na 6-12 mesecev in nato 1x letno (vsaj 10 let). Osnovna slikovna preiskava v času sledenja je CT prsnih in trebušnih organov ter medenice. Sledenje pa ni pomembno zgolj zaradi ugotavljanja zgodnje ponovitve bolezni, ampak tudi za obvladovanje težav povezanih z zdravljenjem in promocijo zdravega življenjskega sloga.

Na koncu predavanj tretje šole sarkomov je bila podana pobuda za pripravo smernic in klinične poti za obravnavo žensk z mezenhimskimi tumorji maternice z namenom poenotenja tako diagnostike kot zdravljenja. Klinična pot bo za ginekologe izven terciarnih ustanov vsebovala kriterije in navodila za napotitev bolnic v terciarno ustanovo. Za ginekologe v terciarnih ustanovah pa bodo med drugim podane indikacije za MR preiskavo, biopsijo tumorja in histerektomijo. V planu je tudi ustanovitev virtualnega ginekološkega konzilija med terciarnimi ustanovami za obravnavo problematičnih primerov in prospektivno zbiranje podatkov iz vseh treh terciarnih ustanov v skupni podatkovni bazi.

Tako kot je potrebno poenotiti diagnostiko in zdravljenje bolnic s sarkomom maternice, je potrebno tudi poenotiti sledenje bolnic po zaključenem zdravljenju. Ogroženost za ponovitev bolezni je odvisna od stadija in bioloških značilnosti tumorja. Ponovitev se največkrat pojavi dve do tri leta po zaključenem zdravljenju. Pri biološko agresivnejših sarkomih se ponovitev navadno pojavi zgodaj po zaključenem zdravljenju in je redka več kot 10 let po zaključenem zdravljenju. Pri biološko manj agresivnih tumorjih pa se lahko bolezen ponovi tudi 10 in več let po zaključenem zdravljenju. Lokalna kontrola bolezni je pri sarkomih maternice zaradi anatomskih omejitev zahtevnejša (pomen dobre prve operacije) in so zato lokalne ponovitve pogostejše, a je ogroženost za lokalno ponovitev močno odvisna tudi od bioloških značilnosti tumorja.

Namen sledenja bolnic po zaključenem zdravljenju sarkomov mehkih tkiv je zgodnje odkrivanje ponovitve bolezni in s tem manjša obolevnost zaradi zdravljenja ter potencialno izboljšanje prognoze bolezni, čeprav trdnih dokazov za to nimamo. Bolnice podučimo o simptomih in znakih ponovitve bolezni (krvavitev, izguba telesne teže, bolečine, kašelj, težka sapa, otekanje nog...). Zgodnje odkritje ponovitve bolezni izboljša možnosti za ponovno resekcijo, čeprav je odločitev o smiselnosti reoperacije individualna in je odvisna predvsem ob biologije bolezni (histološki podtip, gradus, prost interval, multifokalnost). Zgodnje odkritje oddaljene ponovitve bolezni omogoča resekcijo pljučnih zasevkov pri skrbno izbranih bolnicah (dolg prost interval, majhno

število zasevkov, zasevki samo na eni strani). Dokazov, da odkritje pljučnih zasevkov s slikovnimi preiskavami pred pojavom simptomov in znakov izboljša preživetje, sicer nimamo.

Optimalna pogostnost sledenja in katere preiskave je smiselno opraviti, ni znano. Podan je bil predlog sheme sledenja, ki je prikazan v Tabeli 1.

	Prva 3 leta	3.-5. leto	5.-10. leto
Anamneza in klinični pregled	na 3-6 mesecev	na 6-12 mesecev	1x letno
CT toraksa, abdomna in medenice (MRI abdomna in medenice, CT toraksa)	na 3-6 mesecev	na 6-12 mesecev	na 1-2 leti
Ostale preiskave (laboratorij, PET CT...)	Glede na simptome in znake		

Tabela 1. Shema sledenja bolnic s sarkomom maternice.

Sledenje bolnikov po zaključenem zdravljenju pa ni potrebno le zaradi zgodnjega odkrivanja ponovitve bolezni, ampak tudi zaradi odpravljanja težav, ki so posledica zdravljenja. Redne kontrole izkoristimo tudi za promocijo zdravega življenjskega sloga, ki omili težave povezane z zdravljenjem (terciarna preventiva). Pri odločitvi o pogostnosti sledenja in o izboru preiskav pa nam vodilo niso le smernice, ampak je potrebno upoštevati tudi ogroženost za ponovitev bolezni in bolničine težave.

Literatura

1. National Comprehensive Cancer Network. Soft Tissue Sarcoma (Version 1.2022). [cited 2022, Oct 13th]. Available from: https://www.nccn.org/professionals/physician_gls/pdf/sarcoma.pdf.
2. D'Angelo E, Prat J. Uterine sarcomas: a review. Gynecol Oncol 2010;116:131-139. Available at: <http://www.ncbi.nlm.nih.gov/pubmed/19853898>.
3. Andritsch A, Beishon M, Bielack S, Bonvalot S, Casali P, Crul M, et al. ECCO essential requirements for quality cancer care: soft tissue sarcoma in adults and bone sarcoma. A critical review. Oncol Hematol. 2017;110:94-105.
4. Tseng WW, Amini B, Madewell JE. Follow-up of the soft tissue sarcoma patient. J Surg Oncol. 2015;111:641-5.