

# Predoperativni diagnostični postopki pri bolnicah s sumom na rak jajčnikov

*Gregor Vivod*

---

## Izveček

Obravnava žensk s tumorjem jajčnikov mora vedno vsebovati misel na možnost malignosti. Po natančno odvzeti anamnezi, splošnem kliničnem in ginekološkem pregledu, sledi vaginalna ultrazvočna preiskava, ki je pomembna metoda pri ločevanju benignih tumorjev od malignih. Tumor jajčnikov najpogosteje odkrije izbrani ginekolog na primarni ravni. Večina tumorjev, ki jih ultrazvočno ugotovi izbrani ginekolog, je benigne narave. Pravilna karakterizacija tumorjev jajčnikov je pomembna za načrtovanje pravilnega zdravljenja in mora biti narejena pred kakršnimkoli operativnim posegom. Ocena tumorjev jajčnikov včasih ni enostavna, zato si lahko pomagamo z diagnostičnimi algoritmi in modeli. Ženske z benignimi tumorji se konzervativno spremljajo na primarni ravni ali so obravnavane na sekundarni ravni glede na klinično sliko. Cilj obravnave žensk s tumorjem jajčnikov je prepoznati tiste, pri katerih je zaradi suma na rak jajčnikov potrebna takojšnja napotitev v specializirano terciarno ustanovo, ker imajo ženske z rakom jajčnikov, ki so obravnavane v terciarnih centrih za ginekološko onkologijo dokazano boljše preživetje.

---

## Uvod

Pri začetni obravnavi žensk z medeničnim tumorjem najprej opredelimo ali gre za ginekološki tumor ali ne. Pri neginekološkem primarnem tumorju je potrebno poslati žensko na obravnavo k ustreznemu specialistu. Po skrbno odvzeti anamnezi ter splošnem in ginekološkem kliničnem pregledu sledi transvaginalni ultrazvočni pregled, ki je v klinični praksi prva in velikokrat edina slikovno diagnostična metoda, ki opredeli nadaljnji potek obravnave žensk s tumorjem jajčnikov. Diagnostična zanesljivost transvaginalnega ultrazvoka pri razlikovanju med benignimi in malignimi tumorji jajčnikov je dokazano odvisna od izkušenosti preiskovalca. Za manj izkušene preiskovalce ter za primere, ko smo v dvomih, si lahko pomagamo z diagnostičnimi algoritmi in modeli.

## IOTA skupina

Za izboljšanje kakovosti in standardizacije ultrazvočne diagnostike tumorjev jajčnikov je bila ustanovljena mednarodna skupina za analizo tumorjev jajčnikov (IOTA - International Ovarian Tumour Analysis group). Skupina je leta 2000 sprva definirala pojme, ki opisujejo tumorje jajčnikov. Na podlagi te standardizacije je skupina nato razvila več napovednih modelov. Multicentrične raziskave so pokazale, da imata IOTA Simple Rules in model ADNEX najboljše

diagnostično vrednost za karakterizacijo tumorjev jajčnikov. Vse modele, diagrame terminov in definicij, najdemo na IOTA internetni strani ([www.IOTAgroup.org](http://www.IOTAgroup.org)).

### **IOTA simple rules (enostavna pravila)**

Z IOTA simple rules lahko opredelimo do 75% tumorjev jajčnikov. Model vsebuje 10 ultrazvočnih značilnosti, in sicer 5 benignih in 5 malignih.

#### Benigne značilnosti IOTA simple rules:

1. Unilokularna cista
2. Prisotnost solidne komponente, z najdaljšim premerom manjšim od 7 mm
3. Prisotnost akustičnih senc
4. Multilokularen tumor gladkih sten, z najdaljšim premerom manjšim od 100 mm
5. Odsotnost prekrvavitve v tumorju (color score 1)

#### Maliqne značilnosti IOTA simple rules:

1. Solidni tumor nepravilnih oblik
2. Prisotnost ascitesa
3. Najmanj 4 papilarni vključki
4. Multilokularno-soliden tumor nepravilne oblike z najdaljšim premerom daljšim od 100 mm
5. Dobro prekrvavljen tumor (color score 4)

Ultrazvočno ugotovljene značilnosti tumorja jajčnikov vnesemo v tabelo IOTA simple rules (*Slika 1*):

- če je prisotna ena ali več malignih značilnosti brez benignih značilnosti, se lezija oceni kot maligna

- če je prisotna ena ali več benignih značilnosti brez malignih značilnosti, se lezija oceni kot benigna

- v kolikor najdemo maligno in benigno značilnost ali da se ne opredelimo za nobeno od 10 značilnosti, lezijo opredelimo kot nerazvrščen tumor. V tem primeru je potrebno:

- napotiti posameznico na ekspertni ultrazvok
- opredeliti lezijo kot maligno (napotitev v specializiran terciarni center)
- uporabiti ADNEX model

| Malignant feature (M) |   | Benign feature (B) |  |
|-----------------------|---|--------------------|--|
| M1                    | Irregular solid tumor <input type="checkbox"/>                            | B1                 | Unilocular cyst <input type="checkbox"/>                   |
| M2                    | Ascites <input type="checkbox"/>  | B2                 | Largest solid component < 7 mm <input type="checkbox"/>    |
| M3                    | 4 or more papillations <input type="checkbox"/>                           | B3                 | Acoustic shadows <input type="checkbox"/>                  |
| M4                    | Irregular multilocular solid tumor $\geq 100$ mm <input type="checkbox"/> | B4                 | Smooth multilocular tumor <100 mm <input type="checkbox"/> |
| M5                    | High color content at color Doppler <input type="checkbox"/>              | B5                 | No blood flow at color Doppler <input type="checkbox"/>    |

Slika 1: IOTA simple rules tabela

### IOTA ADNEX model

IOTA ADNEX model je matematični model, ki izračuna možnost malignosti tumorja jajčnika in poda odstotek verjetnosti (%), da je tumor:

1. Benigni tumor (lahko se izognemo nepotrebnim operacijam)
2. Borderline tumor (pri mlajših ženskah fertility sparing kirurgija)
3. Stadij I rak jajčnika (potreben staging, odstranitev intaktnega tumorja)
4. Stadij II-IV rak jajčnika (popolna citoreduktivna operacija ali neoadjuvantna kemoterapija)
5. Metastaza v jajčniku (potreba po dodatnih preiskavah za odkritje primarnega tumorja)

Model vsebuje devet parametrov:

1. Starost pacientke
2. Obravnava v onkološki ustanovi
3. Najdaljši premer tumorja (v mm)
4. Najdaljši premer največjega solidnega dela tumorja (v mm)
5. Število lokul
6. Število papilarnih vključkov
7. Prisotnost akustične sence
8. Prisotnost ascitesa
9. Tumorski marker Ca125 (opcijsko)

IOTA ADNEX model najdemo na IOTA internetni strani ([www.IOTAgroup.org](http://www.IOTAgroup.org)), lahko si ga naložimo kot aplikacijo na telefon, nekatere ultrazvočne naprave imajo že naloženega v programski opremi.

## Vloga drugih slikovnih preiskav

V našem prostoru je računalniška tomografija (CT) široko dostopna in dokaj hitro izvedljiva. Je zamejitvena preiskava izbora (pokaže velikost in razširjenost tumorja, prisotnost karcinoze peritoneja, opredelitev prizadetosti sosednjih in oddaljenih organov), s katero je mogoče oceniti resektabilnost bolezni in popolnost citoreduktivne operacije brez makroskopskega ostanka bolezni. Odločitev, da bolnica ni primerna kandidatka za citoreduktivno operacijo, nikoli ne sme temeljiti samo na preiskavi CT. Upoštevati je treba celoten klinični vtis in drugo predoperativno diagnostiko.

Slikanje z magnetno resonanco (MR) nam lahko pomaga pri razlikovanju med benignimi in malignimi tumorji jajčnikov. V posebnih primerih je MR potrebna za oceno infiltracije v sosednje organe, za opredelitev nejasnih tumorjev (mlajše bolnice) in pri nosečnicah. Dodatno nam MR lahko pomaga v izbranih primerih pri določitvi prisotnosti karcinoze peritoneja.

Računalniška tomografija s pozitronsko emisijsko tomografijo (PET-CT) ima v predoperativni diagnostiki tumorjev jajčnikov manjšo vlogo in se rutinsko zanjo ne odločamo. Pomembnejšo vlogo ima pri opredelitvi lokalizacije ponovitve raka jajčnikov, odkrivanju metastaz, zlasti zunaj trebušne votline, ali pri karakterizaciji nejasnih lezij na področjih, ki bi lahko spremenila klinično obravnavo.

## Priporočene poti obravnave bolnic s tumorjem jajčnikov

Junija 2021 so mednarodna združenja ESGO (The European Society of Gynaecological Oncology), ISUOG (The International Society of Ultrasound in Obstetrics and Gynecology), IOTA (The International Ovarian Tumour Analysis group) in ESGE (The European Society for Gynaecological Endoscopy) izdala priporočila za predoperativne diagnostične postopke pri ženskah s tumorjem jajčnikov. Doseženo je bilo soglasje, da se glede na izračunano verjetnost malignosti tumorja jajčnikov z IOTA ADNEX modelom, napoti ženske na ustrezno raven obravnave, in sicer (*Slika 2*):

- možnost malignosti manj kot 1% → konzervativna obravnavo pri asimptomatskih pacientkah z intervalom spremljanja 3-6-12 mesecev
- možnost malignosti 1 do <10% → obravnavo v sekundarni (regionalni) ustanovi oziroma na oddelku splošne ginekologije
- možnost malignosti 10 do <50% → napotitev v terciarno ustanovo na ginekološko onkološki oddelek
- možnost malignosti  $\geq 50\%$  → napotitev v terciarno ustanovo na ginekološko onkološki oddelek

## Napotitev na Onkološki inštitut Ljubljana ob sumu na rak jajčnikov

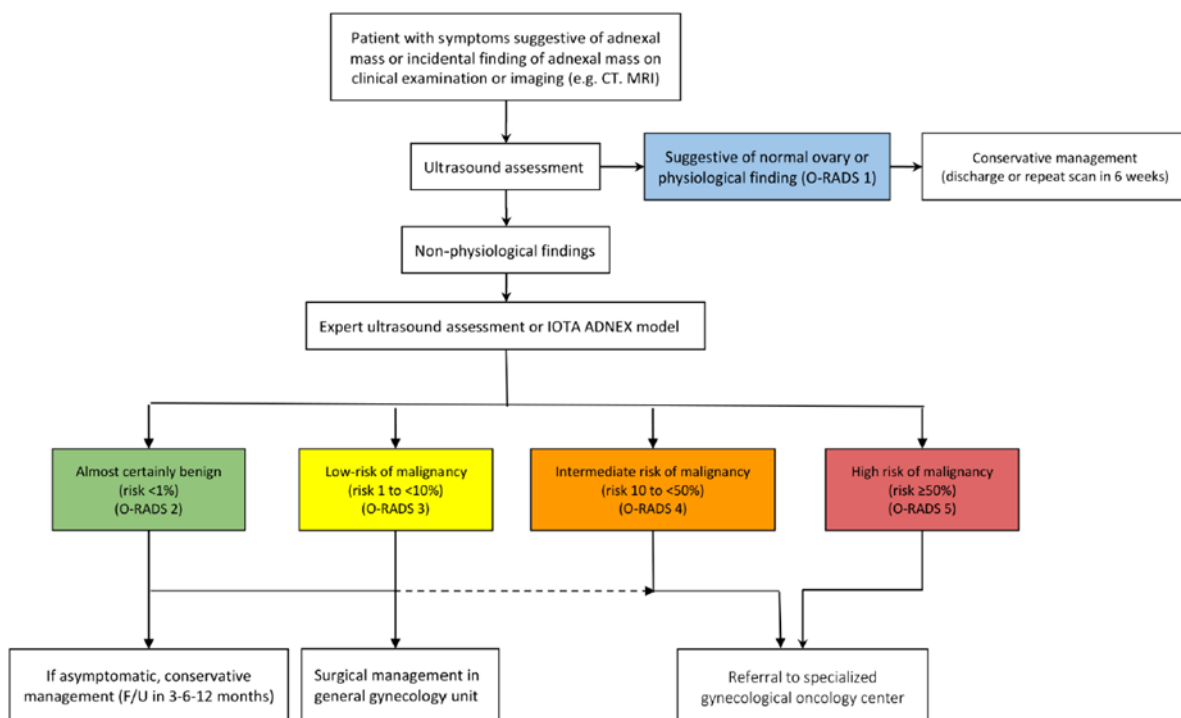
Ob sumu na rak jajčnikov je za Onkološki inštitut Ljubljana potrebna izdaja eNapotnice z:

- VZS – 2396P: Onkološki pregled – prvi
- napotno diagnozo Z03.1 (sum na maligno bolezen)
- stopnjo nujnosti 4 – zelo hitro

Pacientke lahko naroči izbrani ginekolog ali pa se same naročijo v Ambulanto (C2) ginekološke onkologije Onkološkega inštituta Ljubljana:

- vsak delovni dan od 7:00 do 8:00
- na telefonsko številko 01 5879 621

Za lečeče zdravnike ali izbrane ginekologe je neposredni telefonski posvet z ginekologom onkologom na Onkološkem inštitutu Ljubljana možen na telefonsko številko 01 5879 621 ali 01 5879 487 (v rednem delovnem času).



Slika 2: ESGO/ISUOG/IOTA/ESGE diagram priporočenih poti obravnave za razlikovanje med benignimi in malignimi tumorji ter napotitev bolnic v sekundarno ali terciarno ustanovo glede na odstotek tveganja za malignost tumorja.

CT, computed tomography; F/U, follow-up; IOTA ADNEX, International Ovarian Tumour Analysis Group Assessment of Different NEoplasias in the adnexa; MRI, magnetic resonance imaging; O-RADS, Ovarian-Adnexal Reporting and data system.

## Zaključek

Rak jajčnikov je še vedno bolezen, ki jo večinoma odkrijemo v razsejanem stadiju. Učinkovitega presejalnega programa za rak jajčnikov nimamo. Začetna natančna ocena tumorja jajčnikov s transvaginalnim ultrazvokom je zelo pomembna za ločevanje med benignim in malignim tumorjem. Ob pomanjkanju izkušenj so nam v pomoč diagnostični modeli in algoritmi. Pravilna karakterizacija tumorjev jajčnikov je pomembna za načrtovanje pravilnega zdravljenja in mora biti narejena pred kakršnikoli operativnim posegom. Cilj obravnave žensk s tumorjem jajčnikov je prepoznati tiste, pri katerih je zaradi suma na rak jajčnikov potrebna takojšnja napotitev v specializirano terciarno ustanovo, ker imajo ženske z rakom jajčnikov, ki so obravnavane v terciarnih centrih za ginekološko onkologijo dokazano boljše preživetje.

## Literatura

1. Timmerman D, Valentin L, Bourne TH, et al. Terms, definitions and measurements to describe the sonographic features of adnexal tumors: a consensus opinion from the International Ovarian Tumor Analysis (IOTA) Group. *Ultrasound Obstet Gynecol.* 2000;16(5):500-505
2. Wynants L, Timmerman D, Verbakel JY, et al. Clinical Utility of Risk Models to Refer Patients with Adnexal Masses to Specialized Oncology Care: Multicenter External Validation Using Decision Curve Analysis. *Clin Cancer Res.* 2017;23(17):5082-5090.
3. Timmerman D, Testa AC, Bourne T, et al. Simple ultrasound-based rules for the diagnosis of ovarian cancer. *Ultrasound Obstet Gynecol.* 2008;31(6):681-690
4. Van Calster B, Valentin L, Froyman W, et al. Validation of models to diagnose ovarian cancer in patients managed surgically or conservatively: multicentre cohort study. *BMJ.* 2020;370:m2614
5. Timmerman D, Planchamp F, Bourne T, et al. ESGO/ISUOG/IOTA/ESGE Consensus Statement on pre-operative diagnosis of ovarian tumors. *Int J Gynecol Cancer.* 2021;31(7):961-982
6. Andreotti RF, Timmerman D, Strachowski LM, et al. O-RADS US Risk Stratification and Management System: A Consensus Guideline from the ACR Ovarian-Adnexal Reporting and Data System Committee. *Radiology.* 2020;294(1):168-185.
7. Mulligan KM, Glennon K, Donohoe F, et al. Multidisciplinary Surgical Approach to Increase Complete Cytoreduction Rates for Advanced Ovarian Cancer in a Tertiary Gynecologic Oncology Center. *Ann Surg Oncol.* 2021;28(8):4553-4560