



## Nuklearno medicinske preiskave v nevroonkologiji

### PET/CT imaging in Neuro- Oncology

Andrej Doma, dr.med.<sup>1,2</sup>

1. Oddelek za nuklearno medicino, Onkološki inštitut Ljubljana

2. Medicinska fakulteta, Univerza v Ljubljani

#### Izvleček

Zaradi fiziološko intenzivnega metabolizma glukoze v možganih je uporabnost  $^{18}\text{F}$ -FDG PET/CT v nevroonkologiji omejena. V zadnjih letih se je za potrebe nevroonkologije razširilo PET slikanje z aminokislinskimi radiofarmaki: analogi metionina, tirozina in DOPA. Natančnost teh vrst slikanja presega MRI s kontrastom za omejitev obsega bolezni v možganih, določanje najagresivnejših področij v tumorju, določanje pooperativnih ostankov tumorja za dodatno radioterapijo ter opredelitev zgodnjih in poznih sprememb po radioterapiji.

**Ključne besede:** PET/CT;  $^{18}\text{F}$ -FDG;  $^{18}\text{F}$ -FET;  $^{18}\text{F}$ -FDOPA;  $^{11}\text{C}$ -metionin; psevdoprogres; radionekroza

#### Abstrakt

The usefulness of  $^{18}\text{F}$ -FDG PET/CT in neuro-oncology is limited due to the physiologically intensive metabolism of glucose in the brain. PET imaging with amino acid radiopharmaceuticals has become popular for the needs of neuro-oncology recently: the use of analogues of methionine, tyrosine and DOPA. The accuracy of these types of imaging exceeds contrast-enhanced MRI for limiting the extent of the disease in the brain, identifying the most aggressive areas in a tumor, identifying postoperative tumor remnants for adjunctive radiation therapy, and to define early and late changes after radiation therapy.

**Key words:** PET/CT;  $^{18}\text{F}$ -FDG;  $^{18}\text{F}$ -FET;  $^{18}\text{F}$ -FDOPA;  $^{11}\text{C}$ -methionine; pseudoprogresion; radionecrosis

Slikanje z magnetno resonanco s kontrastom (CE-MRI) je metoda izbire za slikanje gliomov in metastaz v možganih, vendar njeno učinkovitost omejujejo majhna občutljivost pri gliomih brez povečanja privzema kontrasta, nespecifične spremembe pri motnjah v prepustnosti krvno-možganske pregrade (BBB) in nezanesljivo razlikovanje med recidivom in s terapijo povzročeni benignimi spremembami. Skupina The Response Assessment in Neuro-Oncology Group (RANO) je predlagala PET kot natančnejši način slikanja.

Medtem ko se  $^{18}\text{F}$ -FDG PET/CT slikanje izjemno uspešno uporablja v onkologiji, je diagnostična natančnost  $^{18}\text{F}$ -FDG pri možganskih malignih boleznih omejena zaradi intenzivnega fiziološkega privzema tega radiofarmaka v normalnih možganih in v vnetnih procesih. Po drugi strani pa se aminokislinski PET radiofarmaki šibko nabirajo v sivi možganovini in zato zagotavljajo večjo občutljivost za primarne možganske tumorje kot tudi za metastaze.

Do nedavne je bil najbolj raziskan aminokislinski radiofarmak  $^{11}\text{C}$ -metionin ( $^{11}\text{C}$ -MET) zaradi kratke razpolovne dobe  $^{11}\text{C}$  (le 20 minut) zahteva ciklotron na mestu slikanja. Novi farmaki, vezani na  $^{18}\text{F}$  (razpolovni čas 110 minut), omogočajo transport in uporabo v oddaljenih PET centrih.

Najpogosteje uporabljeni radiofarmaki v klinični praksi dandanes so O-(2 [ $^{18}\text{F}$ ]-fluoroetil)-L-tirozin ( $^{18}\text{F}$ -FET) in 3,4-dihidroksi-6- [ $^{18}\text{F}$ ]fluoro-L-fenilalanin ( $^{18}\text{F}$ -FDOPA). Oba radiofarmaka sta vključena v celice preko velikih aminokislinskih prenašalcev tipa I (LAT), ki so čezmerno izraženi v gliomih in možganskih metastazah.

$^{18}\text{F}$ -FET ima dobro diagnostično natančnost za karakterizacijo malignosti novih možganskih lezij (senzitivnost in specifičnost 80%). Zmerno kopičenje  $^{18}\text{F}$ -FET lahko opazimo tudi pri vnetnih procesih, povezanih z multiplo sklerozo, pri možganskem abscesu in možganski kapi, zato ostaja zlati standard za določanje diagnoze biopsija s histologijo.

Statična akvizicija  $^{18}\text{F}$ -FET ne more zelo natančno razlikovati med gliomom nizkega in visokega gradusa, kar je mogoče izboljšati z zajemanjem dinamičnih podatkov PET. Dinamična akvizicija traja

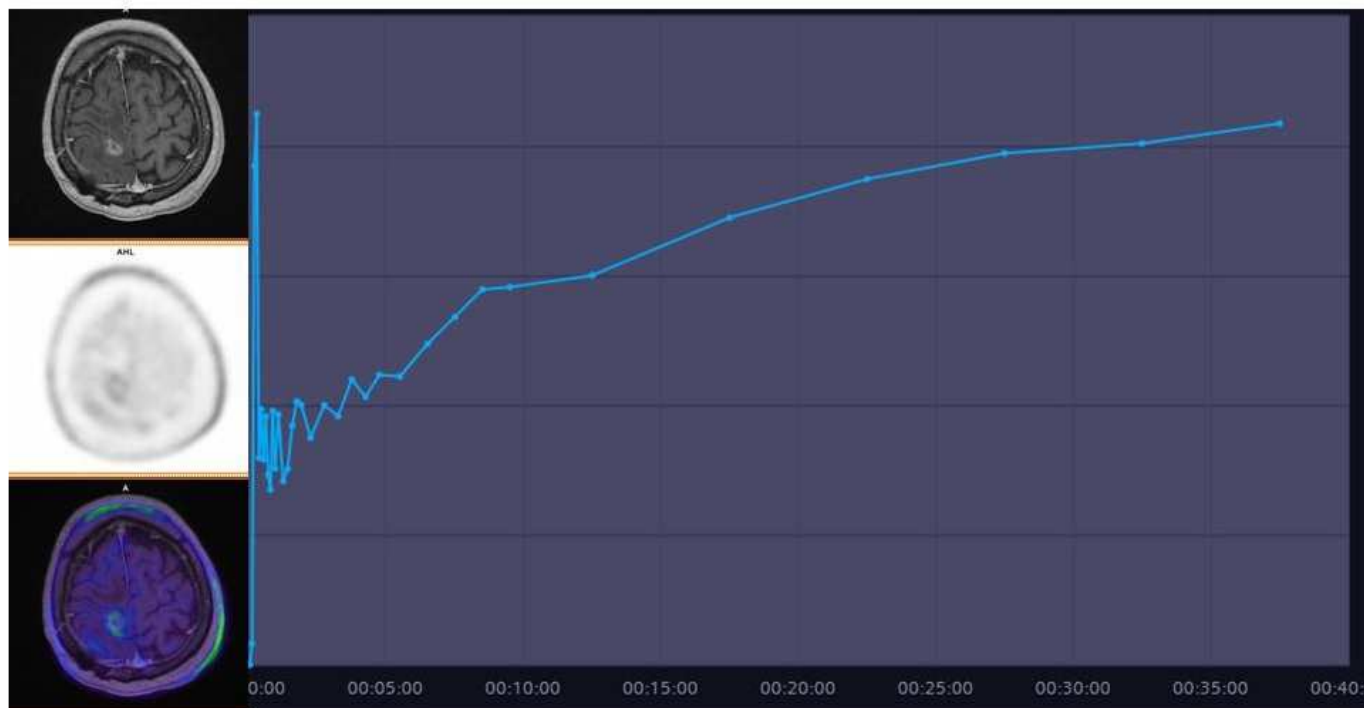neprekinjeno 40 minut od trenutka i.v. aplikacije radiofarmaka. Enakomerno rast krivulje aktivnosti v času je opaziti pri gliomih nizkega gradusa, pri gliomih visokega gradusa pa je vrh aktivnosti dosežen 10-20 minut po injiciranju, čemur sledi upad aktivnosti.

$^{18}\text{F}$ -FET PET/CT opredeli heterogenost znotraj tumorja, kar vodi do izboljšane določitve gradusa s ciljno biopsijo najagresivnejših delov tumorja.  $^{18}\text{F}$ -FET PET/CT z veliko natančnostjo razlikuje med tumorjem, peritumorskim edemom in normalnim možganskim tkivom. Za razliko od MRI kontrasta se tako  $^{18}\text{F}$ -FET kot  $^{18}\text{F}$ -FDOPA prenašata čez intaktno BBB in omogočata razmejitev malignega tkiva tudi onkraj obarvanja MRI kontrasta [4]. Uporaba aminokislinskih PET je koristna za natančnejšo omejitev velikosti tumorjev pred operacijo ali postopki radioterapije, saj je velikost tumorja, pridobljena s  $^{18}\text{F}$ -FET, bistveno večja od velikosti tumorja na CE-MRI.  $^{18}\text{F}$ -FET PET/CT prav tako presega MRI v natančnosti za identifikacijo pooperativnih vitalnih ostankov tumorjev.

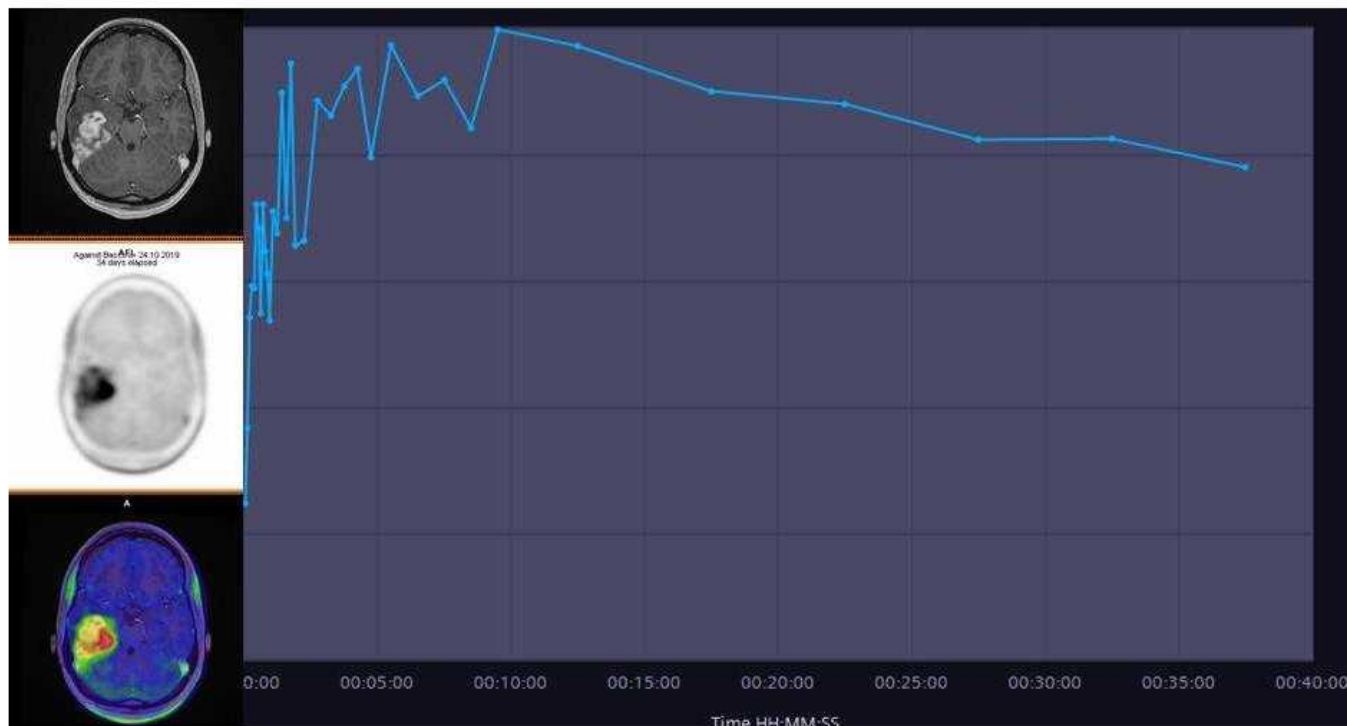
V 12 tednih po kemo-radioterapiji se spremembe v BBB pogosto pokažejo kot obarvanje s kontrastom na MRI (pseudoprogres). Te spremembe opazimo pri do 30 % bolnikov in imajo na posnetkih CE-MRI izgled napredovanja bolezni. Pozen pseudoprogres se lahko pojavi po 12 tednih po zdravljenju.  $^{18}\text{F}$ -FET PET ima diagnostično natančnost 85 % za razlikovanje tipičnega (v 12 tednih) in poznega (> 12 tednov) pseudoprograsa od pravega napredovanja tumorja ali možganskih metastaz.  $^{18}\text{F}$ -FET PET se je izkazal za boljšega v primerjavi s CE-MRI tudi pri razlikovanju med pozno radionekrozo in ponovitvijo bolezni.

RANO priporoča uporabo aminokislinskih radiofarmakov za radioterapijo v nevroonkologiji. Indikacije vključujejo določitev tarče, oceno odziva na zdravljenje in prognozo za gliome [6]. Izkazalo se je, da je volumen metabolno aktivnega tumorja bistveno večji, če se ga označi na  $^{18}\text{F}$ -FET PET v primerjavi s CE-MRI. Prostorska korelacija med ciljnim volumni MRI in  $^{18}\text{F}$ -FET PET je nizka in ciljni volumni  $^{18}\text{F}$ -FET PET so znatno večji od ciljnih volumnov MRI, pri čemer so območja privzema  $^{18}\text{F}$ -FET razširjena precej preko območij patološkega obarvanja MRI kontrasta in tudi zunaj območja hiperintenzivnosti FLAIR.  $^{18}\text{F}$ -FET PET omogoča opredelitev najagresivnejših delov tumorja in povečanje doze RT na ta območja.

Senzitivnost  $^{18}\text{F}$ -FDOPA za opredelitev ponovitve glioma je podobna kot pri  $^{18}\text{F}$ -FET PET [98], vendar je specifičnost 6-[ $^{18}\text{F}$ ]FDOPA manjša zaradi lažno pozitivnega kopičenja v vnetnih procesih (specifičnost  $^{18}\text{F}$ -FDOPA 62% v primerjavi s  $^{18}\text{F}$ -FET). Tudi fiziološki privzem  $^{18}\text{F}$ -FDOPA v striatumu lahko ovira oceno obsega tumorja.



Slika 1: Rastoča krivulja aktivnosti v benigni spremembi



Slika 2: Padajoča krivulja aktivnosti-značilnost malignega procesa

## Literatura:

- Albert NL, Weller M, Suchorska B, et al. Response Assessment in Neuro-Oncology working group and European Association for Neuro-Oncology recommendations for the clinical use of PET imaging in gliomas. *Neuro Oncol* 2016;18:1199-208.
- Papin-Michault C, Bonnetaud C, Dufour M, et al. Study of LAT1 Expression in Brain Metastases: Towards a Better Understanding of the Results of Positron Emission Tomography Using Amino Acid Tracers. *PLoS One*. 2016;11:e0157139. doi: 10.1371/journal.pone.0157139.
- Jansen NL, Graute V, Armbruster L, et al. MRI-suspected low-grade glioma: is there a need to perform dynamic FET PET? *Eur J Nucl Med Mol Imaging* 2012;39:1021-9.
- Langen KJ, Galldiks N, Hattingen E, et al. Advances in neuro-oncology imaging. *Nat Rev Neurol* 2017; 13:279-289.
- Kebir S, Fimmers R, Galldiks N, et al. Late Pseudoprogression in Glioblastoma: Diagnostic Value of Dynamic O-(2-[18F]fluoroethyl)-L-Tyrosine PET. *Clin Cancer Res* 2016;22:2190-6.
- Law I, Albert NL, Arbizu J, et al. Joint EANM/EANO/RANO practice guidelines/SNMMI procedure standards for imaging of gliomas using PET with radiolabelled amino acids and [18F]FDG: version 1.0. *Eur J Nucl Med Mol Imaging* 2019;46:540-557.