

# Oligometastatski maligni melanom

## Oligometastatic malignant melanoma

asist. Gaber Plavc, dr. med.

Sektor radioterapije, Onkološki inštitut Ljubljana, Zaloška 2, 1000 Ljubljana  
Medicinska fakulteta Univerze v Ljubljani, Vrazov trg 2, 1000 Ljubljana

**Izvleček.** Danes so izidi zdravljenja metastatskega malignega melanoma zahvaljujoč tarčni terapiji in imunoterapiji neprimerljivo boljši kot v preteklosti. Poleg redke oligometastatske bolezni smo v praksi neredko priča tudi oligoprogresom. Izsledki maloštevilnih raziskav na tem področju kažejo, da je radikalen pristop k zdravljenju teh bolnikov vsekakor mogoč in lahko vodi v dolga preživetja. Na drugi strani pa izsledki iz slovenske prakse dodatno osvetljujejo pomen skrbne izbire bolnikov pri radikalni obravnavi omejene metastatske bolezni. Tako kot pri drugih malignomih se tudi pri malignem melanomu ob tem poraja vprašanje pravilne opredelitve oligometastatske bolezni, saj verjetno enotna opredelitev pri vseh histologijah in lokacijah ne odraža pomembnih razlik v naravnem poteku različnih malignomov.

**Ključne besede:** Melanom, oligometastatski rak, zdravljenje metastaz

**Abstract.** Nowadays, targeted therapy and immunotherapy lead to outcomes in treatment of malignant melanoma that are incomparably better than in the past. In addition to the rare oligometastatic disease, oligoprogressions are now also witnessed in clinical practice. The studies in this setting are scarce, but show that a radical approach to the treatment of these patients is possible and can lead to long-term survival. On the other hand, selected findings from Slovenian practice shed additional light on the importance of carefully selecting patients for this approach. As with other malignancies, the question of the correct definition of oligometastatic disease also arises in malignant melanoma, as probably a uniform definition for all histologies and locations does not reflect significant differences in the natural course of different malignancies.

**Keywords:** Melanoma, Oligometastatic cancer, Metastasis-directed therapy

**Uvod.** Čeprav incidenca primarnega kožnega malignega melanoma vztrajno narašča že nekaj desetletij, ostaja umrljivost zaradi napredka v zdravljenju relativno stabilna. Nedolgo tega je metastatski maligni melanom veljal za slabo odzivnega na sistemsko zdravljenje, z uvedbo tarčnega zdravljenja in imunoterapije pa smo priča osupljivim odgovorom s posledičnim izboljšanjem kakovosti življenja in celokupnega preživetja (1). Domnevamo, da se prevalenca oligometastatske bolezni (OMB) pri malignem melanomu s časom pomembno spreminja zaradi vedno boljše kontrole mikroskopske bolezni z uvedbo učinkovitejšega sistema zdravljenja, a je entiteta OMB pri malignem melanomu slabo raziskana. V pričujočem besedilu bomo predstavili dosedanja spoznanja s tega področja in predstavili predhodne rezultate analize OMB pri kohorti bolnikov z metastatskim malignim melanomom v Sloveniji, ki so bili zdravljeni s pembrolizumabom.

**Dosedanja spoznanja.** Bolniki z oligometastatskim malignim melanomom so bili vključeni v številne histološkoagnostične prospektivne raziskave lokalnega zdravljenja OMB, od katerih je morda najbolj znana SABR-COMET, a v nobeni njihov delež ni presegel 5–10 %, zato je specifične zaključke za maligni melanom iz teh raziskav težko potegniti. Na drugi strani pa so zanimivi izsledki manjših raziskav, v katerih so ti bolniki zastopani izključno ali vsaj v znatnem deležu.

Lokalno zdravljenje oligometastatske bolezni pri malignem melanomu se je nenadejano izkazalo kot potencialno učinkovito v raziskavi, začeti leta 1998, katere primarni cilj je bil sicer ocena učinkovitosti kombinacije alogenega celičnega cepiva in bacila Calmette-Guerin po popolni metastazektomiji pri bolnikih z oligometastatskim ( $n \leq 5$ ) malignim melanomom. Ocenjeno desetletno preživetje v celotni kohorti je bilo presenetljivo več kot 33-odstotno, kar je v primerjavi s takratno standardno sistemsko terapijo zavidljivo (2).

Zanimivi so tudi izsledki randomizirane raziskave faze 2 IMMUNED, pri kateri je bil cilj primerjati učinkovitost adjuvantne imunoterapije z anti-PD1 (zaviralno protitelo proti proteinu programirane celične smrti 1) z ali brez

anti-CTLA4 (zaviralno protitelo proti citotoksičnemu T-limfocitnemu antigenu 4) v primerjavi s placebom po popolni resekciji (75 %) ali kurativni radioterapiji (18 %) ali kombinaciji (7 %) vseh metastatskih mest pri bolnikih z malignim melanomom stadija IV (M1a-c). Celokupno preživetje pri teh bolnikih po 4 letih je bilo 84-odstotno po kombinirani in 73-odstotno po monoimunoterapiji, zaradi česar je bilo priporočilo za adjuvantno zdravljenje s kombinirano imunoterapijo pri bolnikih z malignim melanomom stadija IV brez znane makroskopske bolezni vključeno tudi v mednarodne klinične smernice (3). Čeprav namen raziskave ni bila obravnava lokalnega zdravljenja zasevkov, so rezultati spodbudni in posredno podpirajo radikalen pristop k zdravljenju teh bolnikov.

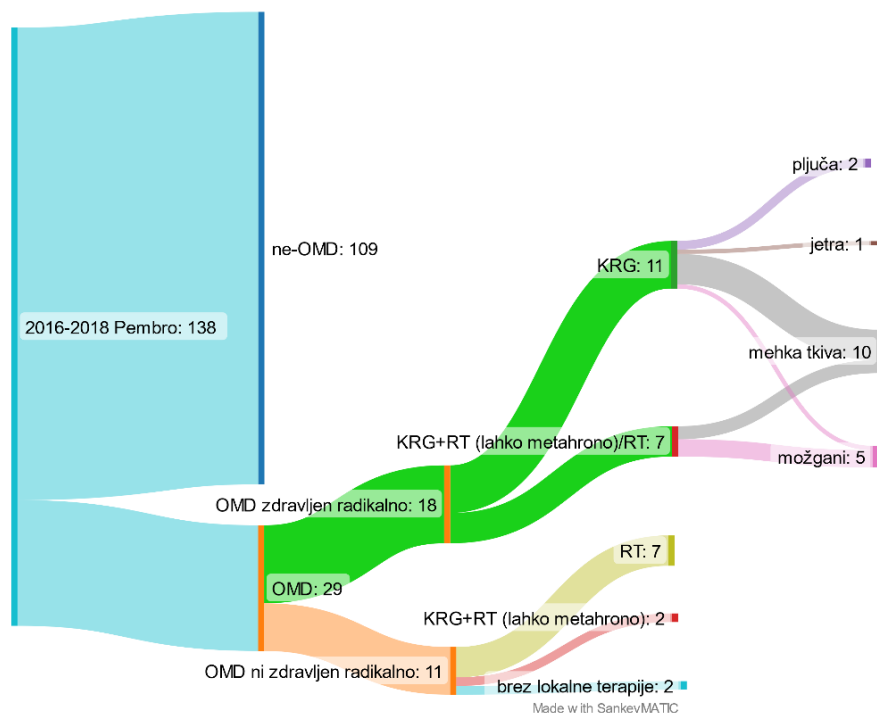
Med zdravljenjem z imunoterapijo pri bolnikih z metastatskimi malignimi pojav oligoprogresivne bolezni ni tako redek. Prospektivna raziskava stereotaktične radioterapije (SBRT) pri 61 bolnikih z oligoprogresivnim nedrobnoceličnim karcinomom pljuč ali malignim melanomom, ki so kljub temu nadaljevali zdravljenje s terapijo anti-PD1, je ugotovila 42-odstotni delež odgovorov in abskopalni učinek v 65 %, ob čemer je bilo kljub progresu na terapiji anti-PD1 po SBRT srednje preživetje 37,4 meseca (95-odstotni interval zaupanja: 22,9 meseca – ni doseženo) (4).

**Definicija oligometastatske bolezni pri malignem melanomu.** Tako kot pri drugih malignomih se tudi pri malignem melanomu pojavlja vprašanje opredelitve OMB, saj s katerokoli diagnostično metodo zajamemo le trenutek v naravnem poteku bolezni. Szturz s sodelavci tako namesto oligometastatske predlaga izraz argometastatska bolezen (grško argos pomeni 'počasen'), saj nam le počasi rastoči malignomi ponujajo možnost radikalnega zdravljenja vseh metastatskih mest (5). Ta predlog podpira tudi ugotovitev, da je hitrost rasti zasevkov malignega melanoma pred začetkom zdravljenja z anti-PD1 izrazit in neodvisen prognostičen dejavnik (6).

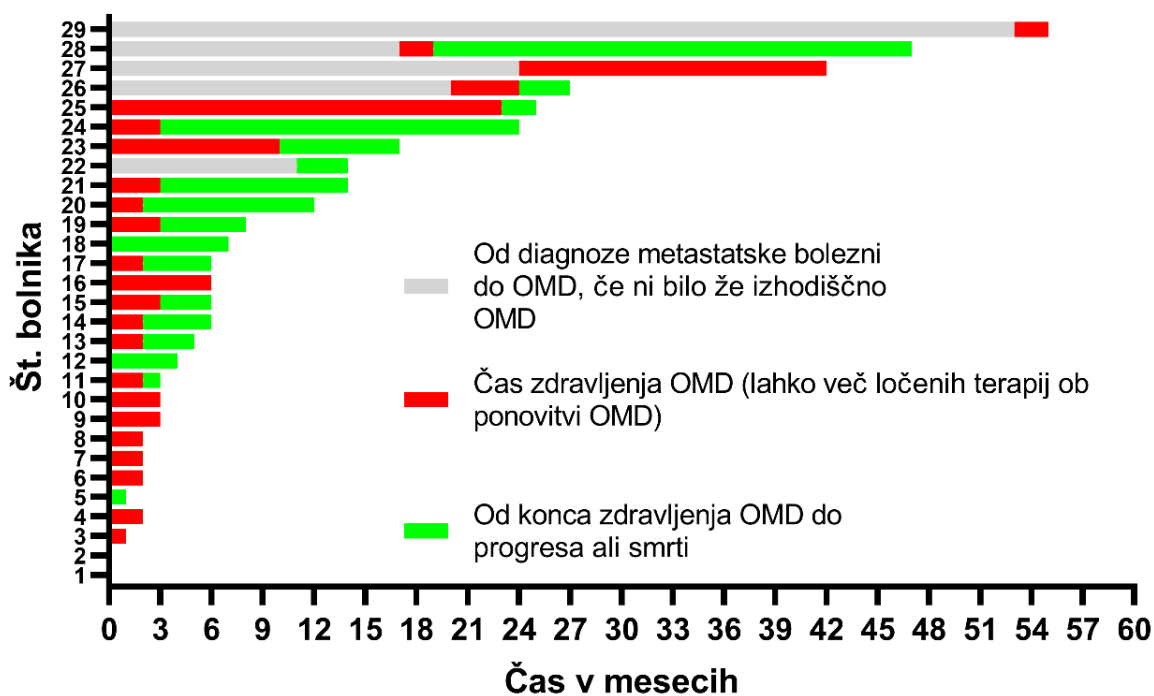
Da opredelitev OMB ni preprosta, kažejo tudi izsledki natančne analize 2728 zasevkov malignega melanoma pri bolnikih na terapiji z anti-PD1, ki pod vprašaj postavljajo pogosto uporabljeno arbitrarno mejo 5 zasevkov za definicijo OMB ter predlagajo še upoštevanje celokupnega volumna zasevkov in njihovo lokacijo (7).

**Vpogled v prakso v Sloveniji.** Dodatna analiza 138 bolnikov z metastatskim malignim melanomom, zdravljenih s pembrolizumabom (anti-PD1), v Sloveniji v letih 2016–2018, je identificirala 29 bolnikov, ki so imeli kadarkoli med zdravljenjem z anti-PD1 OMB. Primarno je rezultate analize teh 138 bolnikov predstavila Hribernik s sod. leta 2020 (8).

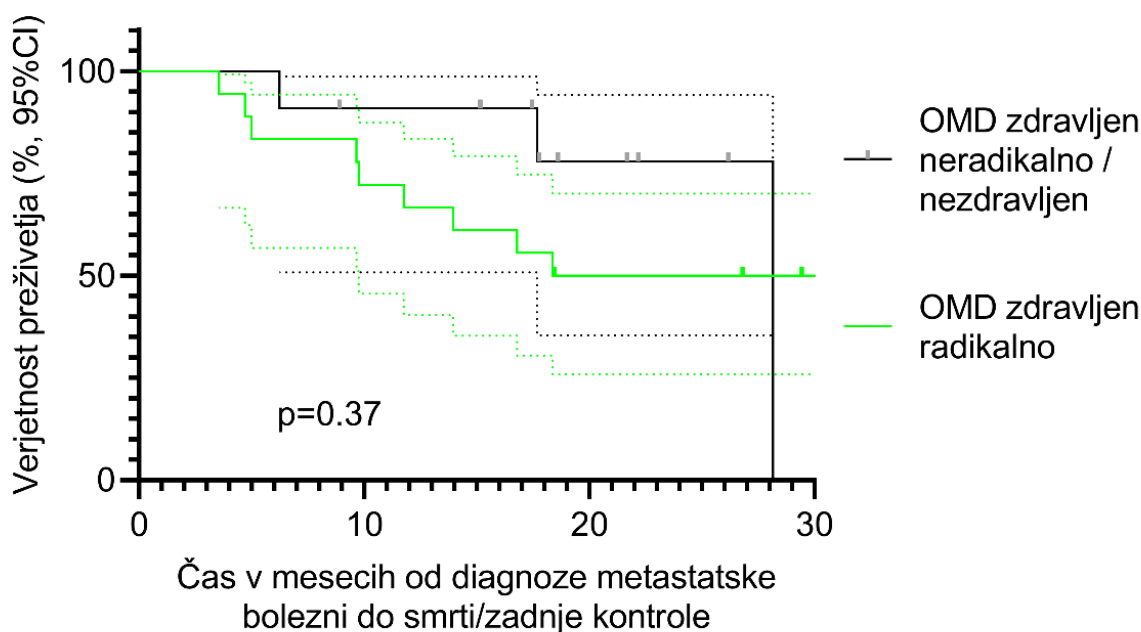
Na sliki 1 je predstavljen delež bolnikov, ki so bili zdravljeni radikalno (radikalna metastazektomija ali radikalna lokalna radioterapija (RT) ( $BED_{\alpha/\beta=3} > 80$  Gy) ali neradikalno oziroma niso bili zdravljeni. Največ radikalno zdravljenih bolnikov je imelo operirane zasevke v mehkih tkivih. Na sliki 2 sledi prikaz časovnice od začetka anti-PD1 do smrti ali zadnje kontrole, pri čemer je čas zdravljenja OMB obarvan posebej. Pri slednjem gre lahko tudi za dolg časovni interval, saj so ob ponovitvi OMB in večkratnega zdravljenja intervali združeni v enega. Pri tem je pomembno, da je pri 8/18 (44,4 %) bolnikov z radikalno zdravljeno OMB prišlo do progressa v polimetastatsko bolezen ali do smrti prej kot v 3 mesecih po koncu zdravljenja OMB. Ta podatek podpira skrbno tehtanje odločitve za radikalen pristop k zdravljenju OMB pri vsakem bolniku posebej. Na sliki 3 je prikazano ocenjeno celokupno preživetje po diagnozi metastatske bolezni glede na to, ali je bila OMB zdravljena z radikalnim namenom ali ne. Med tema skupinama statistično pomembne razlike ni, kar je najverjetneje odraz izrazito majhnega števila bolnikov.



Slika 1. Bolniki z metastatskim malignim melanomom, zdravljeni s pembrolizumabom, v Sloveniji v letih 2016–2018: prikaz števila bolnikov z oligometastatsko boleznijo in njeno zdravljenje.



Slika 2. Bolniki z oligometastatskim malignim melanomom, zdravljeni s pembrolizumabom, v Sloveniji v letih 2016–2018: prikaz časovnice obravnave oligometastatske boleznijo.



**Slika 3. Bolniki z oligometastatskim malignim melanomom (OMD), zdravljeni s pembrolizumabom, v Sloveniji v letih 2016–2018: primerjava ocenjenega preživetja glede na vrsto zdravljenja zasevkov.**

#### Zahvala

Avtor se zahvaljuje Nežki Hribernik, dr. med., za omogočeno ponovno predstavitev podatkov, ki so bili predhodno analizirani za potrebe raziskave, objavljene v letu 2020 (8).

#### Literatura

- Switzer B, Puzanov I, Skitzki JJ, Hamad L, Ernstoff MS. Managing Metastatic Melanoma in 2022: A Clinical Review. *JCO Oncol Pract.* 2022;18(5):335–51.
- Faries MB, Mozzillo N, Kashani-Sabet M, Thompson JF, Kelley MC, DeConti RC, et al. Long-Term Survival after Complete Surgical Resection and Adjuvant Immunotherapy for Distant Melanoma Metastases. *Ann Surg Oncol* [Internet]. 2017 Dec 10;24(13):3991–4000. Available from: <http://link.springer.com/10.1245/s10434-017-6072-3>
- Livingstone E, Zimmer L, Hassel JC, Fluck M, Eigentler TK, Loquai C, et al. Adjuvant nivolumab plus ipilimumab or nivolumab alone versus placebo in patients with resected stage IV melanoma with no evidence of disease (IMMUNED): final results of a randomised, double-blind, phase 2 trial. :1117–29.
- Chicas-sett R, Zafra J, Rodriguez-abreu D. Combination of SABR With Anti-PD-1 in Oligoprogressive Non-Small Cell Lung Cancer and Melanoma: Results of a Prospective Multicenter Observational Study. *Int J Radiat Oncol Biol Phys* [Internet]. 2022;114(4):655–65. Available from: <https://doi.org/10.1016/j.ijrobp.2022.05.013>
- Szturz P, Vermorken JB. Steering decision making by terminology: oligometastatic versus argometastatic. *Br J Cancer* [Internet]. 2022 Sep 1;127(4):587–91. Available from: <https://www.nature.com/articles/s41416-022-01879-3>
- Wagner NB, Lenders MM, Köhl K, Reinhardt L, André F, Dudda M, et al. Pretreatment metastatic growth rate determines clinical outcome of advanced melanoma patients treated with anti-PD-1 antibodies: A multicenter cohort study. *J Immunother Cancer* [Internet]. 2021 May 13;9(5):e002350. Available from: <https://jitc.bmj.com/lookup/doi/10.1136/jitc-2021-002350>.
- Kim J, Chang JS, Sung W, Kim S, Kim TH. A Comparison of 2 Disease Burden Assessment Methods (3D Volume Vs the Number of Lesions) for Prognostication of Survival in Metastatic Melanoma: Implications for the Characterization of Oligometastatic Disease. *Int J Radiat Oncol Biol Phys* [Internet]. 2022;V. Available from: <https://doi.org/10.1016/j.ijrobp.2022.08.040>.
- Hribernik N, Boc M, Ocvirk J, Knez-Arbeiter J, Mesti T, Ignjatovic M, et al. Retrospective analysis of treatment-naive Slovenian patients with metastatic melanoma treated with pembrolizumab-real-world experience. *Radiol Oncol* [Internet]. 2020 Jan 19;54(1):119–27. Available from: <https://www.sciendo.com/article/10.2478/raon-2020-0003>.