



ONKOLOŠKI INŠTITUT
INSTITUTE OF ONCOLOGY
LJUBLJANA

**Smernice
za zdravljenje bolnikov
z rakom požiralnika in
ezofagogastričnega stika (EGS)**

elektronska izdaja

Onkološki inštitut Ljubljana
Ljubljana, junij 2022

Smernice za zdravljenje bolnikov z rakom požiralnika in ezofagogastričnega stika (EGS)

Avtorji:

Mag. Franc Anderluh, dr. med., specialist onkologije z radioterapijo

Marko Boc, dr. med., specialist internistične onkologije

Goran Gačevski, dr. med., specialist torakalne kirurgije (UKC-MB)

Dr. Gorana Gašljević, dr. med., specialistka anatomske patologije

Samo Horvat, dr. med., specializant torakalne kirurgije (UKC-MB)

Nežka Hribernik, dr. med., specialistka internistične onkologije

Marija Ignjatović, dr. med., specialistka internistične onkologije

Ana Jeromen Peressutti, dr. med., specialistka onkologije z radioterapijo

Doc. dr. Jera Jeruc, dr. med., specialistka anatomske patologije (MF-LJ)

Peter Korošec, dr. med., specialist onkologije z radioterapijo

Doc. dr. Tanja Mesti, dr. med., specialistka internistične onkologije

Znan. svet. dr. Srdjan Novaković, univ. dipl. biol., specialist laboratorijske medicinske genetike

Prof. dr. Irena Oblak, dr. med., specialistka onkologije z radioterapijo

Prof. dr. Janja Ocvirk, dr. med., specialistka internistične onkologije

Doc. dr. Martina Reberšek, dr. med., specialistka internistične onkologije

Izr. prof. dr. Nada Rotovnik Kozjek, dr. med., specialistka anesteziologije

Dr. Matevž Srpič, dr. med., specialist torakalne kirurge (UKC-LJ)

Asist. mag. Ajra Šečerov Ermenc, dr. med., spec. onkologije z radioterapijo

Prof. dr. Borut Štabuc, dr. med., specialist internistične gastroenterologije (KOGELJ)

Prof. dr. Vaneja Velenik, dr. med., specialistka onkologije z radioterapijo

Dr. Neva Volk, dr. med., specialistka internistične onkologije

Prof. dr. Vesna Zadnik, dr. med., specialistka javnega zdravja

Uredil

Dr. Erik Breclj, dr. med., specialist splošne in abdominalne kirurgije

Tim za zdravljenje tumorjev prebavil Onkološkega inštituta:

Mag. Franc Anderluh, dr. med., specialist onkologije z radioterapijo

Jernej Benedik, dr. med., specialist internistične onkologije

Marko Boc, dr. med., specialist internistične onkologije

Dr. Erik Brecelj, dr. med., specialist splošne in abdominalne kirurgije

Dr. Maja Ebert Moltara, dr. med., specialistka internistične onkologije

Doc. dr. Ibrahim Edhemović, dr. med., specialist splošne in abdominalne kirurgije

Nežka Hribernik, dr. med., specialistka internistične onkologije

Marianna Yasmin Hunt, dr. med., specialistka splošne kirurgije

Marija Ignjatović, dr. med., specialistka internistične onkologije

Ana Jeromen Peressutti, dr. med., specialistka onkologije z radioterapijo

Peter Korošec, dr. med., specialist onkologije z radioterapijo

Mag. Sonja Kramer, dr. med., specialistka splošne kirurgije

Doc. dr. Tanja Mesti, dr. med., specialistka internistične onkologije

Prof. dr. Irena Oblak, dr. med., specialistka onkologije in radioterapije

Prof. dr. Janja Ocvirk, dr. med., specialistka internistične onkologije

Doc. dr. Rok Petrič, dr. med., specialist splošne kirurgije

Doc. dr. Gašper Pilko, dr. med., specialist splošne kirurgije

Doc. dr. Martina Reberšek, dr. med., specialistka internistične onkologije

Mag. Ajra Šečerov Ermenc, dr. med., specialistka onkologije z radioterapijo

Prof. dr. Vaneja Velenik, dr. med., specialistka onkologije in radioterapije

Dr. Neva Volk, dr. med., specialistka internistične onkologije

Onkološki inštitut

Ljubljana, junij 2022

UVOD	4
EPIDEMIOLOGIJA	4
ETIOLOGIJA IN PREVENTIVA	5
OBRAVNAVA BARRETTOVEGA POŽIRALNIKA.....	6
TNM KLASIFIKACIJA	11
PRIMARNA DIAGNOSTIKA PRI BOLNIKIHZ NOVO ODKRITIM RAKOM POŽIRALNIKA IN EGS	14
SMERNICE ZA PATOLOŠKO OBDELAVO RESEKTATOV IN EKSCIZATOV KARCINOMA POŽIRALNIKA IN EZOFAGOGASTRIČNEGA STIKA (EGS)	15
MOLEKULARNO GENETSKO TESTIRANJE PRI RAKU POŽIRALNIKA IN EZOFAGOGASTRIČNEGA STIKA	40
SMERNICE PRVEGA ZDRAVLJENJA BOLNIKA Z RAKOM POŽIRALNIKA IN EGS BREZ ODDALJENIH ZASEVKOV.....	41
ENDOSKOPSKO ZDRAVLJENJE DISPLASTIČNIH SPREMEMB IN ZGODNJEGA ADENOKARCINOMA T1a V SPODNJEM POŽIRALNIKU.....	41
KIRURGIJA RAKA POŽIRALNIKA IN EGS.....	42
PREDOPERATIVNO ZDRAVLJENJE.....	45
DEFINITIVNA RADIOKEMOTERAPIJA	47
PERIOPERATIVNO ZDRAVLJENJE ADENOKARCIONOMA EGS S SISTEMSKO KEMOTERAPIJO	51
SMERNICE ZDRAVLJENJA BOLNIKOV S PONOVI TVIJO BOLEZNI IN PRIMARNO ODDALJENIMI ZASEVKI	52
SISTEMSKO ZDRAVLJENJE METASTATSKEGA IN LOKALNO NAPREDOVALEGA NERESEKTABILNEGA RAKA POŽIRALNIKA IN EGS	55
SLEDENJE BOLNIKOV.....	58
PREHRANSKA PODPORA IN TERAPIJA	59
LITERATURA	64

UVOD

Zadnje Smernice za zdravljenje bolnikov z rakom požiralnika in ezofagogastričnega stika (EGS) so bile izdane leta 2016. Nameravali smo jih posodobiti. Kljub ne prav dolgi dobi od takrat je medicina naredila tak napredek, da bi bila posodobitev premalo. Napisati smo morali nove smernice, dodati nekatera nova poglavja, brez katerih so sodobne smernice pomanjkljive. Le s celostnim in sodobnim pristopom lahko bolnikom ponudimo zdravljenje, ki jim omogoča čim boljši rezultat sicer prognozično neugodne bolezni.

EPIDEMIOLOGIJA

Rak požiralnika sodi tako po incidenci kot po umrljivosti med deset najpogostejših rakov. Dvakrat pogosteje se pojavlja pri moških. Ocenjeno je, da je leta 2020 v svetu za rakom požiralnika zbolelo več kot 400.000 moških in skoraj 200.000 žensk. Število smrti zaradi raka požiralnika je bilo leta 2020 večje od pol milijona. Incidenca je največja v vzhodni Aziji ter jugovzhodni Afriki. V Evropi sta incidenca in umrljivost najvišji na Nizozemskem in Irskem, Slovenija se uvršča v spodnjo polovico evropske lestvice.

Po podatkih Registra raka Republike Slovenije za rakom požiralnika v Sloveniji povprečno letno zboli nekaj manj kot 100 oseb, od tega je 75 moških. Število zbolelih je skozi leta pri obeh spoli stabilno. Leta 2018 so za rakom požiralnika v Sloveniji zboleli 103 ljudje, med njimi 86 moških in 17 žensk. Največ bolnikov zboli med 60. in 70. letom starosti. Le dobrih 10 % ima ob ugotovitvi bolezni omejeno na požiralnik, skoraj polovica bolnikov je diagnosticirana z boleznijo, ki je že razširjena v okolna tkiva. Kar 10 % bolnikom ob diagnozi stadij ni bil določen. Pri največ bolnikih rak vznikne v srednji ali spodnji tretjini požiralnika (približno tretjina v vsakem). Večina rakov požiralnika je epiteljskega izvora; druge histološke vrste so redke. Največ (približno dve tretjini) je ploščatoceličnih karcinomov, 20 % je žleznihih karcinomov.

Rak požiralnika je eden od rakov z najslabšo prognozo. Leta 2018 je v Sloveniji zaradi raka požiralnika umrlo 71 moških in 21 žensk. Čisto petletno preživetje bolnikov zbolelih v obdobju 2014-2018 je bilo 10,3 %, bolnic pa 15,2 %, kar je v povprečju za 2,5 % več kot pri bolnikih, ki so zboleli pet let prej, med leti 2009 in 2013. Kot pri vseh rakah tudi pri raku požiralnika velja, da je preživetje odvisno od razširjenosti bolezni ob diagnozi. Skupina bolnikov z omejeno boleznijo dosega blizu 25 % petletno preživetje, medtem ko je pri bolnikih, odkritih v stadiju regionalne razširitve, čisto petletno preživetje okrog 10 %; bolniki, odkriti z razsejano boleznijo, pa petih let praktično ne doživijo. Zadnja mednarodna primerjava preživetij bolnikov z rakom Concord-3 kaže, da je preživetje bolnikov in bolnic z rakom požiralnika povsod po svetu slabo. Petletno čisto preživetje slovenskih bolnikov vključenih v raziskavo

Concord-3, zbolelih med leti 2010 in 2014, je bilo 8,6 %; najdlje so preživeli bolniki iz Švice, Belgije, Nizozemske in Nemčije, kjer je petletno čisto preživetje že preseglo 20 %.

Raki ezofageogastričnega stika (EGS) se v epidemioloških pregledih vodijo kot del želodčnega raka (kodirani so kot raki želodčne kardie). Mednarodne primerjave bremena raka EGS so zato redke in praviloma ne temeljijo na populacijskih podatkih. V Sloveniji za raki EGS povprečno letno zboli 75 oseb, tri četrtine med zbolelimi je moških. Število zbolelih se, nasprotno kot pri raku požiralnika ali pri želodčnem raku v celoti, pri rakah EGS veča. Več kot polovica zbolelih je ob diagnozi stara med 60 in 80 let, pri 85 % je bolezen ob ugotovitvi že razširjena v regionalne bezgavke in/ali oddaljene organe. Bolezen je v 95 % opredeljena kot adenokarcinom.

ETIOLOGIJA IN PREVENTIVA

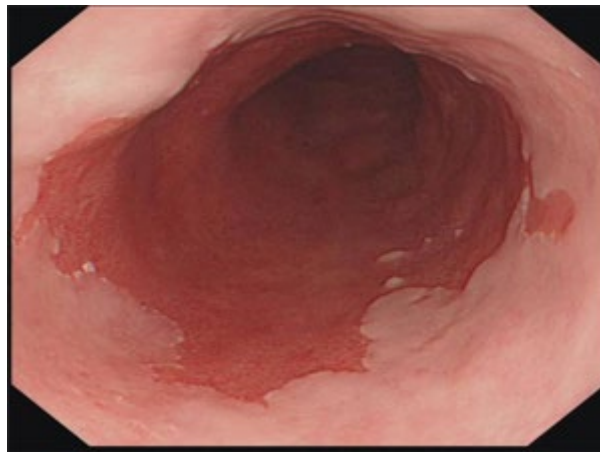Najpomembnejša nevarnostna dejavnika ploščatoceličnega karcinoma požiralnika sta kajenje in uživanje alkohola, kar posledično pomeni tudi večje breme bolezni v socialnoekonomsko prikrajšani populaciji. Dosedanje raziskave niso potrdile povezave z okužbo s humanimi virusi papiloma. Med najpomembnejše nevarnostne dejavnike adenokarcinoma požiralnika pa prištevamo gastroezofagealni refluks, debelost, kajenje in genetsko predispozicijo. Debelost je tudi najpomembnejši dejavnik tveganja za nastanek raka ezofagogastričnega stika. Pri zmanjševanju bremena raka požiralnika in ezofagogastričnega stika je tako najpomembnejša primarna preventiva z omejevanjem kajenja, zmanjševanjem uživanja alkohola ter promocijo ustrezne telesne teže.

OBRAVNAVA BARRETTOVEGA POŽIRALNIKA

Barrettov požiralnik (BP) nastane zaradi dalj časa trajajočega refluksnega ezofagitisa, ki povzroči metaplazijo ploščatega epitela sluznice požiralnika, vsaj 1 cm nad ezofagogastričnim stikom (EGS). BP najdemo pri 1-2 % splošne populacije in pri 10 % bolnikov z dolgo trajajočo gastroezofagealno refluksno boleznijo. Bolniki z BP imajo 0,11 % do 0,38 % tveganje za nastanek adenokarcinoma požiralnika, bolniki z nizko stopnjo displazije 0,6 % in bolniki z visoko stopnjo displazije 6 % tveganje.

Diagnostika in opredelitev

Diagnoza BP je kombinacija značilne endoskopsko spremenjene sluznice požiralnika in histološko potrjene intestinalne metaplazije. Metaplastična, žametno rdeča sluznica sega v požiralnik vsaj en



Slika 1. Barrettov požiralnik.

centimeter nad EGS in ostro preide v normalen, blede rožnat epitelij (slika 1). Patohistološki pregled biopsij potrdi visokoprizmatki epitelij z intestinalno metaplazijo (čšašice). Izvid endoskopskega pregleda obsega slikovno dokumentacijo, opis BP po Praški klasifikaciji, lokacijo otočkov metaplastične sluznice, opis hiatalne kile, oceno ezofagitisa proksimalno od BP po Losangeleški klasifikaciji, opis morebitnih fokalnih lezij po Pariški klasifikaciji ter število odvzetih biopsij.

Pri endoskopskem pregledu moramo najprej ugotoviti lokacijo EGS. EGS se po definiciji nahaja tik nad začetkom vzdolžnih gub želodčne sluznice, ki se prikažejo ob minimalni insuflaciji svetline. Dolžina od EG-stika do mesta, kjer je vidno vtiskanje trebušne prepone, označuje velikost hiatalne kile želodca.

Endoskopsko Barrettov požiralnik opredelimo po Praški klasifikaciji, kjer se opišeta dolžina in obseg metaplastično spremenjene sluznice (slika 2). V diagnostiki je kljub visokoločljivostnim endoskopom še vedno potrebno narediti biopsije po Seattleskem protokolu (kvadrantne biopsije na vsaka 2 cm) (slika 3). Pri bolnikih s suspektnim Barrettovim požiralnikom je potrebno odvzeti vsaj 8 naključnih biopsij za

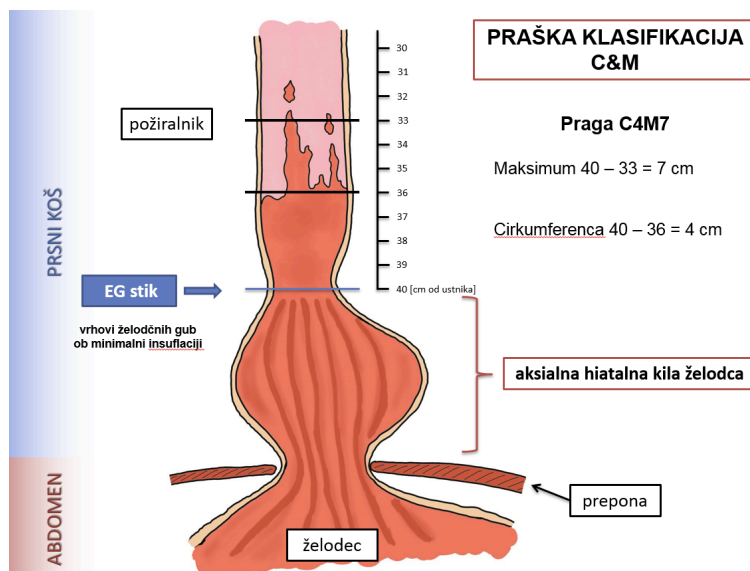
histološko oceno obsega intestinalne metaplazije. Pri bolnikih s kratkim odsekom Barretove sluznice (1-2 cm), kjer ni možno odvzeti 8 biopsij, je potrebno odvzeti vsaj 4 biopsije na centimeter spremenjene sluznice.

Pri bolnikih s suspektim Barretovim požiralnikom, brez histološko potrjene intestinalne metaplazije, ponovimo endoskopski poseg z biopsijami čez eno- do dve leti.

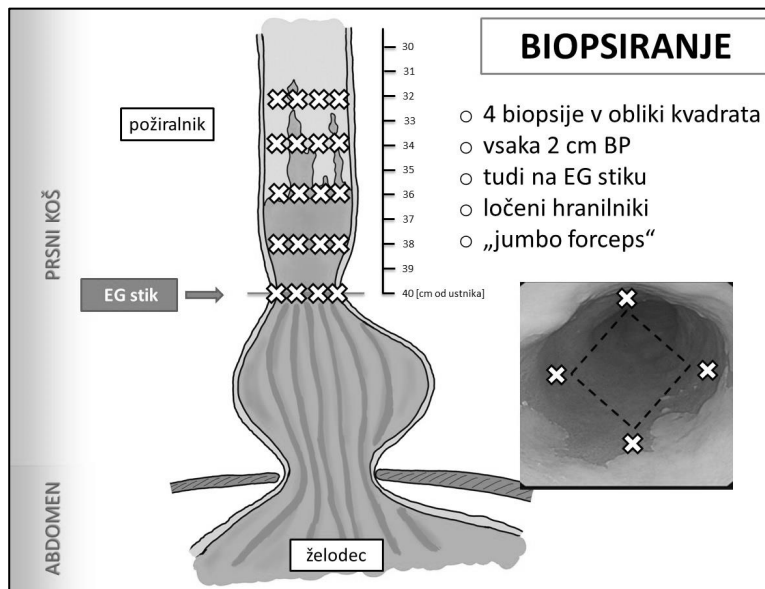
Za zdaj ni dokazov, da bi bili kromoendoskopija ali virtualna kromoendoskopija pomembno boljši diagnostični metodi od običajne endoskopije z visoko resolucijo.

V primeru refluksnega ezofagitisa višje stopnje (Los Angeles B, C ali D), se biopsiranje odsvetuje. V takem primeru optimiziramo protirefluksno zdravljenje z zaviralci protonske črpalke in biopsije izvedemo ob kontrolnem endoskopskem posegu čez 8 do 10 tednov.

Morebitno fokalno lezijo ali sluznično nepravilnost v BP je potrebno endoskopsko odstraniti v celoti.



Slika 2. Razdelitev Barrettovega požiralnika po Praški klasifikaciji



Slika 3. Biopsije po Seattleskem protokolu

Presejanje za Barrettov požiralnik

Presejanje za BP se v splošni populaciji ne priporoča.

Presejanje za BP z endoskopsko preiskavo je indicirano pri moških s kroničnim (> 5 let) in/ali pogostimi (tedensko ali več) simptomi gastroezofagealnega refluksa (zgaga, bolečina za prsnico) in dvema ali več dejavniki tveganja za Barrettov požiralnik ali adenokarcinom požiralnika. Dejavniki tveganja so: starost nad 50 let, bela rasa, centralna debelost (obseg pasu > 102 cm ali razmerje med obsegom pasu in bokov nad 0,9), kajenje ali kajenje v preteklosti, družinska obremenitev z Barrettovim požiralnikom ali adenokarcinomom požiralnika (sorodniki prvega kolena).

Glede na pomembno nižje tveganje za adenokarcinom požiralnika pri ženskah s koničnimi simptomi gastroezofagealnega refluksa, se presejanje za BP ne priporoča. Presejanje je indicirano v posameznih primerih, kjer so prisotni multipli dejavniki tveganja za BP ali adenokarcinom požiralnika (starost nad 50 let, centralna debelost: obseg pasu > 88 cm, razmerje med obsegom pasu in bokov > 0,8, aktivno kajenje ali kajenje v preteklosti, družinska obremenjenost z BP ali adenokarcinomom požiralnika (sorodniki prvega kolena).

Pred presejanjem moramo oceniti pričakovano življenjsko dobo bolnika, sposobnost za ponavljajoče se endoskopske posege in sposobnost za terapevtske ukrepe v primeru displazije.

Sledenje bolnikov z Barrettovim požiralnikom

Pri bolnikih z BP se priporočajo redne endoskopske kontrole z endoskopi visoke ločljivosti in elektronsko kromoendoskopijo. Ob endoskopiji se odvzamejo biopsije 4 kvadrantov v 2 cm intervalih

pri bolnikih brez displazije in 1 cm intervalih pri bolnikih s predhodno potrjeno displazijo. V primeru endoskopsko ugotovljenih nodularnih lezij naredimo endoskopsko mukozno resekcijo, ali bolnika napotimo v terciarni center. V primeru refluksnega ezofagitisa naredimo biopsije po optimizaciji antirefluksne terapije, ko je sluznica zaceljena.

Pri bolnikih z BP z displazijo katere koli stopnje, je potrebna še dodatna ocena displazije patologa z izkušnjami v gastrointestinalni patologiji za zagotavljanje ustrezne ocene displazije.

Bolniki z BP brez displazije potrebujejo endoskopsko spremljanje na 3-5 let. Pri bolnikih s kratkim segmentom BP (< 3 cm) brez intestinalne metaplazije lahko po kontrolni endoskopiji sledenje prekinemo.

Bolniki s sumom za displazijo potrebujejo ponovno endoskopijo čez 3-6 mesecev po optimizirani antirefluksni terapiji. V primeru displazije nizke stopnje ali displazije, kjer se dva patologa ne moreta odločiti, ali gre za displazijo (nedoločena displazija; angl. *indefinite for dysplasia*), moramo optimizirati protirefluksno terapijo in ponoviti endoskopski pregled čez 12 mesecev.

Če ob kontrolnem pregledu ponovno ugotovimo displazijo nizke stopnje, bolniku predstavimo možnost endoskopske eradikacije, običajno radiofrekvenčne ablacije, displastične sluznice in ga napotimo na pregled v referenčni center.

Pri bolnikih z ugotovljeno displazijo visoke stopnje ali zgodnjim adenokarcinomom požiralnika svetujemo posredovanje celotne dokumentacije na Klinični oddelek za gastroenterologijo UKC Ljubljana za predstavitev na medkliničnem konziliju za bolezni požiralnika. V takem primeru se vedno odločimo za ponovno endoskopijo s ponovnimi biopsijami oz. z endoskopsko mukozno resekcijo morebitnih fokalnih lezij.

Zdravljenje bolnikov z Barrettovim požiralnikom

Vsi bolniki z BP potrebujejo zdravljenje z zaviralci protonske črpalke v standardnem odmerku enkrat dnevno. Rutinsko odmerjane dvakrat dnevno se ne priporoča, razen v primeru slabo nadzorovanih simptomov refluksa ali vztrajajočega refluksnega ezofagitisa.

Rutinska uporaba aspirina, statinov ali drugih kemopreventivov za prevaro neoplastičnih sprememb pri bolnikih z BP se ne priporoča.

Pri bolnikih, kjer ob ponovnem kontrolnem pregledu potrdimo displazijo nizke stopnje, se priporoča endoskopska eradikacija Barrettove sluznice. Običajno uporabljamo endoskopsko radiofrekvenčna ablacija celotnega BP. Po endoskopski eradikaciji naredimo prvo endoskopsko preiskavo po 6 mesecih, nato pa enkrat letno.

Pri bolnikih s potrjeno displazijo visoke stopnje z ali brez nodularnih lezij se naredi endoskopska mukozna resekcija, redkeje endoskopska submukozna disekcija.

Na podlagi histološke analize odstranjenega vzorca z EMR izbiramo nadaljnje metode zdravljenja. Pri bolnikih z displazijo visoke stopnje ali intramukoznim karcinomom v vzorcu EMR je potrebna dodatna radiofrekvenčna ablacija celotne neoplastične sluznice.

Rutinska uporaba endoskopskega ultrazvoka (EUZ) ali drugih slikovnih preiskav za zamejitev bolezni pri BP z nodularnimi spremembami pred EMR nima dodatnih prednosti. Zaradi možnosti precenjene ali podcenjene razširjenosti bolezni dodatna slikovna diagnostika pred EMR ni indicirana. Pri bolnikih z znanim tumorskim stadijem T1b, je potrebno narediti EUZ zaradi ocene zasevkov v regionalne bezgavke.

V primeru »en block R0 resekcije« tumorja T1a (tumor ne sega globje kot v mišično plast sluznice (*lamina muscularis mucosae*)), gre za kurativni poseg, indicirana pa je še ablacija preostale displastične sluznice. V primeru tumorja T1b pa je potrebna nadaljnja obravnava bolnika na medkliničnem konziliju. Če gre za bolnika z visokim tveganjem za operacijo, lahko endoskopske »en block R0 resekcije« tumorjev (globina invazije do 500 mikronov v submukozo) z dobrimi prognostičnimi dejavniki (dobro in zmerno diferenciran tumor, brez limfovaskularne invazije), štejemo kot potencialno kurativne (nizko tveganje za zasevke v bezgavke). Vse ostale bolnike pa napotimo na operativni poseg.

Endoskopsko sledenje pri bolnikih po odstranitvi celotne intestinalne metaplazije z displazijo visoke stopnje se priporoča na 3 mesece v prvem letu, na 6 mesecev v drugem letu in nato enkrat letno.

TNM KLASIFIKACIJA

Pri karcinomih požiralnika in EGS uporabljamo TNM klasifikacijo (8. revizija iz leta 2017), ki je za obe lokalizaciji enaka, se pa podobno kot 7. revizija razlikuje glede na histološki tip karcinoma (ploščatocelični karcinom ali adenokarcinom). V 8. reviziji je poleg kliničnega stadija (cTNM), dodatno vključen še patološki stadij (pTNM) ter patološki stadij po neoadjuvantni terapiji (ypTNM).

T; primarni tumor:

Tx primarnega tumorja ni mogoče oceniti

T0 ni znakov primarnega tumorja

Tis karcinom »in situ«/displazija visokega gradusa

T1 tumor vrašča v lamino proprijo, muskularis mukoze ali submukozo

T1a tumor vrašča v lamino proprijo ali muskularis mukoze

T1b tumor vrašča v submukozo

T2 tumor vrašča v muskularis proprio

T3 tumor vrašča v adventicijo

T4 tumor prerašča steno in vrašča v sosednje organe

T4a resektabilni tumor, ki vrašča v plevro, perikard, diafragmo, veno azygos ali peritonej

T4b neresektabilni tumor, ki vrašča v ostale strukture, kot so aorta, vretence ali traheja

N; področne bezgavke:

Nx področnih bezgavk ni mogoče oceniti

N0 ni zasevkov v področnih bezgavkah

N1 zasevki v 1-2 področnih bezgavkah

N2 zasevki v 3-6 področnih bezgavkah

N3 zasevki v ≥ 7 področnih bezgavkah

M; oddaljeni zasevki:

Mx oddaljenih zasevkov ni mogoče oceniti

M0 ni oddaljenih zasevkov

M1 oddaljeni zasevki

Klinični stadiji (cTNM)

Ploščatocelični karcinomi		Adenokarcinomi	
Klinični stadij	Klinični TNM	Klinični stadij	Klinični TNM
0	Tis N0	0	Tis N0
I	T1 N0-1	I	T1N0
II	T2 N0-1	IIA	T1N1
	T3 N0	IIB	T2N0
III	T3 N1	III	T2N1
	T1-3 N2		T3-4a N0-1
IVA	T4 N0-2	IVA	T1-4a N2
	T1-4 N3		T4b N0-2
IVB	T1-4 N0-3 M1	IVB	T1-4 N3
			T1-4 N0-3 M1

Patološki stadiji (pTNM) ploščatoceličnih karcinomov

Patološki stadij	pT	pN	pM	pGradus	pLokacija
0	Tis	N0	M0	nedoločen	katerakoli
IA	T1a	N0	M0	G1, X	katerakoli
IB	T1b	N0	M0	G1, X	katerakoli
	T1	N0	M0	G2-3	katerakoli
	T2	N0	M0	G1	katerakoli
IIA	T2	N0	M0	G2-3,X	katerakoli
	T3	N0	M0	G1-3	spodnja
	T3	N0	M0	G1	zgornja/srednja
IIB	T3	N0	M0	G2-3	zgornja/srednja
	T3	N0	M0	X	katerakoli
	T3	N0	M0	G1-3	X
	T1	N1	M0	G1-3	katerakoli
IIIA	T1	N2	M0	G1-3	katerakoli
	T2	N1	M0	G1-3	katerakoli
IIIB	T4a	N0-1	M0	G1-3	katerakoli
	T3	N1	M0	G1-3	katerakoli
	T2-3	N2	M0	G1-3	katerakoli
IVA	T4a	N2	M0	G1-3	katerakoli
	T4b	N0-2	M0	G1-3	katerakoli
	T1-4	N3	M0	G1-3	katerakoli
IVB	T1-4	N0-3	M1	G1-3	katerakoli

X-nedefinirano

Patološki stadiji (pTNM) adenokarcinomov

Patološki stadij	pT	pN	pM	pGradus
0	Tis	N0	M0	nedoločen
IA	T1a	N0	M0	G1, X
IB	T1a	N0	M0	G2
	T1b	N0	M0	G1-2, X
IC	T1	N0	M0	G3
	T2	N0	M0	G1-2
IIA	T2	N0	M0	G3, X
IIB	T1	N1	M0	G1-3
	T3	N0	M0	G1-3
IIIA	T1	N2	M0	G1-3
	T2	N1	M0	G1-3
IIIB	T4a	N0-1	M0	G1-3
	T3	N1	M0	G1-3
	T2-3	N2	M0	G1-3
IVA	T4a	N2	M0	G1-3
	T4b	N0-2	M0	G1-3
	T1-4	N3	M0	G1-3
IVB	T1-4	N0-3	M1	G1-3

X-nedefinirano

Patološki stadij po neoadjuvantni terapiji (ypTNM)

ypStadij	ypT	ypN	ypM
I	T0-2	N0	M0
II	T3	N0	M0
IIIA	T0-2	N1	M0
IIIB	T4a T3 T0-3	N0 N1-2 N2	M0 M0 M0
IVA	T4a T4b T1-4	N1-2, X N0-2 N3	M0 M0 M0
IVB	T1-4	N0-3	M1

X-nedefinirano

PRIMARNA DIAGNOSTIKA PRI BOLNIKI Z NOVOODKRITIM RAKOM POŽIRALNIKA IN EGS

Poleg anamneze in kliničnega pregleda morajo imeti bolniki opravljene naslednje preiskave:

- ocenitev splošnega stanja bolnika po Karnofskem ali po lestvici WHO ter natančno zabeležene pomembne sočasne bolezni in zdravila, ki jih bolnik jemlje (pomembno za odločitev o vrsti zdravljenja);
- endoskopija zgornjih prebavil (ocenitev globine tumorja od zob oziroma odnos do EGS, dolžina tumorja, stopnja obstrukcije, zajetje cirkumference, prisotnost Barrettovega požiralnika) z odvzemom bioptičnih vzorcev za opredelitev patohistološkega tipa in stopnje diferenciacije (gradusa). Nujne so multiple biopsije z odvzemom 4-6 vzorcev;
- za določitev lokoregionalnega obsega bolezni je potrebno opraviti vsaj eno od slikovnih preiskav: endoskopski ultrazvok (EUZ) ali CT prsnega koša in trebuha.
(opomba: EUZ bolje opredeli stadij T in N kot CT. Napovedna vrednost EUZ je slabša pri opredelitvi mediastinalnih in perigastričnih bezgavk. Z EUZ-vodeno igelno biopsijo lahko potrdimo zasevke v področnih bezgavkah, predvsem če je njihova opredelitev nujna za določitev vrste zdravljenja - pri npr. tumorjih T2);
- bronhoskopija pri vseh tumorjih, ki ležijo nad ali v višini bifurkacije traheje (za izključitev vraščanja v dihalne poti);
- PET-CT v primeru, če s preostalimi preiskavami ni dokazanih oddaljenih zasevkov;
- odvzem krvi za krvne in biokemične preiskave ter določitev ravni tumorskih označevalcev CEA, Ca 72-4 in Ca 19-9 pri adenokarcinomu;
- citološka ali histološka potrditev morebitnih oddaljenih zasevkov po odločitvi multidisciplinarnega konzilija;
- določitev klasifikacije Siewert pri tumorjih EGS:
Siewert 1: adenokarcinom distalnega požiralnika s središčem od 1 do 5 cm nad anatomskim EG-prehodom;
Siewert 2: pravi adenokarcinom kardije želodca s središčem od 1 cm nad, do 2 cm pod anatomskim EG-prehodom;
Siewert 3: adenokarcinom želodca, s središčem od 2 do 5 cm pod anatomskim EG-prehodom, ki zajema EG-prehod in/ali distalni požiralnik;
- pri sumu na metastatsko bolezen, ki je ne moremo potrditi z drugimi preiskavami, prihaja v poštev tudi laparoskopija, (predvsem pri bolnikih s tumorji tipa Siewert 2 in 3;)
- opredelitev prehranskega stanja bolnika, zagotovitev ustrezne prehranske poti in po potrebi nudenje ustrezne prehranske podpore;

- pri bolnikih, ki so kandidati za kirurško zdravljenje, je potrebna tudi spirometrija ter EKG in rentgen pljuč.

Vsak bolnik s patohistološko potrjenim rakom požiralnika in EGS mora biti pred pričetkom zdravljenja predstavljen multidisciplinarnemu konziliju, ki za bolnika določi najbolj optimalno zdravljenje. Na multidisciplinarnem konziliju je poleg kirurga, radioterapevta onkologa in internista onkologa zaželeno še sodelovanje gastroenterologa, radiologa, patologa, specialista klinične prehrane in paliativne medicine.

SMERNICE ZA PATOLOŠKO OBDELAVO RESEKTATOV IN EKSCIZATOV KARCINOMA POŽIRALNIKA IN EZOFAGOGASTRIČNEGA STIKA (EGS)

- Namenjene so za:
 - vzorce ezofagektomije in ezofagogastrektomije
 - ekscizijsko biopsijo vključno z endoskopsko resekcijo in polipektomijo
 - vse epiteljske tumorje požiralnika kot tudi dobro diferencirane neuroendokrine tumorje
 - za epiteljske tumorje ezofagogastričnega stika (EGS), katerih epicenter leži < 2 cm stran od EGS v proksimalnem delu želodca
- Protokola **ne** uporabljamo v primerih, ko gre za:
 - Postopki:
 - endoskopsko biopsijo
 - rekurentni tumor, zasevke ali revizijo iz druge ustanove
 - citološki vzorec
 - Tip tumorja:
 - za epiteljske tumorje EGS, katerih centralni del leži > 2 cm stran od EGS v proksimalnem delu želodca (protokol za želodec);
 - za epiteljske tumorje, katerih centralni del leži < 2 cm stran od EGS v proksimalnem želodcu, vendar tumor ne prerašča EGS (protokol za želodec);
 - limfom (protokol za Hodgkinove in non-Hodgkinove limfome);
 - gastrointestinalni stromalni tumor (GIST) (protokol GIST);
 - sarkom non-GIST (protokol za mehko tkivne tumorje).

Vsi nujno potrebni podatki morajo biti podani v strukturiranem izvidu.

KIRURŠKI RESEKTATI

Skrben in natančen (tako makroskopski kot mikroskopski) pregled kirurških resektatov karcinoma požiralnika in EGS je pogoj za kakovosten patološki izvid, ki je osnova za odločitev o nadaljnjem zdravljenju bolnika.

Minimalni podatki, ki jih mora vsebovati kirurgova napotnica (še posebej v primeru neoadjuvantnega zdravljenja), so:

- tip operacije
- lokacija tumorja pri inicialni diagnozi
- preraščanje tumorja preko EGS
- podatek o predhodnih patohistoloških preiskavah (patohistoloških izvidih) in laboratoriju, v katerem so bile opravljene
- predoperativni stadij tumorja
- predoperativna terapija (če jo je bolnik dobil, je nujen podatek o natančni lokaciji tumorja!)
- informacija o vključenosti bolnika v klinično študijo (zaradi upoštevanja posebnih procedur, ki jih narekujejo študije)

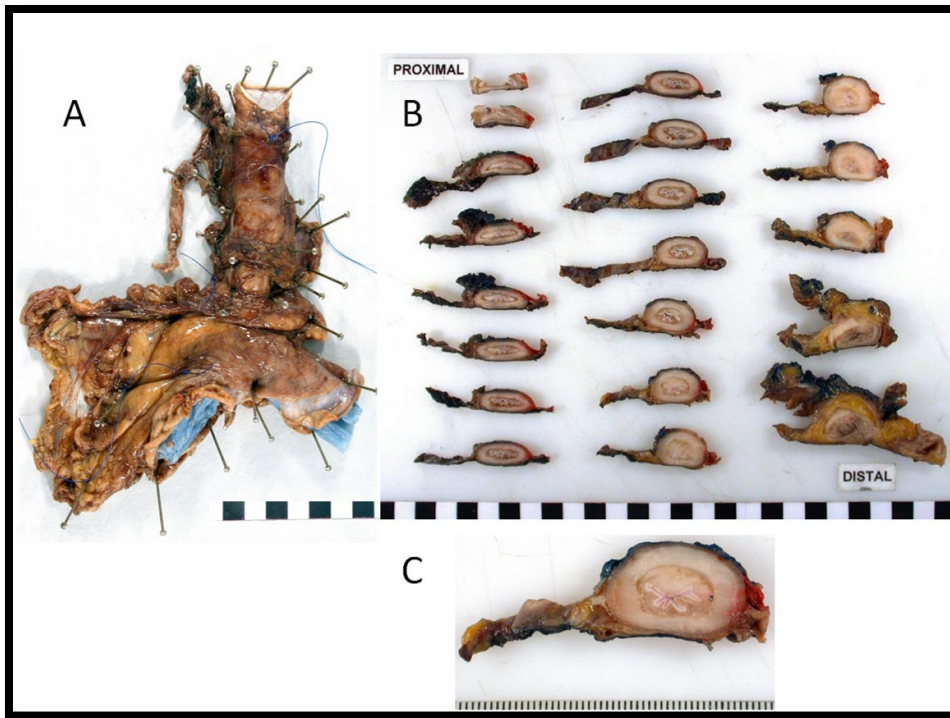
Makroskopska obravnava vzorca

Idealno je fotografirati vzorec v svežem, fiksiranem intaktnem in narezanem stanju (koristno za diskusije na multidisciplinarnih timih, za primerjavo z radiološkimi najdbami kot tudi za kontrolo kakovosti kirurškega dela).

Takoj po resekciji se vzorci resecirane požiralnika skrčijo in se, če niso pripeti na stiropor, lahko skrajšajo do 1/4 oz. 1/3 svoje dolžine (če so v fiksativu).

Prisotnost plevre v vzorcu je odvisna od tipa operacije. Manjši del plevre je prisoten anteriorno desno pri takoimenovanih Ivor Lewisovih odprtih ezofagektomijah, vendar plevra ni nujno prisotna, če gre za enak, vendar minimalno invaziven poseg. Včasih kirurgi že v operacijski dvorani odstranijo bezgavke od preostalega dela vzorca. V teh primerih ocena statusa radialnega resekcijskega roba in/ali tumorske infiltracije plevre ni možna.

Najboljše je, če se resektat v histološki laboratorij pošlje v nativnem stanju čim prej po operaciji. Če to ni možno (npr. dislociran oddelek za patologijo), je potrebno, da kirurg delno odpre resektat v področju distalnega resekcijskega roba, izprazni vsebino in ga potopi v večjo posodo z zadostno količino formalina. Idealno je, če ga pripne/prišije na podlago (npr. stiropor, pluta), da se bi v čim večji meri preprečilo krčenje in deformacija vzorca (slika 4).



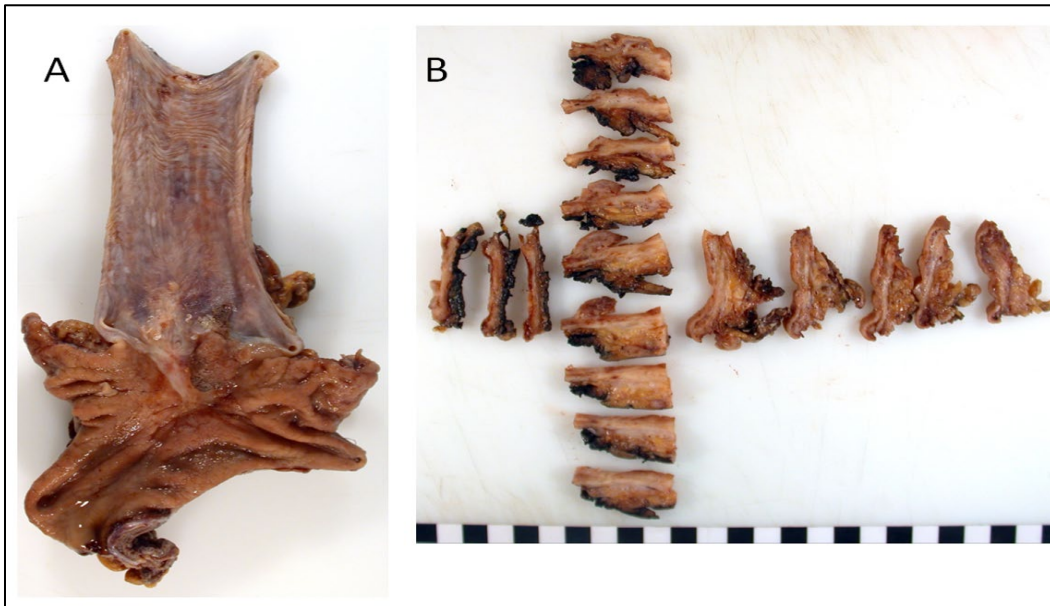
Slika 4: Obravnavanje vzorca ezofagektomije po Ivor Lewisu. (A) Vzorec je bil odprt vzdolž distalnega, želodčnega resekcijskega roba, sam požiralnik je intakten. Vzorec pripravimo na stiropor in fiksiramo do 48 ur. (B) Po fiksaciji in markaciji radialnega resekcijskega roba vzorec narežemo pravokotno na longitudinalno os. Idealno je, če rezine fotografiramo. (C) Rezina s tumorjem.

Vir: <https://www.rcpath.org/uploads/assets/f8b1ea3d-5529-4f85-984c8d4d8556e0b7/g006-dataset-for-histopathological-reporting-of-oesophageal-and-gastric-carcinoma.pdf>

Proksimalni (ezofagealni) resekcijski rob je na podlago potrebno pripeti čez celotno debelino stene požiralnika, da se minimizira krčenje mišične plasti, saj v nasprotnem pride do izbočenja sluznice. Fiksacija traja minimalno 24 ur (idealno 48 ur) v zadostni količini formalina. V primeru, da je ustrezno pripet (in v odvisnosti od kirurškega postopka), je dolžina reseciranega požiralnika med 10-12 cm (v fiksiranem stanju). Čeprav je vzdolžno odpiranje požiralnika včasih potrebno zaradi odvzema svežega tumorja (raziskovanje, študije) ali za makroskopsko identifikacijo potencialnih displastičnih sprememb v Barretovem požiralniku, je najbolje, da požiralnik fiksiramo v intaktnem stanju. Le-to nam omogoča oceno radialnega resekcijskega roba pri serijskem rezanju ter primerjavo makroskopskih najdb z radiološkimi najdbami.

V primeru, da požiralnik odpremo po longitudinalni osi, lahko barvanje sluznice z Lugolovo jedno raztopino pomaga identificirati manjše lezije – te ostanejo neobarvane, medtem ko se normalen ploščat epitel obarva. Da olajšamo mikroskopsko in makroskopsko oceno stanja radialnega resekcijskega roba, je potrebno s tušem označiti zunanjo površino resektata. Če bomo požiralnik odprli vzdolžno pred fiksacijo, je pred tem potrebno markirati radialni resekcijski rob. Če je požiralnik fiksiran neodprt, je markacija mogoča tudi po fiksaciji. V primeru, ko kirurg že sam odstrani bezgavke s preparata

reseciranega požiralnika, radialnega resekcijskega roba ni možno z gotovostjo analizirati in tudi markacija v tem primeru ni potrebna. Pri beleženju mer vzorca je potrebno navesti, ali je vzorec pripet/nepripet in ali smo ga izmerili pred ali po fiksaciji.



Slika 5: (A) Makroskopska obdelava vzorca ezofagektomije po Ivor Lewisu. Radialni resekcijski rob je bil markiran pred odpiranjem vzorca in fiksacijo. (B) Fiksirani vzorec je bil delno narezan paralelno z longitudinalno osjo, delno pa navpično nanjo.

Vir: <https://www.rcpath.org/uploads/assets/f8b1ea3d-5529-4f85-984c8d4d8556e0b7/g006-dataset-for-histopathological-reporting-of-oesophageal-and-gastric-carcinoma.pdf>

Vzorčenje

- Minimalni odvzem blokov:
 - proksimalni resekcijski rob
 - distalni resekcijski rob
 - tumor – zadostno število blokov (vsaj 4 za vzorce brez neoadjuvantne kemoterapije)
 - mesto najglobljega preraščanja
 - tumor na mestu najbližjem serozi
 - tumor na mestu najbližjem cirkumferentnem oz. radialnem resekcijem robu (če je prisoten)
 - tumor proti proksimalnem in distalnemu resekcijem robu
 - področje perforacije (če je prisotno)
 - vse bezgavke
 - vzorci neprizadetega požiralnika in drugih reseciranih organov/struktur

- Po neoadjuvantni kemoterapiji:
 - potrebno je obilnejše vzorčenje zaradi ocene regresije tumorja;
 - najbolj idealno je vzorčenje celotnega področja regresivnih sprememb z rezidualnim tumorjem oz. celotnega fibroznega nidusa v primeru, ko je prisotna popolna regresija.

Obstajata dva načina oz. pristopa vzorčenja. Najbolj razširjen način je serijsko rezanje prečno na vzdolžno os požiralnika. Ta način predvsem omogoča analizo radialnega reseksijskega roba in korelacijo z radiološkimi preiskavami. Kombinirano vzorčenje navpično na vzdolžno os in paralelno z le-to omogoča analizo tumorja v odnosu na ostalo, zdravo sluznico. Ta pristop omogoča tudi analizo zgodnjih neoplastičnih sprememb v Barrettovem požiralniku.

V primeru, ko kirurg odstrani bezgavke, je le-te potrebno vzorčiti glede na njihovo lokacijo (npr. paraezofagealne, junkcijske: spodnje paraezofagealne, parakardialne, ob mali in veliki krivini). Lokacija metastatskih bezgavk ima prognostični pomen. Bolniki s prisotnimi zasevki v bezgavkah nad in pod predpono imajo slabšo prognozo od tistih, ki imajo zasevke v bezgavkah le na eni strani.

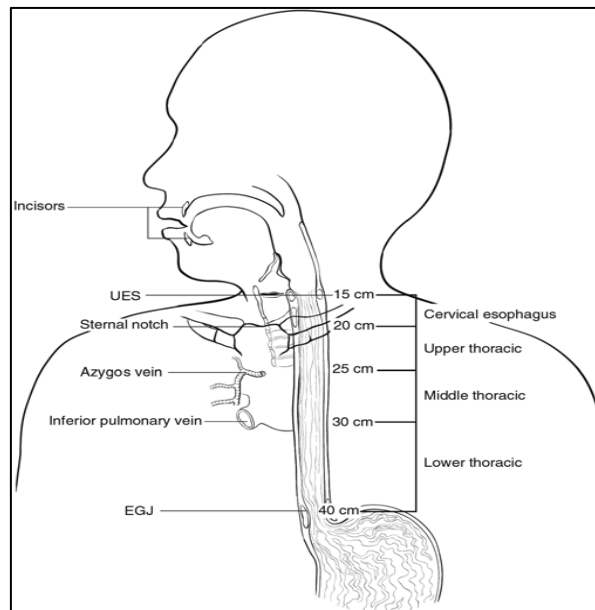
Ključni podatki, ki jih mora patolog zabeležiti pri resektatih karcinoma požiralnika in ezofagogastričnega stika

Makroskopski:

- tip operacije in stanje v katerem je resektat bil sprejet (fiksiran/nefiksiran, pripet/ne-pripet);
- dimenzije resektata v mm (dolžina požiralnika, male/velike krivine, reseciranih drugih struktur oz. organov);
- oblika požiralnika;
- lokacija tumorja
 - požiralnik (le požiralnik/infiltrira EGS), želodec
 - epicenter tumorja v odnosu na EGS (če je bila resecirana)
 - oddaljenost epicentra tumorja od EGS
 - najmanjša oddaljenost roba tumorja od proksimalnega in distalnega reseksijskega roba
 - tri dimenzije tumorja oz. tumorskega ležišča
 - tip tumorja po Siewertu.

Kadarkoli je to mogoče, je potrebno določiti lokacijo tumorja v požiralniku (cervikalni, zgornji torakalni, srednji torakalni, spodnji torakalni, abdominalni) in njegov odnos do makroskopsko vidnega EGS. Za karcinome cervikalnega dela požiralnika stadij določamo enako kot za karcinome zgornjega torakalnega dela požiralnika. Za karcinome abdominalnega dela požiralnika se stadij

določa na enak način kot za spodnji torakalni požiralnik. Makroskopsko viden EGS pogosto ne ustreza dejanskemu stičišču ploščatega epitelija požiralnika in kolumnarne sluznice želodca, ker se v distalnih delih resektatov požiralnika zelo pogosto najde želodčna sluznica. Glede na dejstvo, da anatomski delitev požiralnika bazira na drugih anatomskih strukturah in odnosu do njih, je za patologa včasih nemogoče določiti dejanske lokacije tumorja na osnovi makroskopskega pregleda resektata.



Slika 6. Anatomski delitev požiralnika.

Vir: *American Joint Committee on Cancer Staging Manual, Eighth Edition (2016): Springer Science+Business Media*

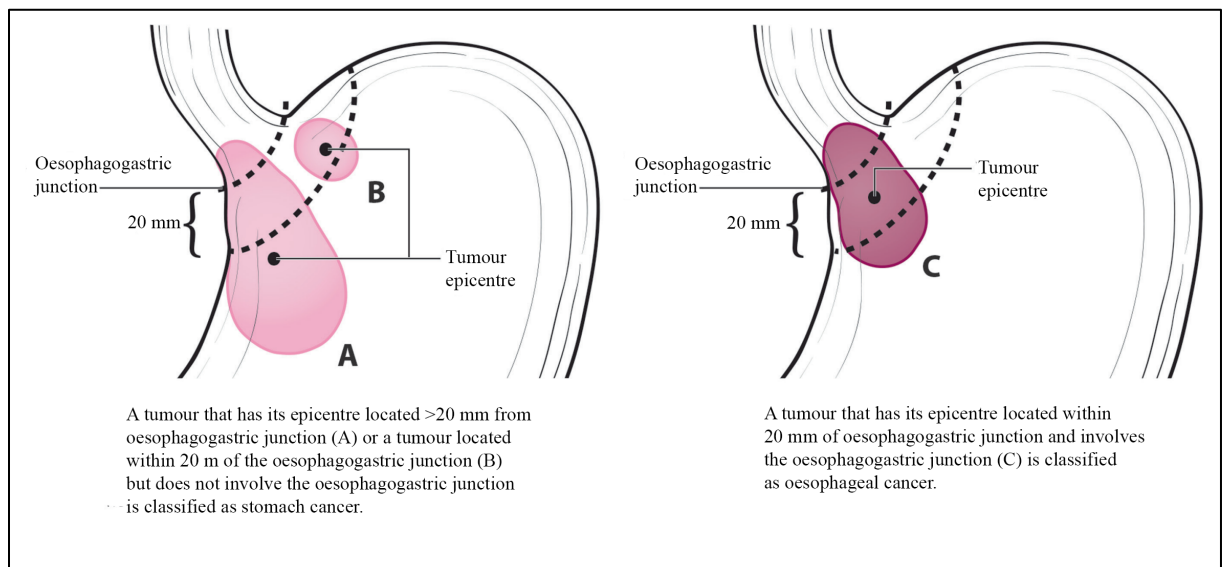
Anatomski delitev požiralnika (slika 6):

- cervikalni požiralnik: od hipofarinksa do vhoda v prsni koš (na ravni vdolbine prsnice, približno nivo Th2); 15 do < 20 cm od sekalcev;
- zgornji torakalni požiralnik: od vhoda v prsni koš do izstopišča vene azigos; 20 do < 25 cm od sekalcev;
- srednji torakalni požiralnik: od izstopišča vene azigos do izstopišča spodnje pljučne vene; 25 do < 30 cm od sekalcev;
- spodnji torakalni požiralnik (distalni): od izstopišča spodnje pljučne vene do vhoda v želodec, vključno z abdominalnim delom požiralnika; 30-40 cm od sekalcev.

Zgornji požiralnik je skupni naziv za cervikalni in zgornji torakalni del požiralnika. Srednji požiralnik ustreza srednjemu torakalnemu delu. Spodnji požiralnik ustreza spodnjemu torakalnemu oz. distalnemu delu požiralnika.

Najbolj idealno je, če kirurg poda natančen opis lokacije tumorja.

Za tumorje, ki infiltrirajo EGS, je potrebno poskusiti čim bolj natančno opredeliti mesto vznika tumorja (sliki 7 in 8). EGS se definira kot stičišče tubularnega požiralnika in želodca ne glede na tip epitelija, ki openja požiralnik. Patolog mora zabeležiti največji premer tumorja, oddaljenost epicentra tumorja od EGS in oceniti delež tumorja, ki se nahaja v požiralniku oz. v želodcu.

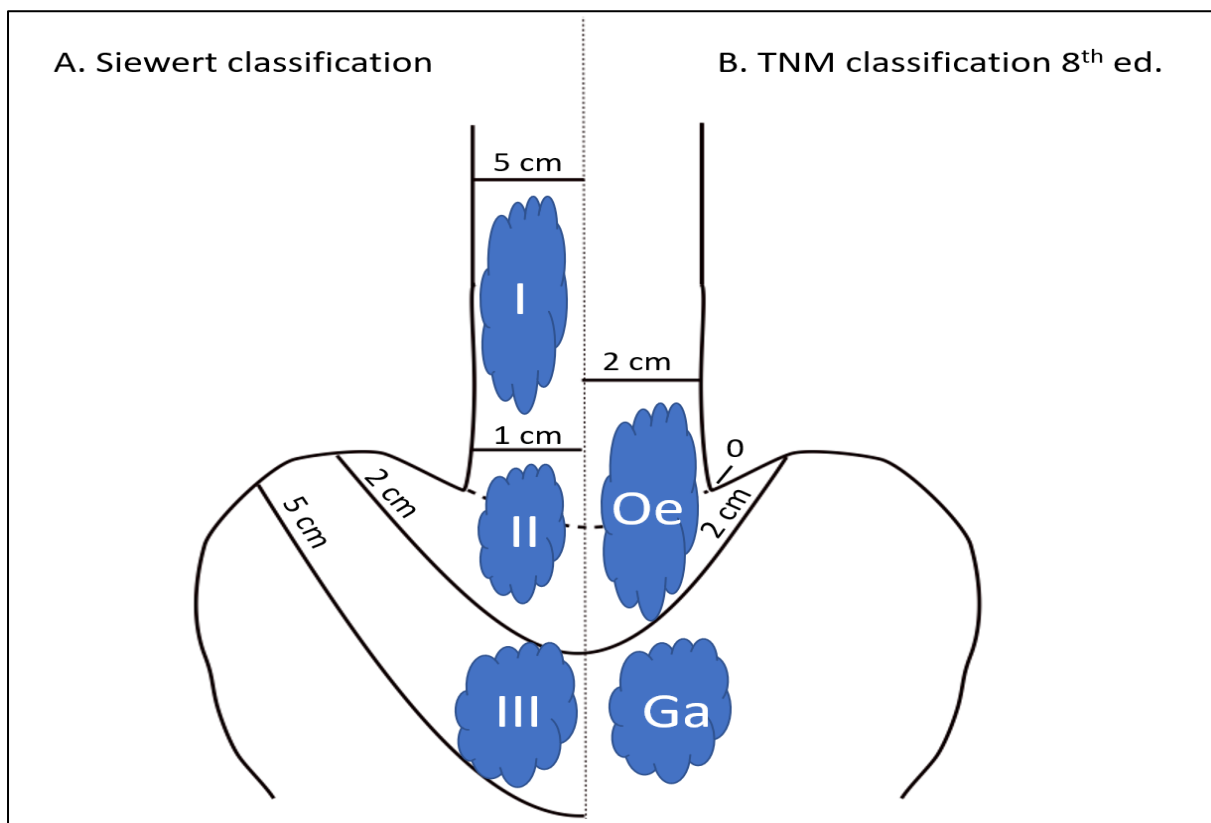


Slika 7: A. Tumorje, ki infiltrirajo ezofagogastrični stik (EGS), vendar je njihov epicenter lociran > 2 cm stran od ezofagogastričnega stika v proksimalnem delu želodca, obravnavamo po protokolih za karcinom želodca. B. Tumorje kardije, ki ne infiltrirajo EGS, obravnavamo po protokolih za karcinom želodca. C. Tumorje, ki infiltrirajo EGS in je njihov epicenter < 2 cm stran od EGS, obravnavamo po protokolih za ezofagealne karcinome.

Vir: American Joint Committee on Cancer Staging Manual, Eighth Edition (2016): Springer Science+Business Media.

Siewertova klasifikacija deli karcinome EGS v tri kategorije v odvisnosti od epicentra tumorja:

- Tip I: karcinomi distalnega požiralnika z ali brez infiltracije EGS
- Tip II: pravi karcinomi kardije, ki vzniknejo iz epitelija kardije ali kratkih segmentov intestinalne metaplazije v področju EGS
- Tip III: subkardialni karcinomi žedodca, ki infiltrirajo EGS in distalni požiralnik



Slika 8: primerjava Siewertove klasifikacije in Klasifikacije TNM 8 za karcinome EGS (A) Siewertova klasifikacija. Tip I (karcinom distalnega požiralnika): epicenter 1-5 cm nad EGS. Tip II (karcinom kardije): epicenter do 1 cm nad in do 2 cm pod EGS. Tip III (subkardialni tumorji): epicenter od 2 do 5 cm pod EGS. (B) Klasifikacija TNM 8: karcinom z epicentrom znotraj 2 cm od EGS z razraščanjem v požiralnik klasificiramo kot karcinom požiralnika. Karcinome z epicentrom > 2 cm distalno od EGS klasificiramo kot karcinome želodca.

Vir: <https://www.rcpath.org/uploads/assets/f8b1ea3d-5529-4f85-984c8d4d8556e0b7/g006-dataset-for-histopathological-reporting-of-oesophageal-and-gastric-carcinoma.pdf>

Pomembno je poudariti, da se lokacija epicentra tumorja lahko spremeni po administraciji neoadjuvantne terapije (zaradi asimetričnega krčenja tumorja). Klasifikacija TNM priporoča, da se klinično določen tip tumorja (požiralnika oz. želodca, tip po Siewertu) ne spreminja po neoadjuvantnem zdravljenju.

- Velikost (največji premer) tumorja
- Razdalja do proksimalnega in distalnega resekcijskega roba in radialnega kirurškega roba

Mikroskopski:

- Histološki tip tumorja
 - Podtipi tumorja po klasifikaciji WHO 2019: adenokarcinom, adenoidnocistični karcinom, mukoepidermoidni karcinom, adenoskvamozni karcinom, ploščatocelični karcinom (bazaloidni, vretenastocelični, verukozni), nediferencirani karcinom, medularni karcinom (»lymphoepithelioma-like«), velikocelični nevroendokrini karcinom, drobnocelični nevroendokrini karcinom, slabo diferencirani nevroendokrini karcinom, mešani ploščatocelični karcinom-nevroendokrini karcinom, mešani adenokarcinom-nevroendokrini karcinom, mešani adenokarcinom-nevroendokrini tumor, dobro diferencirani nevroendokrini tumor G1, dobro diferencirani nevroendokrini tumor G2, dobro diferencirani nevroendokrini tumor G3.
 - Obstoj in situ komponente (displazije visoke stopnje)
- Stopnja diferenciacije tumorja (gradus)
 - Za ploščatocelične karcinome uporabljamo 3-stopenjsko lestvico:
 - Gradus X: gradusa ni možno določiti
 - Gradus 1: dobro diferencirani
 - Gradus 2: zmerno diferencirani
 - Gradus 3: slabo diferencirani
 - Če so znotraj tumorja prisotna področja z različnimi stopnjami diferenciacije, gradus določimo glede na najslabše diferencirani del tumorja ne glede na velikost oz. delež, ki ga to področje v tumorju predstavlja.
 - Potrebno se je izogibati označbi gradusa »nediferencirani«.
 - Adenokarcinome gradiramo po deležu žlez znotraj tumorja:
 - Gradus X: gradusa ni možno določiti
 - Gradus 1: dobro diferencirani (žleze > 95 % tumorja)
 - Gradus 2: zmerno diferencirani (žleze 50-95 % tumorja)
 - Gradus 3: slabo diferencirani (žleze ≤ 49 % tumorja)
 - Za potrebe določanja stadija se vse nediferencirane karcinome obravnava kot slabo diferencirane ploščatocelične karcinome. Nevroendokrinih karcinomov (drobnoceličnega in velikoceličnega) ne gradiramo, ker so po definiciji visokomaligni tumorji. Prav tako ne gradiramo mukoepidermoidnega in adenoidnocističnega karcinoma.
- Obseg lokalne invazije (pT – po TNM 8; slika 9)

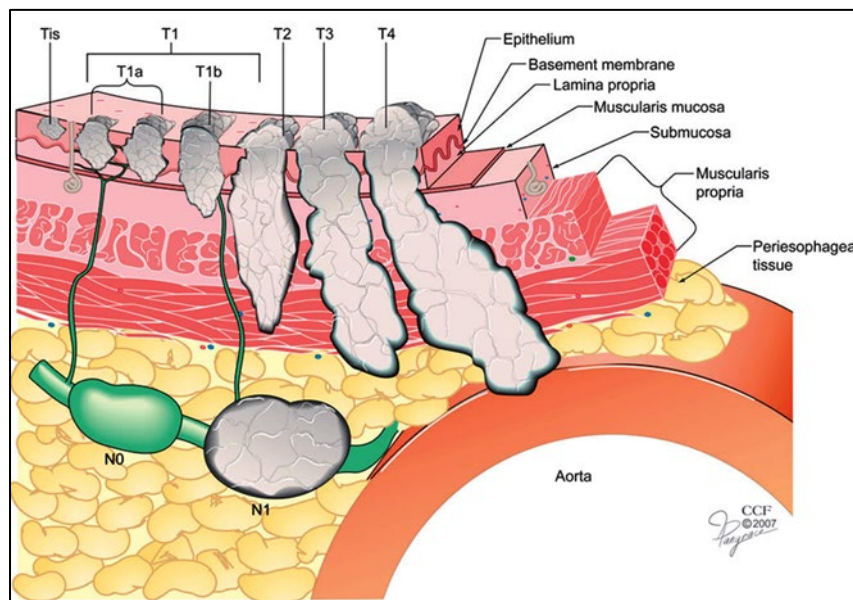
Barretov požiralnik z visoko stopnjo epiteljske displazije v resektatu požiralnika poročamo kot in situ karcinom. Termin karcinom in situ ni uveljavljen za žlezne neoplastične lezije v prebavnem traktu, vendar se še naprej uporablja za potrebe tumorskih registrov. Včasih je pri žleznih lezijah

zelo težko z gotovostjo interpretirati invazijo lamine proprije. Muskularis mukoze je v Barretovom požiralniku pogosto podvojena in zadebeljena; potrebna je pozornost, da se infiltracija le-te ne interpretira kot infiltracija muskularisa proprije. Potrebno se je prav tako zavedati, da je količina in organizacija mišičnih viter različna v različnih delih požiralnika (pičla gladkomišična vlakna v cervikalnem požiralniku vs. debelejša, retikularna mreža v distalnem požiralniku).

Limfangiji so prisotni v celotni debelini stene požiralnika, največ jih je v submukozi. Organizirani so v longitudinalnem poteku, kar omogoča limfatično širjenje v pravokotni smeri glede na globino invazije tumorja. Zato so včasih v resektatih prisotne »skip« lezije. Če gre za več diskretnih lezij, se največji premer tumorja izmeri od vrha najbolj proksimalne do konca najbolj distalno ležeče lezije. V tem primeru je potrebno uporabljati pripono »m« (pT(m)NM).

- Pri tumorjih pT1 je potrebno določiti obseg invazije:
 - pT1a: v lamino proprijo ali muskularis mukoze
 - pT1b: v submukozo
- tumorji pT2 infiltrirajo muskularis proprijo
- tumorji pT3 preraščajo celotno debelino stene požiralnika
- tumorji pT4 vraščajo v sosednje strukture/organe.

Sosednji organi/strukture so: plevra, perikard, vena azigos, diafragma, peritonej, aorta, vretenca, sapnik in bronhij.



Slika 9. Obseg lokalne invazije pri karcinomu požiralnika.

Vir: Ishwaran H et al (2009). A novel approach to cancer staging: application to oesophageal cancer. *Biostatistics* 10(4):603-620

- radikalnost posega

Opišemo status proksimalnega, distalnega in radialnega resekcijskega roba (radialni resekcijski rob so mehka tkiva adventicije na mestu najgloblje tumorske infiltracije). Razdaljo med tumorjem in robom natančno izmerimo. Proksimalni in distalni resekcijski rob je mogoče vzorčiti na dva načina: paralelno z robom ali navpično na rob. V področju proksimalnega in distalnega resekcijskega roba je potrebno opisati tudi obstoj Barretovega požiralnika, ploščatocelične in žlezne displazije. Če robove označujemo s tušem, je v makroskopskem opisu potrebno podati natančno informacijo o tem, s katerim tušem je označen kateri rob.

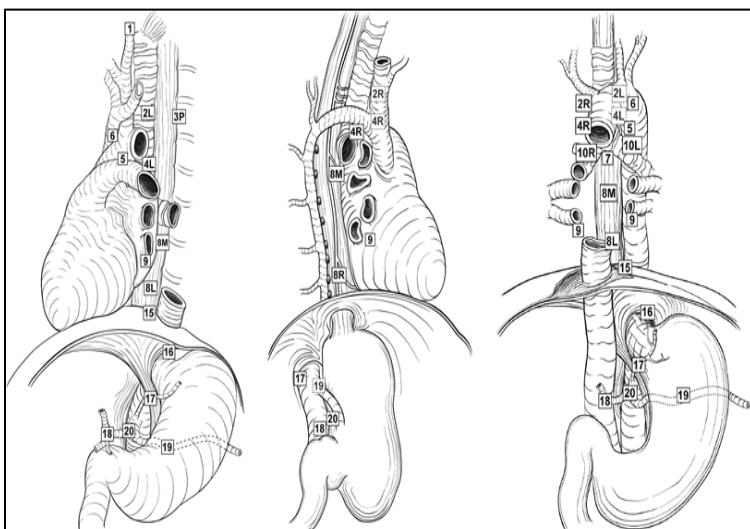
- Status bezgavk (pN – po TNM 8):

- število histološko verificiranih bezgavk

- število metastatskih bezgavk

V preparatu mediastinalne limfadenektomije je ponavadi vsaj 7 bezgavk. Ni definiranega števila izoliranih bezgavk, ki bi bile potrebne za določanje stadija karcinoma požiralnika. Mehka tkiva v okolici požiralnika je potrebno natančno pregledati in zagotoviti vzorčenje čim večjega števila bezgavk. Po neoadjuvantni terapiji so bezgavke lahko zafibrozirane ali atrofične. Otočki acelularnega mucina, ki so lahko prisotni po neoadjuvantnem zdravljenju, ne veljajo za rezidualno bolezen. Imunohistokemično barvanje s širokospektralnim citokeratinom lahko pomaga pri identifikaciji rezidualnih karcinomskih celic v bezgavkah, vendar je potrebna previdnost pri interpretaciji.

Regionalne bezgavke (slika 10) se nahajajo od periezofagealnih cervikalnih bezgavk vse do celiakalnih bezgavk. Število infiltriranih bezgavk je neodvisni prognostični faktor. Pri bolnikih z ektranodalno infiltracijo je prognoza še posebej slaba. Pri kategoriji N0 ni zasevkov v bezgavkah. V primeru zasevkov v 1-2 bezgavkah gre za kategorijo N1, v 3-6 bezgavkah za kategorijo N2, ≥ 7 bezgavkah za kategorijo N3.



Slika 10. (A) Regionalne bezgavke požiralnika.

1R 1L	Right lower cervical paratracheal lymph nodes Left lower cervical paratracheal lymph nodes
Sup	Posterior mediastinal lymph nodes
2R 2L + 4L 4L	Right and left upper paratracheal nodes (including lymph nodes along the recurrent laryngeal nerve and the cervical paratracheal lymph nodes) Left upper paratracheal nodes + Left lower paratracheal lymph nodes Right lower paratracheal lymph nodes Left lower paratracheal lymph nodes
7 8M 7 7	Subcarinal lymph nodes Middle thoracic paraesophageal lymph nodes Subcarinal lymph nodes Subcarinal lymph nodes
8Lo 15 9	Lower thoracic paraesophageal lymph nodes Diaphragmatic lymph nodes Pulmonary ligament lymph nodes
16 16 17	Paracardial lymph nodes Paracardial lymph nodes Lymph nodes along the left gastric artery
17 20 18 19 16	Lymph nodes along the left gastric artery Celiac lymph nodes Lymph nodes along the common hepatic artery Splenic artery lymph nodes Paracardial lymph nodes

Slika 10. (B) Regionalne bezgavke požiralnika: legenda.

Vir: American Joint Committee on Cancer Staging Manual, Eighth Edition (2016) published by Springer Science in Business Media.

- Limfovaskularna invazija
- Perinevralna invazija
- Ocena regresije tumorja (pri neoadjuvantnem zdravljenju)
 - Potrebno je opisati odgovor tumorja na prejeto kemo- in/ali radioterapijo.
 - Ni priporočil za uporabo kateregakoli od sistemov za oceno regresije po neoadjuvantnem zdravljenju, odločitev je odvisna od dogovora med klinikom in patologom. Lahko uporabljamo npr. petstopenjsko delitev po Mandardu (»tumor regression score« TRG). 1: ni rezidualnega karcinoma (TRG 1); 2: redke rezidualne tumorske celice (TRG 2); 3: regresivne spremembe prevladujejo nad rezidualnim karcinomom (TRG 3); 4: rezidualnega karcinoma je več kot regresivnih sprememb (TRG 4); 5: odsotnost regresivnih sprememb (TRG 5).
 - Otočki acelularnega mucina, ki so lahko prisotni po neoadjuvantnem zdravljenju, ne veljajo za rezidualno bolezen.
- Druge spremembe
 - intestinalna metaplazija
 - displazija (nizke in visoke stopnje)
 - druge značilnosti
- Histološko potrjene oddaljene metastaze
- Imunohistokemične in molekularnobiološke lastnosti tumorja, pomembne za načrtovanje zdravljenja in prognoz
- Stadij pTNM (po 8.izdaji UICC)

Ključni podatki, ki jih mora patolog zabeležiti pri endoskopskih ekscizatih karcinoma požiralnika in ezofagogastričnega stika

Endoskopska posega, ki se uporabljata za ekscizijo zgodnjih karcinomov, sta endoskopska mukozna resekcija (EMR) in endoskopska submukozna disekcija (ESD).

Endoskopska resekcija (ER) je indicirana pri zgodnjem karcinomu požiralnika. Na splošno velja, da se ER uporablja za ekscizijo displazije in začetnega (povrhnjega) mukoznega karcinoma. Kirurško zdravljenje je terapija izbora za karcinome z globoko invazijo mukoze in submukoze.

EMR se uporablja za lezije v sluznici. Perforacija kot posledica EMR se zgodi pri < 2 % bolnikov.

Pri ESD ekscizijska ploskev poteka v submukozi. Je tehnično bolj zahtevna in je namenjena odstranitvi večjih karcinomov. Komplikacije, kot je npr. perforacija, so bolj pogoste.

Prisotnost limfovaskularne invazije in/ali submukozne invazije in/ali fokusov diferenciacije gradusa 3 (slabo diferenciran tumor) v vzorcu po EMR ali ESD zahteva kirurško resekcijo.

Sedanje tehnologije omogočajo EMR odstranitev lezij velikih do 15 mm. Lezije < 15 mm bodo odstranjene po kosih. Da se izognemo večkratnim intubacijam med endoskopijo, EMR odstranjene tkivne fragmente spustimo v želodec in jih pobereмо na koncu postopka. To onemogoča orientacijo, oceno položaja odvzetih fragmentov oz. natančno analizo lateralnih ekscizijskih robov.

Patolog mora biti seznanjen z makroskopskim videzom lezije. Makroskopski videz lezije ne vpliva na prognozo in obnašanje tumorja, vendar določene makroskopske karakteristike, kot je npr. ulceracija, nakazujejo bolj napredovali karcinom.

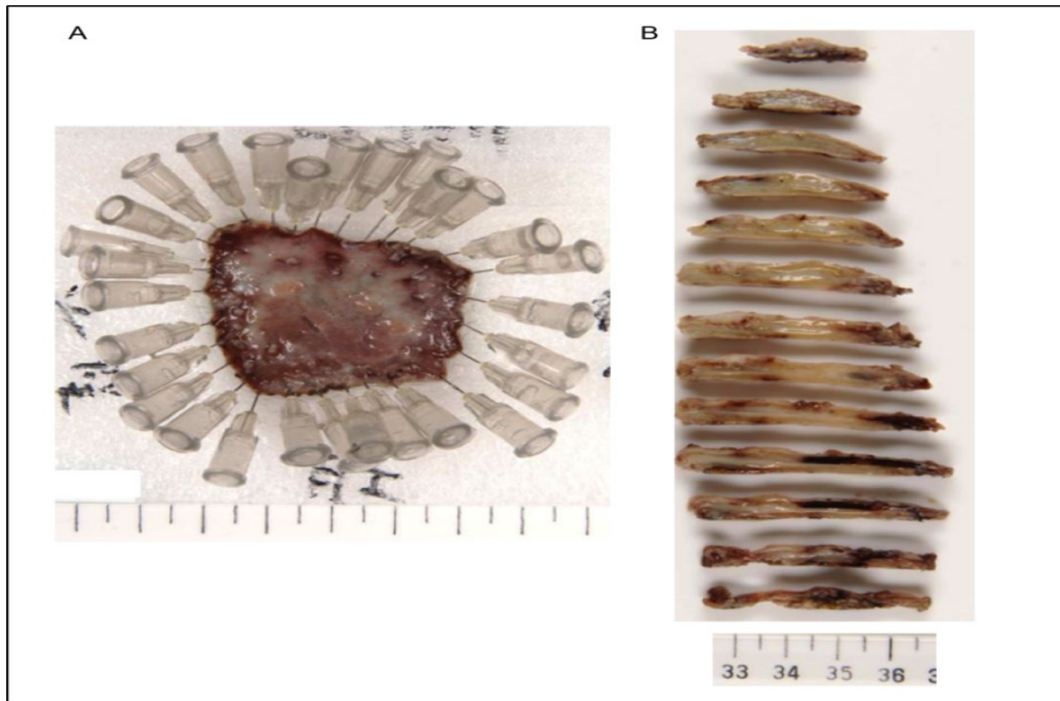
Za opis makroskopskega videza se pogosto uporablja Pariška klasifikacija:

- Ni makroskopsko vidne lezije
- Polipoidna
 - 0-Ip (protrudirana, pedunkulirana)
 - 0-Is (protrudirana, sesilna; > 2.5 mm nad nivojem sluznice)
- Napolipoidna
 - 0-IIa (površinska, privzdignjena < 2.5 mm nad nivojem sluznice)
 - 0-IIb (ravna, »flat«)
 - 0-IIc (površinsko plitva, ugreznjena)
 - 0-III (ulcerirana / ekskavirana)

Intramukozni karcinom je tipična površinska »flat« lezija (Pariška klasifikacija 0-IIa, 0-IIb). Za razliko od njega je submukozni invazivni karcinom ponavadi ekskaviran (Pariška klasifikacija 0-IIc, 0-III) in včasih polipoiden (Pariška klasifikacija 0-I). Pri ploščatoceličnih karcinomih klasifikacija površinske žilne risbe in intrapapilarne kapilarne mreže omogoča oceno globine invazije.

Priprava vzorca

Glede na dejstvo, da se povrhnji odvzemki EMR v fiksaciji zavijajo in deformirajo, je najbolje, če je vzorec EMR takoj po odvzemu pripet na podlagi (slika 11) ali razpotegnjen in zravnan med dvema gobicama, preden se ga položi v kaseto in fiksira. Ta postopek omogoča bolj relevantno oceno ekscizijskih robov.



Slika 11: (A) Vzorec EMR pripet na pluti. (B) Po fiksaciji je vzorec potrebno narezati na debelino rezine približno 2 mm in vzorčiti v celoti.

Vir: <https://www.rcpath.org/uploads/assets/f8b1ea3d-5529-4f85-984c8d4d8556e0b7/g006-dataset-for-histopathological-reporting-of-oesophageal-and-gastric-carcinoma.pdf>

Makroskopski podatki:

- Tip vzorca (polipektomija, EMR, ESD) in lokacija tumorja
- Dimenzije vzorca, morebitna fragmentiranost

Vzorec je potrebno izmeriti v treh dimenzijah. Če je bil sprejet v več delih, je potrebno v treh dimenzijah izmeriti vsakega od le-teh in ga procesirati posebej. Če je lezija na površini sluznice makroskopsko vidna, je potrebno opisati njen videz kot tudi makroskopsko oddaljenost od ekscizijskih robov. Smer rezanja je potrebno prilagoditi na način, da omogoča analizo spremembe v odnosu na najbližji ekscizijski rob. Če je le možno, je vzorec potrebno fotografirati, rezine pa numerirati; tak pristop omogoča bolj optimalno patološko-endoskopsko korelacijo.

Mikroskopski podatki:

- Histološki tip karcinoma
- Stopnja diferenciacije (gradus) karcinoma
- Globina invazije preko lamine muskularis mukoze v submukozo (v milimetrih)

Povezana je s tveganjem obstoja zasevkov v bezgavkah. Endoskopski ekscizati zajemajo sluznico in del podsluznice. Po TNM8 so karcinomi sluznice (vključno z infiltracijo muskularisa mukoze) klasificirani kot pT1a; tisti, ki infiltrirajo submukozo, kot pT1b. Poleg te obstajajo še drugi subklasifikacijski sistemi, pri katerih se upošteva globina invazije v sluznico (M) oz. podsluznico (SM) – glej naprej.

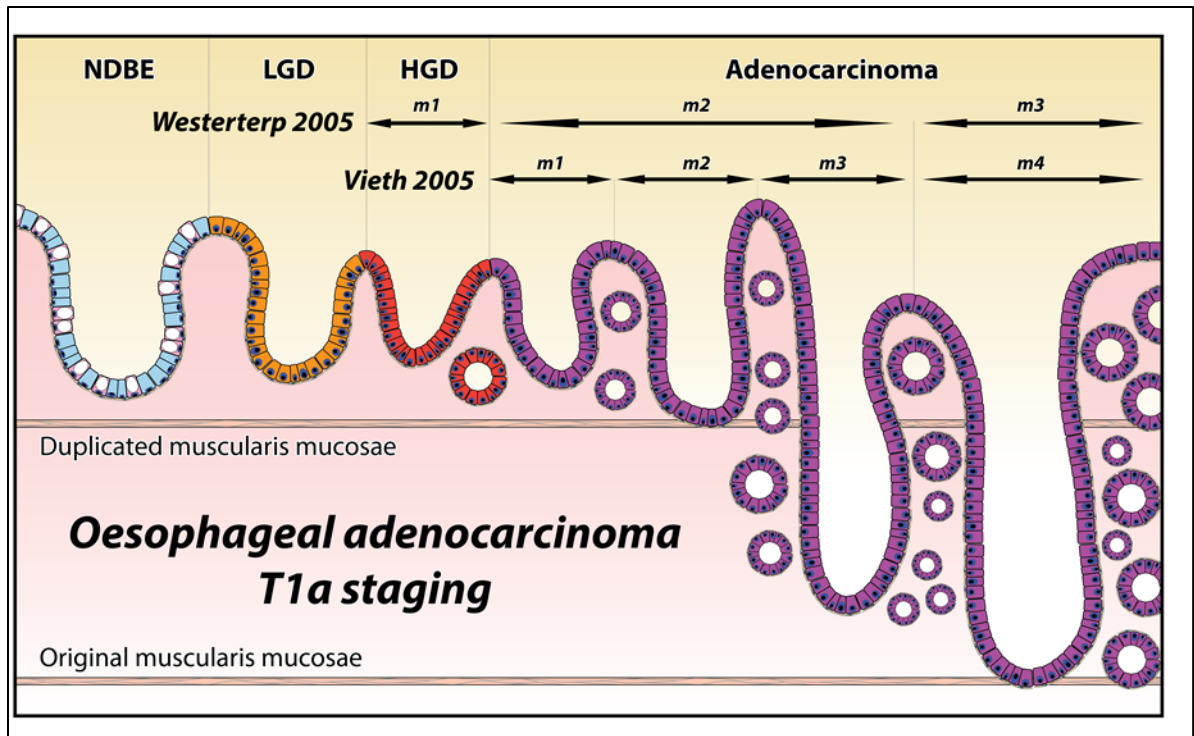
V vzorcih Barrettovega požiralnika, v katerem je vzniknil adenokarcinom, je ocena globine invazije lahko zelo težavna. Razlog za to je možna prisotnost podvojene muskularis mukoze, ki je prisotna pri do 87.5 % bolnikov. Novonastala, podvojena muskularis mukoze je ponavadi tanjša, pogosto razčesana in manj definirana, kot je to originalna muskularis mukoze. Če ekscizijski rob poteka med dvema muskularisoma mukoze, je histološko lahko prisoten vtis, da je ekscizijska ploskev v submukozni. Prisotnost/odsotnost večjih, debelejših ostenjenih krvnih žil in submukoznih žlez je lahko v pomoč pri določanju globine ekscizije, še posebej v luči tega, da je globina invazije v submukozo klinično bistveno bolj pomembna od globine invazije v sami sluznici.

Globina invazije v submukozo se deli na tri ravni (podobno kot Kikuchijev sistem ocenjevanja pri kolorektalnem karcinomu) – SM1/SM2/SM3 – in je močno povezan s tveganjem obstoja zasevkov v bezgavkah. Glede na dejstvo, da v EMR in ESD vzorcih ni muskularisa proprije, delitev na tretjine ni možna, zato se za potrebe določanja stadija SM uporablja meritev globine invazije na mestu, kjer je le-ta najgloblja v odnosu na muskularis mukoze. Najbolj pogosto je v uporabi naslednji sistem ocenjevanja: SM1: > 0 do $\leq 500 \mu\text{m}$, SM2: $> 500 \mu\text{m}$ do $\leq 1,000 \mu\text{m}$, SM3: $> 1,000 \mu\text{m}$.

Zaradi bolj agresivne narave ploščatoceličnih karcinomov je za kategorijo SM1 »cut-off« pri 200 μm . Lahko se uporabljajo tudi drugi subklasifikacijski sistemi. Japonski avtorji predlagajo naslednjo delitev:

Za adenokarcinome in Barrettov požiralnik z visoko stopnjo displazije (slika 12):

- displazija visoke stopnje (m1) Tis
- invazija v lamino proprijo (m2, T1a)
- invazija v muskularis mukoze (notranja podvojena plast) (m3, T1a)
- invazija v muskularis mukoze (zunanja podvojena plast) (m4, T1a)
- invazija v submukozo (T1b)
- invazija v muskularis proprije (T2)



Slika 12: Histo-anatomske plasti v požiralniku pri Barretovem požiralniku in adenokarcinomu (m1-m4).

Vir: <http://www.iccr-cancer.org/datasets/published-datasets/digestive-tract/carcinoma-of-the-oesophagus>

Za ploščatocelične karcinome in displazijo visoke stopnje (slika 10):

- intramukozni karcinom, omejen na epitelij: T1a-EP
- intramukozni karcinom v lamini propriji: T1a-LPM
- intramukozni karcinom z infiltracijo muskularis mukoze: T1a-MM
- T1b-SM1
- T1b-SM2
- T1b-SM3

Obrazec za sinoptično poročanje patološkega vzorca po endoskopski resekciji karcinoma požiralnika

Priimek in ime bolnika Datum rojstva

Datum operacije..... Napotna ustanova / oddelek.....Kirurg.....

Naziv laboratorija za patologijo Številka biopsije

Datum sprejema vzorca.....Datum avtorizacije izvidaPatolog.....

Neoadjuvantno zdravljenje: ne da _____ (navedi) ni podatka

Lokacija tumorja (označi vse prizadete lokacije),

klinični podatek

- cervikalni (proksimalni) požiralnik
- srednji del požiralnika
 - zgornji torakalni
 - srednji torakalni
 - nespecificirano/nedoločljivo
- distalni del požiralnika (spodnji torakalni)
- ezofagogastrična meja (EGJ)
- proksimalni del želodca (kardija)
- drugo (navedi): _____
- požiralnik, nespecificirano/nedoločljivo

Klinični stadij

- navedi: _____
- ni znano

Vrsta operacije:

- EMR (endoskopska mukozna resekcija)
- ESD (endoskopska submukozna disekcija)
- drugo (navedi): _____
- nespecificirano/nedoločljivo

Dimenzije ekscizata/ekscizatov

- _____ cm x _____ cm x _____ cm
- _____ cm x _____ cm x _____ cm
- _____ cm x _____ cm x _____ cm
- _____ cm x _____ cm x _____ cm

Multicentričnost tumorja

- eno žarišče
- več žarišč (navedi število)

- števila žarišč ni možno določiti (razloži)

Opomba: če so prisotni multipli, sinhroni tumorji, je potrebno za vsakega posameznega izpolniti sinoptični obrazec za prijavljanje

Velikost tumorja

- največji premer : ____ cm
dodatne dimenzije : ____ x ____ cm
- velikosti ni možno določiti (razloži):

Barrettova sluznica

- da
- ne

Histološki tip

- določitev ni možna
razlog: _____
- žlezna displazija nizke stopnje
- žlezna displazija visoke stopnje
- ploščatocelična displazija nizke stopnje
- ploščatocelična displazija visoke stopnje
- ploščatocelični karcinom
 - običajni

- bazaloidni
- vretenastocelični
- verukozni
- adenokarcinom
 - tubularni
 - papilarni
 - mucinozni
 - slabo kohezivni
 - pečatnocelični
 - nepečatnocelični
- mukoepidermoidni
- adenoskvamozni
- adenoidnocistični
- karcinom z limfoidno stromo (medularni)
- nediferencirani karcinom
- neuroendokrini karcinom
 - drobnocelični
 - velikocelični
 - nedoločljivo
- mešani ploščatocelični-nevroendokrini karcinom
- mešani adenokarcinom-nevroendokrini karcinom
- mešani adenokarcinom-nevroendokrini tumor
- dobro diferencirani neuroendokrini tumor, G1
- dobro diferencirani neuroendokrini tumor, G2
- dobro diferencirani neuroendokrini tumor, G3
- drugi histološki tip (navedi):

- karcinom, tipa ni mogoče določiti
razlog: _____

Histološki gradus

- G1: dobro diferencirani
 - G2: zmerno diferencirani
 - G3: slabo diferencirani, nediferencirani
 - GX: gradusa ni možno določiti
 - Določitev ni smiselna glede na histološki tip*

*ACC,MEC,NET,NEC

Tkivne plasti prisotne v vzorcu:

- ni možno določiti
razlog: _____
 - sluznica
 - žlezna
 - ploščatocelična
 - mešana
 - muskularis mukoze
 - povrhnji
 - globoki
 - submukoza
- muskularis proprije

Globina invazije

- ni možno določiti
razlog: _____
- ni tumorja
- in situ/displazija visoke stopnje
- invazija v lamino propio
globina: _____
- invazija v muskularis mukoze
- invazija v submukoza
globina: _____
- invazija muskularis proprije

Limfovaskularna invazija

- ni prisotna
- prisotna
 - male žile (venule, kapilare, limfangiji)
specificiraj: _____
 - velike žile (vene)
- sumljiva
- ocena ni možna

Perinevralna invazija

- ni prisotna
- prisotna
- sumljiva
- ocena ni možna

Robovi

Invazivni karcinom

- določitev ni možna
- stranski robovi niso infiltrirani
oddaljenost od najbližjega stranskega roba:

- karcinom v stranskem robu
določi rob, če je le možno:

- globoki rob ni infiltriran
oddaljenost od globokega roba:

- karcinom v globokem robu

Displazija

- določitev ni možna
- stranski robovi brez displazije
oddaljenost od najbližjega stranskega roba:

- displazija v stranskem robu
 - ploščatocelična
 - žlezna
 - nizke stopnje
 - visoke stopnje

določi rob, če je le možno:

Dodatne najdbe:

- ezofagitis (tip): _____
- gastritis (tip): _____
- drugo (navedi): _____

Imunohistokemija za MMR proteine:

- ni bilo testirano
- ni mogoče interpretirati zaradi

- ni izgube ekspresije MMR proteinov
- izguba ekspresije MLH1/PMS2

- izguba ekspresije MSH2/MSH6
- izguba ekspresije PMS2
- izguba ekspresije MSH6
- drugo

Status Her2:

- imunohistokemija:
 - ni bilo testirano
 - interpretacija ni možna, navedi razlog:

- 0
- 1+
- 2+
- 3+

- FISH/ISH

- ni bilo testirano
- interpretacija ni možna, navedi razlog:

O količnik: _____

O število kopij gena Her2:

Imunohistokemično testiranje pan-TRK

proteina:

- ni bilo testirano
- interpretacija ni možna, navedi razlog

negativno

pozitivno

EBV status (ISH EBV, EBER)

- ni bilo testirano
- interpretacija ni možna, navedi razlog:

negativna

pozitivna

PD-L1 testiranje (klon 22C3):

- ni bilo testirano
- interpretacija ni možna, navedi razlog:

- CPS »score«: _____

- da
- ne
- odstotek: _____

Za NET tumorje

Mitotska aktivnost

< 2 mitoz/2mm²

2-20 mitoz/2mm²

O Število: _____

> 20 mitoz/2mm²

O Število: _____

števila ni možno določiti

(razlog): _____

Opomba: število mitoz je potrebno izraziti kot število mitoz na 2mm². Mitoze je potrebno prešteti na vsaj 10mm² v področju najbolj izražene mitotske aktivnosti!

Ki-67 imunohistokemično barvanje

< 3 %

3 % do 20 %

O Ki-67: _____%

> 20 %

O Ki-67: _____% ni ga možno določiti (razlaga):

Komentar/opomba (npr. pri pošiljanju vzorca na nadaljnja molekularna testiranja):

Dodatne preiskave (navedi):

Komentarji:

Nekroza tumorskega tkiva

Priimek in ime bolnika Datum rojstva

Datum operacije..... Napotna ustanova / oddelek.....Kirurg.....

Naziv laboratorija za patologijo Številka biopsije

Datum sprejema vzorca.....Datum avtorizacije izvidaPatolog.....

Neoadjuvantno zdravljenje: ne da _____ (navedi) ni podatka

Vrsta operacije:

- farigo-laringo-ezofagektomija
- ezofagektomija
- ezofagogastrektomija
- _____
drugo (navedi): _____
- nespecificirano/nedoločljivo

- tumor v celoti leži v požiralniku in ne infiltrira EGS
- centralni del tumorja leži v distalnem delu požiralnika in tumor infiltrira EGS
- centralni del tumorja je na EGS
- centralni del tumorja leži v proksimalnem delu želodca (kardiji) na razdalji < 2 cm od EGS in tumor infiltrira EGS
- nespecificirano
- ocena ni možna

Dimenzije resektata

- požiralnik: _____ cm
- želodec
mala krivina: _____ cm
velika krivina: _____ cm
- druge strukture/organi (navedi in izmeri v cm): _____

Oddaljenost centra tumorja od EGS: _____ cm

Multicentričnost tumorja

- eno žarišče
- več žarišč (navedi število): _____
- števila žarišč ni možno določiti (razloži): _____

Lokacija tumorja (označi vse prizadete lokacije)

- cervikalni (proksimalni) požiralnik
- srednji del požiralnika
 - zgornji torakalni
 - srednji torakalni
 - nespecificirano/nedoločljivo
- distalni del požiralnika (spodnji torakalni)
- ezofagogastrična meja (EGJ)
- proksimalni del želodca (kardija)
- drugo (navedi): _____
- požiralnik, nespecificirano/nedoločljivo

Opomba: če so prisotni multipli, sinhroni tumorji, je potrebno za vsakega posameznega izpolniti sinoptični obrazec za prijavljanje

Velikost tumorja

- največji premer : _____ cm
dodatne dimenzije : _____ x _____ cm
- velikosti ni možno določiti (razloži): _____

Histološki tip

- ploščatocelični karcinom
 - običajni
 - bazaloidni

Odnos z EGS:

- vretenastocelični
- verukozni
- adenokarcinom
 - tubularni
 - papilarni
 - mucinozni
 - slabo kohezivni
 - pečatnocelični
 - nepečatnocelični
- adenoidnocistični karcinom
- mukoepidermoidni karcinom
- adenoskvamozni
- nediferencirani karcinom
- karcinom z limfoidno stromo (medularni)
- neuroendokrini karcinom
 - drobnocelični
 - velikocelični
 - nedoločljivi
- mešani ploščatocelični-nevroendokrini karcinom
- mešani adenokarcinom-nevroendokrini karcinom
- mešani adenokarcinom-nevroendokrini tumor
- dobro diferencirani neuroendokrini tumor, G1
- dobro diferencirani neuroendokrini tumor, G2
- dobro diferencirani neuroendokrini tumor, G3
- drugi histološki tip (navedi): _____
- karcinom, tipa ni mogoče določiti

Histološki gradus

- G1: dobro diferencirani
- G2: zmerno diferencirani
- G3: slabo diferencirani, nediferencirani
- GX: gradusa ni možno določiti
- Določitev ni smiselna glede na histološki tip*
*ACC,MEC,NET,NEC

Globina invazije

- ni tumorja
- in situ/displazija visoke stopnje

- invazija v lamino propio
- invazija v muskularis mukoze
- invazija submukoze
- invazija muskularis proprie
- invazija adventicije
- invazija sosednjih struktur/organov*
(navedi): _____
- globine invazije ni mogoče določiti

*sosednje strukture so: plevra, perikard, vena azigos, diafragma, peritonej, aorta, vretenca, dihalne poti

Robovi

- vsi robovi potekajo v zdravem glede na karcinom, displazijo in intestinalno metaplazijo
- analizirani robovi (navedi): _____

Opomba: Robovi vključujejo proksimalni, distalni, radialni, mukozni, globoki in druge

- oddaljenost invazivnega karcinoma od najbližjega roba (v mm ali cm): ___ mm ali ___ cm
- navedi kateri je najbližji rob:

Posamezne individualne robove je potrebno opisati, če so infiltrirani s tumorjem ali če ocena ni možna

- proksimalni rob:
 - ocena ni možna
 - infiltriran z invazivnim karcinomom
 - ni infiltriran z invazivnim karcinomom
 - ni displazije
 - ploščatocelična displazija nizke stopnje
 - ploščatocelična displazija visoke stopnje
 - žlezna displazija nizke stopnje
 - žlezna displazija visoke stopnje
 - intestinalna metaplasija (Barrettov požiralnik) brez displazije

- Distalni rob
 - ocena ni možna
 - infiltriran z invazivnim karcinomom
 - ni infiltriran z invazivnim karcinomom
 - ni displazije
 - ploščatocelična displazija nizke stopnje
 - ploščatocelična displazija visoke stopnje
 - žlezna displazija nizke stopnje
 - žlezna displazija visoke stopnje
 - intestinalna metaplasija (Barrettov požiralnik) brez displazije
- Radialni rob
 - ocena ni možna
 - ni invazivnega karcinoma
 - invazivni karcinom v robu
- Drugi robovi

Navedi rob (robove): _____

- ocena ni mogoča
- ni invazivnega karcinoma
- invazivni karcinom v robu

Učinek zdravljenja

- Ni bilo neoadjuvantnega zdravljenja
- Po neoadjuvantnem zdravljenju
 - ni vitalnih karcinomskih celic (kompletni odgovor, »score« 0)
 - posamezne ali manjše skupine vitalnih karcinomskih celic (skoraj kompletni odgovor, »score« 1)
 - rezidualne vitalne karcinomske celice, več kot posamezne ali manjši skupki s prisotnimi evidentnimi regresivnimi spremembami (delni odgovor, »score« 2)

- obsežen rezidualni tumor brez regresivnih sprememb (odgovor je slab ali ga ni, »score« 3)
- Ni regresivnih sprememb (»score« 4)

- Ocena ni možna

Opomba: izbira sistema za oceno odgovora na neoadjuvantno zdravljenje je stvar dogovora med patologi in kliniki. Lahko se uporablja katerikoli od sistemov opisanih v literaturi. Potrebno je navesti sistem ocenjevanja regresije.

Limfovaskularna invazija

- ni prisotna
- prisotna
- sumljiva
- ocena ni možna

Perinevralna invazija

- ni prisotna
- prisotna
- sumljiva
- ocena ni možna

Regionalne bezgavke

- ni bezgavk za analizo (bezgavke niso bile poslani ali izolirane)
- število metastatskih bezgavk: ____
 - števila ni mogoče določiti (obrazložitev): _____
- število vseh pregledanih bezgavk: ____
 - števila ni mogoče določiti (obrazložitev): _____

Histološko potrjene oddaljene metastaze:

- ne
- da _____ (lokacija)

Patološka klasifikacija stadija (pTNM, AJCC 8th Edition)

pT_____N_____M_____

ypT_____N_____M_____

Za NET ENETS TNM stadij (2007):

T_____N_____M_____

Dodatne patološke najdbe (vse, kar je prisotno)

- ni
- intestinalna metaplazija (Barrettov požiralnik)
- žlezna displazija nizke stopnje v požiralniku
- žlezna displazija visoke stopnje v požiralniku
- ploščatocelična displazija nizke stopnje
- ploščatocelična displazija visoke stopnje
- žlezna displazija nizke stopnje v želodcu
- žlezna displazija visoke stopnje v želodcu
- ezofagitis (tip):

- gastritis (tip):

- drugo (navedi): _____

Imunohistokemija za MMR proteine:

- ni bilo testirano
- ni mogoče interpretirati zaradi

- ni izgube ekspresije MMR proteinov
- izguba ekspresije MLH1/PMS2
- izguba ekspresije MSH2/MSH6
- izguba ekspresije PMS2
- izguba ekspresije MSH6
- drugo

Status Her2:

- imunohistokemija:
O ni bilo testirano

O interpretacija ni možna, navedi razlog:

0

1+

2+

3+

FISH/ISH

O ni bilo testirano

O interpretacija ni možna, navedi razlog:

O količnik: _____

O število kopij gena Her2:

Imunohistokemično testiranje pan-TRK

proteina:

- ni bilo testirano
- interpretacija ni možna, navedi razlog:

- negativno
- pozitivno

EBV status (ISH EBV, EBER)

- ni bilo testirano
- interpretacija ni možna, navedi razlog:

- negativna
- pozitivna

PD-L1 testiranje (klon 22C3):

- ni testirano
- interpretacija ni možna, navedi razlog:

- CPS »score«: _____

Za NET tumorje

Mitotska aktivnost

< 2 mitoz/2mm²

2-20 mitoz/2mm²

O število: _____

>20 mitoz/2mm²

O število: _____

števila ni možno določiti

(razlog): _____

Opomba: število mitoz je potrebno izraziti kot število mitoz na 2mm². Mitoze je potrebno prešteti na vsaj 10mm² v področju najbolj izražene mitotske aktivnosti!

Ki-67 imunohistokemično barvanje

< 3 %

3 % do 20 %

O Ki-67: ____%

> 20 %

O Ki-67: ____%

ni ga možno določiti (razlaga):

Opomba: Ki 67 je potrebno odčitati v področju najbolj izražene aktivnosti (»hot spot«).

Nekroza tumorskega tkiva

da

ne

odstotek: _____

Komentar/opomba (npr. pri pošiljanju vzorca na nadaljnja molekularna testiranja):

Dodatne preiskave (navedi):

Komentarji:

MOLEKULARNO GENETSKO TESTIRANJE PRI RAKU POŽIRALNIKA IN EZOFAGOGASTRIČNEGA STIKA

Molekularno diagnostični pristop pri raku požiralnika in ezofagogastričnega stika je podoben kot pri raku želodca. Povečano tveganje za nastanek **dednega raka požiralnika in ezofagogastričnega stika** je poročano pri osebah z zarodnimi patogenimi in verjetno patogenimi različicami (PR/VPR) v genu *STK11*, *PTEN*, *RHBDF2*, *BLM/RECQL3*, *FANCD1*, *BRCA2* in *PALB2*. Zato je priporočljivo, da vse bolnike s PR/VPR v prej naštetih genih napotimo na genetsko svetovanje in testiranje. Med družinske oblike raka požiralnika in ezofagogastričnega stika prištevamo tudi sindrom Barrett, kjer obstaja jasna povezava z zbolevanjem družinskih članov (družinska anamneza), vendar zaenkrat ni znan gen, ki je neposredno vpleten v nastanek tega sindroma.

Za dokazovanje zarodnih PR/VPR v naštetih genih so primerne molekularno genetske metode, s katerimi lahko zaznamo različice v različnih delih genov. Največkrat uporabljamo metodo NGS (*angl.* next generation sequencing), neposredno sekvenciranje po Sangerju ali MLPA (metoda hkratnega pomnoževanja od ligacije odvisnih sond; *angl.* Multiplex Ligation-dependent Probe Amplification). Metoda MLPA omogoča zaznavanje večjih različic (insercij ali delecij) na DNK, ki jih z metodo direktnega sekvenciranja ne zaznamo. Pri določanju zarodnih PR/VPR uporabljamo netumorsko tkivo (najpogosteje kri)

(https://www.onkoi.si/dejavnosti/zdravstvena_dejavnost/diagnosticna_dejavnost/oddelek_za_molekularno_diagnostiko/dedni_raki).

Pri **sporadičnih oblikah raka požiralnika in ezofagogastričnega stika** so znane številne različice v genih, ki so povezani z nastankom in širjenjem raka. Najpogosteje so prisotne PR/VPR v genih *TP53*, *ELMO1*, *CDKN2A* ter pomnožitve gena *KRAS* in *HER2 (ERBB2)*.

Pri napredovalem raku požiralnika in ezofagogastričnega stika je po NCCN smernicah priporočeno v tumorskem tkivu določiti pomnožitev *HER2* za zdravljenje s trastuzumabom v sklopu opredelitve napovednih dejavnikov za zdravljenje s tarčnimi zdravili. Prav tako pride v poštev tudi določitev mikrosatelitske nestabilnosti (MSI) in/ali izražanja PDL1 za zdravljenje z imunoterapijo ter (v zelo redkih primerih) določanje *NTRK* fuzij za zdravljenje z zaviralci TRK (tropomiozin receptorskih kinaz). Na Oddelku za molekularno diagnostiko Onkološkega inštituta Ljubljana za določanje molekularno genetskih sprememb v tumorskem tkivu uporabljamo NGS, s katerim lahko zaznamo spremembe v številnih genih. Priporočene metode za določanje pomnožitev *HER2* pa so imunohistokemično barvanje, in situ hibridizacija in NGS.

SMERNICE PRVEGA ZDRAVLJENJA BOLNIKA Z RAKOM POŽIRALNIKA IN EGS BREZ ODDALJENIH ZASEVKOV

Zdravljenje raka požiralnika in EGS je danes praviloma multidisciplinarno in obsega tako lokalno (endoskopska mukozna ali submukozna resekcija, kirurgija, obsevanje) kot tudi sistemsko zdravljenje (kemoterapija). Izjema je rak vratnega dela požiralnika, kjer se praviloma odločamo za definitivno radiokemoterapijo. Odločitev o vrsti zdravljenja mora biti za vsakega bolnika posebej sprejeta na multidisciplinarnem konziliju. Pri vseh bolnikih, predvsem pa pri kandidatih za radikalno zdravljenje (tj. z namenom ozdravitve), je pred pričetkom zdravljenja v primeru težav potrebno zagotoviti ustrezno pot za prehranjevanje (hranilna stoma, nazogastrična sonda, bužiranje) in jim med in po zaključku samega zdravljenja tudi nuditi ustrezno prehransko podporo (prehrambeni dodatki, korekcija morebitnih elektrolitskih disbalansov, kompletna parenteralna prehrana ...). Vstavitev opornice v predelu zožitve ni primerna za bolnike, predvidene za radikalno zdravljenje, temveč le za paliativno zdravljenje. Bolniki, ki so v slabi splošni kondiciji (splošno stanje po Karnofskem ocenjeno z $< 60\%$ in/ali po WHO lestvici z ≥ 3), niso kandidati za radikalno onkološko zdravljenje, ampak za paliativno in podporno zdravljenje. Pri vseh kadilcih svetujemo prenehanje kajenja.

Pri tumorjih EGS je pomembna opredelitev tumorjev po klasifikaciji Siewert, saj je od nje odvisna vrsta zdravljenja; tumorje tipa Siewert I in II zdravimo kot rak požiralnika, tumorje tipa Siewert III pa praviloma zdravimo po smernicah za zdravljenje raka želodca (glej Smernice OI za zdravljenje bolnikov z adenokarcinomom želodca, leto 2021).

ENDOSKOPSKO ZDRAVLJENJE DISPLASTIČNIH SPREMEMB IN ZGODNJEGA ADENOKARCINOMA T1a V SPODNJEM POŽIRALNIKU

V primeru displazije nizke stopnje moramo optimizirati protirefluksno zdravljenje in ponoviti endoskopski pregled vsakih 6 mesecev. Po 6 mesecih bolniku z displazijo nizke stopnje predstavimo možnost radiofrekvenčne ablacije displastične sluznice.

Pri bolnikih z displazijo visoke stopnje ali z zgodnjim adenokarcinomom naredimo endoskopsko mukozno ali submukozno resekcijo. V primeru, da je šlo za adenokarcinom T1a in izjemoma pri bolnikih z adenokarcinomom T1b sm1 z visokim tveganjem za operativni poseg, po endoskopski resekciji naredimo še radiofrekvenčno ablacijo. Praviloma se bolniki, kjer je po endoskopski resekciji ugotovljen stadij T1b ali II, zdravijo operativno [Fitzgerald, 2014; Sever, 2016].

KIRURGIJA RAKA POŽIRALNIKA IN EGS

Namen radikalnega kirurškega zdravljenja je odstranitev vsega tumorskega tkiva in rekonstrukcija reseciranih organskih sistemov. Za to morata biti izpolnjena dva pogoja: bolezen mora biti radikalno odstranljiva (resektabilna) in bolnik mora biti sposoben za operacijski poseg (operabilen).

Vsakega bolnika, ki je kandidat za radikalno kirurško zdravljenje, morata pred začetkom zdravljenja pregledati kirurg ter anesteziolog, ki to zdravljenje izvajata. Oceniti morata, če je bolnik sposoben za resekcijo. Pri bolnikih, pri katerih s presejalnim vprašalnikom NRS 2002 ugotovimo prehransko ogroženost, je nujen tudi pregled pri strokovnjaku za klinično prehrano in vzporedno spremljanje učinkovitosti prehranskih ukrepov med zdravljenjem.

Kandidati za kirurško zdravljenje

Radikalno kirurško zdravljenje je mogoče, če je bolezen omejena na prebavno cev (do T3) ali če je mogoče strukture, v katere tumor vrašča, varno in radikalno resecirati (T4a ob vraščanju v plevro, perikard in/ali prepono). Tumorji, ki vraščajo v velike žile, velike dihalne poti, hrbtenico ali bližnje organe (srce, pljuča, jetra, vranica, pankreas) stadija T4b niso radikalno odstranljivi. Pareza povratnega živca je znak inoperabilnosti.

Istočasno mora biti mogoča tudi resekcija vseh bezgavk, za katere je klinično sumljivo, da so prizadete.

Bolniki, pri katerih so zasežene neregionalne bezgavke (supraklavikularne pri tumorjih EG-prehoda, retroperitonealne pri vseh tumorjih) in bolniki z oddaljenimi zasevki (M1), niso kandidati za radikalno kirurško zdravljenje.

Posebna skupina kandidatov za poskus radikalne resekcije so bolniki po primarnem radikalnem zdravljenju s kemoradioterapijo. Bolnikom, pri katerih pride do lokalnega recidiva po definitivnem zdravljenju, in bolnikom, ki sprva zaradi različnih vzrokov niso bili kandidati za resekcijo, lahko ponudimo t. i. rešilno ezofagektomijo (angl. salvage esophagectomy). Pogoj je enak kot za primarno kirurško zdravljenje, torej mora biti odstranljiva vsa bolezen. Zaradi predhodnega obsevanja je verjetnost zapletov dosti večja, obsevalnemu polju pa moramo prilagoditi izbiro presadka za rekonstrukcijo prebavne cevi.

Specifične lokacije karcinomov požiralnika in EGS

Tumorji vratnega dela požiralnika

Tumorji vratnega dela požiralnika (do 5 cm od vhoda v požiralnik) so posebna skupina, pri kateri veljajo druga priporočila. Vratni del je najmanj pogosta lokalizacija, tam se bolezen pojavi pri 5 % bolnikov z

rakom požiralnika. Večinoma jih zdravimo s kombinirano kemoradioterapijo, ki ima z radikalno resekcijo primerljive dolgoročne izide ob manjši funkcionalni okvari za bolnika [Sakanaka, 2018; Takebayashi, 2017]. V redkih primerih, ko je indicirana resekcija (odsotnost sistemskih zasevkov in zasevkov v bezgavkah izven vratu, motiviran bolnik), pa je potrebna istočasna faringolaringektomija, trajna traheostomija in disekcija vratnih bezgavk. Rekonstrukcija je mogoča s transpozicijo tubuliranega vezanega želodčnega presadka (t. i. gastric pull-up), s prostim presadkom ozkega črevesa ali prostim tubuliranim kožno-mišičnim presadkom.

Tumorji torakalnega dela požiralnika in EG-prehoda (Siewert 1 in 2)

Tumorje EG-prehoda (Siewert 1 in 2) zdravimo enako kot tumorje distalnega požiralnika. Napravimo eno od različnih ezofagektomij. Tip resekcije in način rekonstrukcije narekujejejo lokacija in velikost tumorja, izkušnje kirurga in posebnosti bolnika. Ker večinoma ne reseciramo vratnega dela požiralnika, so vse ezofagektomije subtotalne. Obenem odstranimo bezgavke okrog požiralnika, v subkarinalnem področju in ob zgornjem delu želodca v enem preparatu (en-bloc).

Tumorji EG-prehoda (Siewert 3)

Tumorje Siewert 3 zdravimo po priporočilih in smernicah za rak želodca, čeprav je včasih potrebna tudi resekcija distalnega dela požiralnika, da zagotovimo radikalnost.

Način resekcije

Sprejemljivi načini mobilizacije požiralnika so transtorakalna (odprta ali torakoskopska) in transhiatalna. V Sloveniji izvajamo naslednje tipe ezofagektomije:

1. resekcija požiralnika skozi desni plevralni prostor z anastomozo v prsnem košu (Ivor Lewis)
2. resekcija požiralnika skozi desni plevralni prostor z anastomozo na vratu (McKeown)
3. transhiatalna resekcija požiralnika z anastomozo na vratu (Orringer)

Rekonstrukcija je mogoča s transpozicijo tubuliranega vezanega želodčnega presadka (t. i. gastric pull-up), transpozicijo vezanega režnja širokega črevesa (t. i. kolon plastika) ali transpozicijo vezanega režnja ozkega črevesa ob sočasni totalni gastrektomiji (rekonstrukcija Y-Roux).

Metoda izbora za primarno rekonstrukcijo prebavne cevi je transpozicija tubuliranega želodca.

Vsi resekcijski robovi morajo biti brez tumorja (R0 resekcija). Razen če je tumor makroskopsko očiten in očitno oddaljen od resekcijskega roba, moramo radikalnost intraoperativno potrditi z zmrzlim rezom.

Minimalno invazivna ezofagektomija (MIE), pri kateri torakoskopsko mobiliziramo požiralnik in/ali laparoskopsko pripravimo želodec, je enako onkološko učinkovita kot odprta ezofagektomija. Izvedljiva je tudi po neoadjuvantnem zdravljenju. Bolnikom s slabšo funkcionalno rezervo omogoči krajšo hospitalizacijo, manjšo verjetnost zapletov, ne vpliva pa na perioperativno smrtnost. Ni dokazov, da bi vplivala na dolgoročno preživetje.

Limfadenektomija

Vse bezgavke, za katere je klinično sumljivo, da so zasežene s tumorjem, moramo odstraniti. Vpliv števila reseciranih bezgavk na preživetje je vprašljiv. Večje število reseciranih bezgavk izboljša natančnost zamejitve bolezni. Priporočamo najmanj odstanitev mediastinalnih in celiakalnih bezgavk (skupine 1-3) in bezgavk ob mali krivini želodca.

Preprečevanje pogostih zapletov

Posegi na pilorusu

Trenutno ni prepričljivih dokazov, da bi perioperativni posegi na pilorusu (piloromiotomija, piloroplastika, injiciranje botulinus toksina) zmanjšali verjetnost dolgoročnih zapletov zaradi upočasnjenega praznjenja želodca po ezofagektomiji [Arya S. et al., 2015]. Zgodnje zaplete zaradi upočasnjenega praznjenja želodca lahko zdravimo z eritromicinom, pozne pa z endoskopsko dilatacijo pilorusa z balonom.

Hilotoraks

Hilotoraks po ezofagektomiji je lahko posledica poškodbe glavnega prsnega voda ali manjših pomožnih vodov. Sistematične ligacije prsnega voda med ezofagektomijo ne priporočamo več zaradi negativnega vpliva na dolgoročno preživetje ob nespremenjeni incidenci hilotoraksa. V primeru obsežnega puščanja limfe po ezofagektomiji je indicirana zgodnja revizija. Manjša puščanja lahko zdravimo konzervativno.

Varovanje presadka

Metoda izbora za rekonstrukcijo prebavne cevi po resekciji požiralnika je transpozicija tubuliranega želodca. Preživetje presadka je odvisno od primerne prekrvavitve. Posegi na želodcu, ki bi lahko poškodovali veliko krivino ali prekrvavitev, so pred ezofagektomijo kontraindicirani. Vstavev gastrostome (PEG ali transabdominalna) pred predvideno ezofagektomijo ni priporočena, pred totalno gastrektomijo pa ne moti resekcije in je varen način za zagotovitev prebavne poti pred resekcijo želodca.

Paliacija disfagije pred resekcijo

Če je med neoadjuvantnim zdravljenjem potrebna izdelava hranilne enterostome, napravimo laparoskopsko jejunostomo. Vstavev endoluminalne opornice zaradi disfagije pred predvideno ezofagektomijo ni priporočena, saj so imeli taki bolniki med neoadjuvantnim zdravljenjem več zapletov in po ezofagektomiji slabše onkološke izide (resekcije R0, preživetje brez bolezni, dolgoročno preživetje).

PREDOPERATIVNO ZDRAVLJENJE

Namen predoperativnega zdravljenja je zmanjšanje tumorja in prizadetih področnih bezgavk ter omogočiti popolno kirurško odstranitev bolezni s posledično boljšim preživetjem tako zdravljenih bolnikov. Primerno je tudi za bolnike s primarno neresektabilno boleznijo (razen za tiste, kjer tumor vrašča v trahejo, večje žile in srce), saj pri izbranih bolnikih omogoča radikalno resekcijo ostanka bolezni. Predoperativna radiokemoterapija je standardno zdravljenje bolnikov s ploščatoceličnim rakom požiralnika v srednji in spodnji tretjini ter bolnikov z adenokarcinom distalnega požiralnika in GE-prehoda stadijev $> T2N0M0$ ali $T1b-4N+M0$. Pri adenokarcinomih zgoraj navedenih stadijev ima predoperativna radiokemoterapija prednost pred perioperativno kemoterapijo. Perioperativna kemoterapija je alternativna možnost zdravljenja pri izbranih bolnikih, ki imajo resektabilno bolezen, vendar obsevanje zavračajo ali iz kakršnegakoli drugega razloga niso kandidati za obsevanje. Pri izbranih bolnikih v stadiju $T1b-T2N0M0$ (nizko rizični) se dopušča primarno kirurški poseg.

V kolikor sočasna kemoterapija iz kakršnegakoli razloga ni indicirana, se samo za predoperativno obsevanje praviloma ne odločamo. V teh primerih ima prednost operacija. Pri rakah vratnega dela požiralnika oziroma zgornje tretjine požiralnika se zaradi zahtevnosti kirurške rekonstrukcije po resekciji tumorja praviloma odločamo za definitivno radiokemoterapijo brez operacije, čeprav le-ta tudi pri teh bolnikih ni absolutno kontraindicirana (o vrsti zdravljenja odloči multidisciplinarni konzilij na osnovi klinične slike in izvidov opravljenih preiskav).

Po zaključeni predoperativni radiokemoterapiji je operacija z resekcijo prizadetega dela požiralnika potrebna tudi v primeru morebitne klinične popolne remisije (velja tako za ploščatocelične kot tudi adenokarcinome). V primeru, da bolnik operacijo odkloni ali ta iz kakršnegakoli razloga ni izvedljiva, prihaja v poštev razmislek o možnosti dodatnega specifičnega onkološkega zdravljenja oziroma sledenje in ustrezno podporno zdravljenje.

Obsevanje

Priporočeno je načrtovanje obsevanja z uporabo intravenoznega kontrasta in s pomočjo PET-CT simulatorja, bolniki pa so praviloma obsevani s tehniko IMRT (intenzitetno modulirajoča radioterapija) oz. VMAT (volumetrično modulirana ločna terapija). Bolnike obsevamo na linearnem pospeševalniku s fotonskim snopom energij $\geq 6MV$.

Tumor in znane patološke bezgavke vključimo v tumorski tarčni volumen (GTV). Pri tumorjih požiralnika so v klinični tarčni volumen (CTV) vključeni tumorji s 3 cm varnostnim robom superiorno in inferiorno (pri adenokarcinomih je varnostni rob 5 cm inferiorno) in radialnim robom 1 cm, patološke bezgavke z varnostnim robom 1 cm (ob upoštevanju anatomskih mej) ter področne bezgavke:

- vratni požiralnik: supraklavikularne bezgavke in eventualno še vratne bezgavke;
- zgornja tretjina požiralnika: paraezofagealne, supraklavikularne in mediastinalne bezgavke;

- srednja tretjina požiralnika: paraezofagealne in mediastinalne bezgavke;
- spodnja tretjina: paraezofagealne bezgavke, bezgavke ob mali krivini in celiakalne bezgavke.

Pri tumorjih EGS (Siewert I in II) so v CTV vključeni: primarni tumor z varnostnim robom 5 cm superiorno in inferiorno, patološke bezgavke ter tudi elektivne regije bezgavk, kot so celiakalni trunkus, bezgavke ob mali krivini želodca, splenične in paraezofagealne bezgavke.

Priporočen rob za planirni tarčni volumen (PTV) je od 0,5 do 1 cm.

Tarčni volumni

1. GTV:
 - GTV T – vsa znana bolezen vidna na PET-CT, CT, gastroskopiji, endoskopskem UZ;
 - GTV N – patološke bezgavke;
2. CTV:
 - CTV= GTV T (+3 cm sup./inf., rad. 1cm), GTV N (+1 cm) in področne bezgavčne regije (pri adenokarcinomih je lahko inf. rob 5 cm);
3. PTV:
 - PTV ustvarimo z avtomatskim robom okoli CTV.

Frakcionacija

Pri predoperativni kemoradioterapiji (velja za vse tumorje požiralnika in EGS), 1 x dnevno, 5 x na teden (od ponedeljka do petka)

- **PTV:** 25 x 1,8 Gy = 45 Gy

Dozne omejitve na tarčne volumne in kritične organe

Potrebno je zadostiti postavljenim omejitvam za kritične organe, vendar ne na račun pokritosti tarčnega volumna (izjema je hrbtenjača). Postavljene omejitve za kritične strukture upoštevamo po prioritetni lestvici (natančneje določeni v »Protokolu za IMRT obsevanje karcinoma požiralnika« Sektorja radioterapije Onkološkega inštituta v Ljubljani).

Sočasna kemoterapija

V sklopu sočasne kemoterapije med obsevanjem (konkomitantna radiokemoterapija) prihajajo v poštev naslednji kemoterapevtski režimi:

- paklitaksel in karboplatin
- kapecitabin in cisplatin
- 5-fluorouracil (5-FU) in cisplatin
- oksaliplatin in fluoropirimidini (5-FU z levkovorinom ali kapecitabin)

Po zaključeni predoperativni radiokemoterapiji morajo biti bolniki operirani v roku 4-8 tednov. V primeru, da bolnik iz kakršnegakoli razloga po predoperativni radiokemoterapiji ni operiran, prihaja v poštev še razmislek o možnosti dodatne radio- in/ali kemoterapije.

DEFINITIVNA RADIOKEMOTERAPIJA

Pri rakah vratnega dela oziroma zgornje tretjine požiralnika se zaradi zahtevnosti kirurške rekonstrukcije po resekciji tumorja praviloma odločamo za definitivno radiokemoterapijo brez operacije, čeprav le-ta tudi pri teh bolnikih ni absolutno kontraindicirana (o vrsti zdravljenja odloči multidisciplinarni konzilij na osnovi klinične slike). Definitivna radiokemoterapija prihaja v poštev tudi pri bolnikih z raki srednje in spodnje tretjine požiralnika oz. EGS, pri katerih operacija iz kakršnegakoli razloga ni izvedljiva, in tistih, ki jo zavrnejo, čeprav je ta po mnenju konzilija indicirana, ali bolnikih, ki imajo velike tumorje, ki vraščajo v sosednje organe in so tehnično neresektabilni (tumorji T4b).

Obsevanje

Priporočeno je načrtovanje obsevanja z uporabo intravenoznega kontrasta in s pomočjo PET-CT simulatorja, bolniki pa so praviloma obsevani s tehniko IMRT ali VMAT s simultano integriranim dodatkom doze (SIB). Bolnike obsevamo na linearnem pospeševalniku s fotonskim snopom energij $\geq 6\text{MV}$. Tvegani organi med obsevanjem so: hrbtenjača, pljuča, srce, želodec izven obsevalnega polja, jetra, ledvice in peritonealna votlina (rizične organe vrišemo glede na lokalizacijo tumorja). Tumor in znane patološke bezgavke so vključeni v GTV.

Pri tumorjih požiralnika so v CTV vključeni: tumor s 3 cm varnostnim robom superiorno in inferiorno (pri adenokarcinomih varnostni rob 5 cm inferiorno) in radialnim robom 1 cm, patološke bezgavke z varnostnim robom 1 cm (ob upoštevanju anatomskih mej) ter področne bezgavke:

- vratni požiralnik: supraklavikularne bezgavke, eventualno še vratne bezgavke;
- zgornja tretjina požiralnika: paraezofagealne, supraklavikularne in mediastinalne bezgavke;
- srednja tretjina požiralnika: paraezofagealne in mediastinalne bezgavke;
- spodnja tretjina: paraezofagealne bezgavke, bezgavke ob mali krivini in celiakalne bezgavke.

Pri tumorjih EGS so v CTV vključeni primarni tumor z varnostnim robom 5 cm superiorno in inferiorno, patološke bezgavke ter tudi elektivne regije bezgavk, kot so celiakalni trunkus, bezgavke ob mali krivini želodca, splenične in paraezofagealne bezgavke.

Priporočen rob za PTV je od 0,5 do 1 cm.

Tarčni volumni

1. GTV:
 - GTV T – vsa znana bolezen vidna na PET-CT, CT, gastroskopiji, endoskopskem UZ ;
 - GTV N – patološke bezgavke;
2. CTV:
 - CTV 1 = GTV T (+3 cm sup./inf., rad. 1cm), GTV N (+1 cm) in področne bezgavčne regije (pri adenokarcinomih lahko inf. rob znaša 5 cm);
 - CTV 2 = GTV T (+ 1 cm), GTV N (+1 cm);
 - CTV3 = GTV T (+ 1 cm);
3. PTV:
 - PTV ustvarimo z avtomatskim robom okoli CTV. PTV 1 se nanaša na CTV 1, PTV 2 na CTV 2 in PTV 3 na CTV 3.

Frakcionacija

Pri rakih vratnega požiralnika je skupna doza na elektivni volumen 56 Gy v 35 frakcijah (d/f 1,6 Gy), skupna doza na prizadete bezgavčne lože je 63 Gy v 35 frakcijah (d/f 1,8 Gy), skupna doza na tumor in prizadete bezgavke je 70 Gy (d/f 2,0 Gy) v 35 frakcijah. Bolniki so obsevani 1 x dnevno, 5 x na teden (od ponedeljka do petka).

- **PTV 1:** $35 \times 1,6 \text{ Gy} = 56 \text{ Gy}$
- **PTV 2:** $35 \times 1,8 \text{ Gy} = 63 \text{ Gy}$
- **PTV 3:** $35 \times 2,0 \text{ Gy} = 70 \text{ Gy}$

Pri definitivni radiokemoterapiji ostalih tumorjev požiralnika je skupna doza na PTV 50,4 Gy v 28 frakcijah (d/f 1,8 Gy). Bolniki so obsevani 1 x dnevno, 5 x na teden (od ponedeljka do petka).

- **PTV :** $28 \times 1,8 \text{ Gy} = 50,4 \text{ Gy}$

Bolnike s tumorji EGS in PTV obsevamo s TD = 50-50.4 Gy v dnevni odmerkih po 1.8-2 Gy. Po zaključeni radiokemoterapiji je potrebna ponovna ocena o možnosti radikalne resekcije in morebitni reševalni operaciji.

Dozne omejitve na tarčne volumne in kritične organe

Potrebno je zadostiti postavljenim omejitvam za kritične organe, vendar ne na račun pokritosti tarčnega volumna (izjema je hrbtenjača). Postavljene omejitve za kritične strukture upoštevamo po prioritetni lestvici (natančneje določeni v »Protokolu za IMRT obsevanje karcinoma požiralnika« Sektorja radioterapije Onkološkega inštituta v Ljubljani).

Sočasna kemoterapija

V sklopu sočasne kemoterapije med definitivnim obsevanjem (konkomitantna radiokemoterapija) prihajajo v poštev naslednji kemoterapevtski režimi:

- paklitaksel in karboplatin
- kapecitabin in cisplatin;
- 5-FU in cisplatin;
- oksaliplatin in fluoropirimidini (5-FU z levkovorinom ali kapecitabin);
-

[Stahl 2013, NCCN Clinical Practice Guidelines, 2022]

Brahiterapija

Pri starejših bolnikih s kontraindikacijami za operativni poseg in/ali sistemsko zdravljenje prihaja pri tumorjih cTis-2 N0 v poštev tudi razmislek o možnosti brahiterapevtskega obsevanja z radikalno dozo.

POOPERATIVNO ZDRAVLJENJE

Pri sprejemanju odločitve o eventualnem pooperativnem zdravljenju je potrebno upoštevati prejeto dosedanje zdravljenje, patohistološki izvid, splošno klinično stanje bolnika, sočasna obolenja in pričakovano življenjsko dobo.

Ploščatocelični karcinom

V primeru radikalne (R0) resekcije po operaciji, ki sledi predoperativni radiokemoterapiji, kjer ni bil dosežen kompletni patološki odgovor, je indicirano enoletno pooperativno imunoterapevtsko zdravljenje z nivolumabom*. V primeru doseženega kompletnega patohistološkega odgovora (pT0N0) in radikalne (R0) resekcije po operaciji brez predoperativne radiokemoterapije, dodatno specifično onkološko zdravljenje ni indicirano (velja za vse stadije T in N).

V primeru neradikalne resekcije (R1/2) prihaja glede na bolnikovo dosedanje zdravljenje, kondicijo, eventualne perioperativne zaplete in pridružene bolezni v poštev razmislek o možnosti kirurške reresekcije, pooperativne radio- in/ali kemoterapije oziroma le paliativnega in podpornega zdravljenja. Odločitev poda multidisciplinarni konzilij za vsakega bolnika posebej.

Adenokarcinom

V primeru radikalne resekcije (R0) po operaciji, ki sledi predoperativni radiokemoterapiji, kjer ni bil dosežen kompletni patološki odgovor, je indicirano enoletno pooperativno imunoterapevtsko zdravljenje z nivolumabom*. V primeru doseženega kompletnega patohistološkega odgovora (pT0N0) prihaja v poštev le sledenje; pri radikalni (R0) resekciji po operaciji brez predoperativne radiokemoterapije pa sledenje, pooperativna kemoterapija ali kemoradioterapija (glede na patološki stadij, bolnikovo starost, stanje zmogljivosti in pridružena obolenja).

* Po odobreni registraciji EMA in umestitvi na B-listo zdravil in s tem zagotovljenim financiranjem zdravljenja ZZZS.

Tehnika obsevanja

Ko se odločimo za pooperativno kemoradioterapijo pri adenokarcinomih EGS, obsevamo ležišče tumorja s področnimi bezgavčnimi ložami s skupno dozo TD = 45 Gy v frakcijah po 1.8 Gy, z eventualnim dodatkom doze do TD = 50.4 na področje R1 oz. resekcije R2. Kot sočasno kemoterapijo uporabljamo fluoropirimidine.

V primeru neradikalne (R1/2) resekcije prihaja glede na bolnikovo dosedanje zdravljenje, kondicijo, morebitne perioperativne zaplete in pridružene bolezni v poštev razmislek o možnosti kirurške reresekcije, pooperativne radio- in/ali kemoterapije oziroma le paliativnega in podpornega zdravljenja. Odločitev poda multidisciplinarni konzilij za vsakega bolnika posebej.

PERIOPERATIVNO ZDRAVLJENJE ADENOKARCIONOMA EGS S SISTEMSKO KEMOTERAPIJO

Perioperativno kemoterapijo svetujemo pri bolnikih z resektabilnim adenokarcinomom EGS in adenokarcinomom spodnjega požiralnika (cT2-4cN0 ali cT1b-4 in cN+), predvsem če bolnik odkloni zdravljenje z obsevanjem.

V perioperativnem sistemskem zdravljenju uporabljamo naslednje citostatske sheme:

- FOLFOX / CapOx kot shema prvega izbora pri starejših bolnikih ali bolnikih v slabšem splošnem stanju zmogljivosti.

FOLFOX 4 x → OP → FOLFOX 4 x ali CapOx 3 x → OP → CapOx 3 x

- FLOT kot shema prvega izbora pri bolnikih v dobrem splošnem stanju zmogljivosti.

FLOT 4 x → OP → FLOT 4 x

Pri bolnikih **po prejeti predoperativni kemoterapiji** se po operaciji v primeru resekcije R0 priporoča dokončanje zdravljenja s pooperativno kemoterapijo, praviloma s kombinacijo citostatikov, ki jih je bolnik prejemal v sklopu predoperativnega zdravljenja. Po sklepu multidisciplinarnega konzilija je shema pooperativne kemoterapije lahko tudi drugačna. V primeru neradikalne (R1 ali R2) resekcije prihaja v poštev razmislek o možnosti rereskcije in/ali pooperativne kemoradioterapije.

SMERNICE ZDRAVLJENJA BOLNIKOV S PONOVI TVIJO BOLEZNI IN PRIMARNO ODDALJENIMI ZASEVKI

Zdravljenje lokalne ponovitve bolezni

Bolnike z lokalno ponovitvijo zdravimo individualno. Način zdravljenja je odvisen od lokacije recidiva, splošne kondicije bolnika in pridruženih bolezni ter že prejetega zdravljenja. Odločitev o načinu zdravljenja je sprejeta na multidisciplinarnem konziliju.

O možnostih dodatnega obsevanja recidiva pri že obsevanih bolnikih odloča radioterapevt po pregledu starih obsevalnih načrtov. Odločitev o dodatnem obsevanju je odvisna od lege recidiva, že prejete obsevalne doze, časa, ki je pretekel od obsevanja primarnega tumorja, ter tolerance zdravih tkiv in organov. Brahiterapijo kot dodatno obsevanje lahko uporabimo pri zdravljenju disfagije, v kolikor je mogoča vstavitev aplikatorja in ustrezno dozno pokritje tumorja.

Stereotaktično obsevanje oligometastatske bolezni

Stereotaktično obsevanje (SBRT – angl. stereotactic body radiotherapy) postaja v zadnjih letih pomemben del zdravljenja oligometastatske bolezni (poleg kirurgije in drugih ablativnih metod). Gre za visoko natančno, neinvazivno in slikovno vodeno obliko hipofrakcioniranega obsevanja, s katero tumorsko tkivo prejme 1–8 visokodoznih obsevalnih odmerkov, ob tem pa so zdrava tkiva čim manj obsevana. S SBRT dosežemo odlično lokalno kontrolo in malo toksičnih sopojevov. Za stereotaktično obsevanje so primerni izbrani bolniki z daljšim pričakovanim preživetjem (≥ 6 mesecev) in z dobrim stanjem zmogljivosti. Odločitev o zdravljenju s tehniko SBRT sprejmemo na multidisciplinarnem konziliju, upoštevamo bolnikove pridružene bolezni, predvideno sistemsko zdravljenja in breme raka (število in velikost zasevkov). Obsevamo lahko zasevke v pljučih, jetrih, trebušni votlini (npr. patološke bezgavke) in v kosteh. Obsevamo običajno v 1- 8 frakcijah, z dozo na frakcijo 6-20 Gy, odvisno od mesta zasevka in bližine zdravih organov [Lievens, 2020; Palma, 2019; Shi, 2021].

Paliativno obsevanje

Paliativno obsevamo bolnike, ki imajo težave (krvavitev, bolečina, obstrukcija ...), radikalno obsevanje pa v njihovem primeru ni možno zaradi preobsežne bolezni ali slabega splošnega stanja ali sočasnih bolezni.

Obsevanje primarnega tumorja ali recidiva: S konvencionalnim ali konformnim načinom planiranja obsevamo tumor z varnostnim robom 1-2 cm. Običajna frakcionacija je TD = 8-30 Gy v 1-10 frakcijah. V primeru ponovnega obsevanja je režim obsevanja in TD individualen, uporabimo konformno tehniko ali IMRT.

Zasevki v kosteh: režim obsevanja je 1-10 frakcij do TD = 8-30 Gy, obsevanje na globino ali 3D-konformno planiranje.

Obsevanje CŽS: Pri difuznem razsoju v CŽS obsevamo celo glavo s TD = 20-30 Gy v 4-10 frakcijah. V primeru oligometastatske bolezni v CŽS je lahko obsevanje pooperativno, v obsevalno polje je zajeto ležišče tumorja in/ali celoten CŽS. Skupna prejeta doza je običajno TD = 20-30 Gy na CŽS v 4-10 frakcijah in do TD = 39 Gy v 13 frakcijah na ležišče tumorja. Pri manjših zasevkih je možno visokodozno stereotaktično obsevanje zasevkov z ali brez obsevanja celotnega CŽS.

Obsevanje jeter: v primeru bolečih jetrnih zasevkov, ki ne reagirajo na zdravljenje s kemoterapijo, obsevamo cela jetra s TD = 8-30 Gy v 1-10 frakcijah, s 3D-konformno tehniko.

Obsevanje pljuč: v primeru dispneje, bolečine, krvavitve in drugih težav obsevamo zasevke v pljučih z varnostnim robom, običajno z dvema ali več polji, s TD = 8-30 Gy v 1-10 frakcijah.

Boleče oddaljene zasevke kjerkoli drugje obsevamo s TD = 8-30 Gy v 1-10 frakcijah.

Akutna pareza zaradi zasevka, ki utesnjuje spinalni kanal: v veljavi je protokol za akutno paraparezo Sektorja radioterapije OIL. Običajno obsevamo s TD = 8-30 Gy v 1-10 frakcijah.

Paliativno kirurško zdravljenje

Pri številnih bolnikih s karcinomom požiralnika in EGS je bolezen odkrita v močno napredovali fazi, ko radikalni kirurški posegi niso več mogoči. Kateri bolnik bo deležen le paliativnega zdravljenja, je odvisno od več dejavnikov: lokalizacija tumorja, starost bolnika in njegovo zdravstveno stanje ter pridružene bolezni, klinični in intraoperativni stadij bolezni. Cilj paliativne oskrbe je, ne glede na stadij bolezni, bolniku zagotoviti primerno prehrambeno pot.

Disfagija

Je največkrat prvi znak lokalno napredovalega malignoma požiralnika ali EG-prehoda. Izbira optimalne paliativne metode je odvisna od stopnje disfagije in morebitne pridružene motnje akta požiranja.

Za oceno funkcionalne stopnje motnje požiranja uporabljamo standardizirano točkovno lestvico.

Točkovna lestvica za disfagijo:

Stopnja 0: uživanje trde hrane, brez ozira na velikost ugriza hrane in žvečenja

Stopnja 1: uživanje trde hrane, ki je narezana na koščke, manjše od 18 mm in je dobro prežvečena

Stopnja 2: uživanje poltrde hrane (konsistenca hrane za dojenčke)

Stopnja 3: uživanje tekočin

Stopnja 4: nezmožnost požiranja tekočin ali slin

Kirurška paliacija (bypass posegi) so zaradi visoke umrljivosti (20-40 %) in kratke pooperativne pričakovane življenjske dobe (5 mesecev) stvar preteklosti, zato sedaj uporabljamo naslednje metode:

- **endoskopska vstavitev opornice** – kontraindicirana, če je pričakovana življenjska doba bolnika krajša od 2 tednov, v takem primeru disfagijo zdravimo z bužiranjem. Oddaljenost proksimalnega roba tumorja manj kot 2 cm od zgornjega ezofagealnega sfinktra je relativna kontraindikacija za vstavitev opornice, saj lahko opornica povzroči hudo draženje in je bolniki ne prenašajo.

Prav tako se uporaba opornice odsvetuje pri bolnikih, ki so predvideni za kurativno operativno zdravljenje, saj lahko stranski učinki opornice negativno vplivajo na potek operacije.

- **gastrostoma:** klasična ali PEG
- **jejunostoma:** klasična ali laparoskopska

Krvavitev

Akutna krvavitev iz karcinomskega požiralnika je navadno pre-terminalni dogodek in je posledica aorto-ezofagealne fistule oziroma preraščanja tumorja v velike žile. Endoskopska ocena stanja in intervencija naj bosta opravljena previdno, saj lahko povzročita nenadno izkrvavitev.

Če med endoskopsko intervencijo vidimo, da krvavitev izvira iz površine tumorja, lahko uporabimo elektrokoagulacijo z bipolarjem ali koaguliranje z argonsko plazmo. Dosedaj opravljene raziskave so pokazale, da je takšna oblika koagulacije lahko sicer začasno učinkovita, vendar je stopnja ponovitve krvavitve zelo visoka.

Bolečine

Zdravljenje kronične rakave bolečine zahteva multimodalni pristop, zato v zdravljenje vključimo anesteziologa iz protibolečinske ambulante.

Traheoezofagealna fistula

Resen zaplet s visoko umrljivostjo se razvije pri 15 % bolnikov in je posledica infiltracije tumorja v velike dihalne poti. Ni vedno posledica radioterapije. Vstavitev opornice v požiralnik ali traheobronhialni sistem dramatično izboljša simptome kašlja in sialoreje.

SISTEMSKO ZDRAVLJENJE METASTATSKEGA IN LOKALNO NAPREDOVALEGA NERESEKTABILNEGA RAKA POŽIRALNIKA IN EGS

Glede specifičnega sistemskega zdravljenja lokalno napredovalega neresektabilnega in metastatskega raka požiralnika in EGS se vedno odločamo na podlagi splošnega stanja bolnika, obsega njegove bolezni, pridruženih bolezni, prehranskega statusa in pa pričakovanega preživetja.

- Bolniki s splošnim stanjem zmogljivosti po klasifikaciji WHO ≥ 2 so kandidati za podporno in paliativno zdravljenje in niso kandidati za specifično sistemsko onkološko zdravljenje.
- Vsi bolniki pred pričetkom specifičnega sistemskega zdravljenja in med zdravljenjem potrebujejo presejanje na prehransko ogroženost in individualno prilagojeno prehransko podporo glede na strokovna priporočila klinične prehrane.
- Bolniki z adenokarcinomom požiralnika ali GES se zdravijo po načelih zdravljenja adenokarcinoma želodca.
- Pri vseh bolnikih z adenokarcinomom, ki so kandidati za specifično sistemsko onkološko zdravljenje, je potrebno pred pričetkom zdravljenja določiti pomnožitev gena *ERBB2* (prekomerna ekspresija receptorja HER2). Bolniki s prekomerno ekspresijo receptorja HER2 (IHC 3+ oz. FISH ≥ 2) so kandidati za zdravljenje s trastuzumabom.
- Pri vseh bolnikih, ki so kandidati za specifično sistemsko onkološko zdravljenje, je smiselno opraviti testiranje IHC na izražanje proteinov MMR in pan-TRK proteinov ter določitev PD-L1 CPS (combined positive score). Bolniki z mikrosatelitno nestabilnimi tumorji (MSI-H) oz. dMMR so kandidati za zdravljenje z zaviralci imunskih kontrolnih točk.* Bolniki s pozitivnimi *NTRK* genskimi fuzijami so kandidati za zdravljenje s TRK inhibitorji*. PD-L1 CPS uporabljamo za selekcioniranje bolnikov, ki so primerni za kombinirano zdravljenje s sistemsko kemoterapijo in imunoterapijo*.

* Po registraciji TRK zaviralcev in zaviralcev imunskih kontrolnih točk pri EMA in umestitvi na B-listo zdravil in s tem zagotovljenim financiranjem zdravljenja ZZS.

1. Prvi red zdravljenja adenokarcinomov s sistemsko terapijo:

- Zaradi manjše toksičnosti je zaželeno kombinirano zdravljenje z dvema citostatikoma.
- Citostatske sheme, kjer kombiniramo več kot dva citostatika, naj se uporabljajo le pri bolnikih z dobrim splošnim stanjem zmogljivosti (WHO 0-1).
- Zaželeno je, da citostatska shema v prvem redu zdravljenja vsebuje fluoropirimidine in derivate platine; zaradi manjše toksičnosti se namesto cisplatina pogosteje uporablja oksaliplatin.
- Kapecitabin in S1 sta enakovredna 5-FU.

- Bolniki s prekomerno ekspresijo receptorja HER2 (IHC 3+ oz. FISH \geq 2) so kandidati za zdravljenje s trastuzumabom v kombinaciji s sistemsko kemoterapijo po shemi FOLFOX/XELOX.
- Zdravljenje s trastuzumabom se ne sme uporabljati sočasno z zdravljenjem z antraciklini.

SHEME SISTEMSKEGA ZDRAVLJENJA PRVEGA IZBORA:
FOLFOX (5-FU + oksaliplatin) / CapOx (kapecitabin + oksaliplatin)/ S1 + oksaliplatin
trastuzumab-CapOx / FOLFOX (standardno zdravljenje pri prekomerni ekspresiji HER2)
5-FU / kapecitabin/ S1 + cisplatin
nivolumab* + kemoterapija (CPS \geq 5)
SHEME SISTEMSKEGA ZDRAVLJENJA DRUGEGA IZBORA:
FOLFIRI (5-FU + irinotekan)
paklitaksel + karboplatin
5-FU / kapecitabin/ S1 monoterapija
docetaksel monoterapija
DCF (docetaksel + cisplatin + 5-FU)
DCX (docetaksel + cisplatin +kapecitabin)
docetaksel + oksaliplatin + 5-FU
docetaksel + oksaliplatin + kapecitabin

2. Drugi red in kasnejši redi zdravljenja adenokarcinomov s sistemsko terapijo:

- Za sistemsko terapijo drugega reda so primerni bolniki, ki so še vedno v dobrem splošnem stanju zmogljivosti (WHO 0-1).
- Izbira sheme zdravljenja je odvisna od sheme, ki je bila uporabljena v prvem oz. prejšnjem redu zdravljenja.
- Ramucirumab v kombinaciji s paklitakselom se uporablja kot standardno zdravljenje drugega reda.

Sheme sistemskega zdravljenja prvega izbora:
ramucirumab + paklitaksel
ramucirumab monoterapija
docetaksel monoterapija
paklitaksel monoterapija
irinotekan monoterapija
FOLFIRI (5-FU + irinotekan)
Tretja in kasnejše linije zdravljenja
pembrolizumab - v drugi in kasnejših linijah zdravljenja pri MSI-H oz. dMMR tumorjih*
trifluridine-tipiracil *
nivolumab*
entrektinib / larotrektinib pri <i>NTRK</i> genskih fuzijah*

* Po registraciji pri EMA in umestitvi na B-listo zdravil in s tem zagotovljenega financiranja zdravljenja ZZS.

** CPS = Combined Positive Score«.

3. Sistemsko zdravljenje ploščatoceličnega karcinoma požiralnika

- Za sistemsko terapijo so primerni bolniki, ki so v dobrem splošnem stanju zmogljivosti (WHO 0-1).
- Zaželeno je, da citostatska shema v prvem redu zdravljenja vsebuje fluoropirimidine in derivate platine, zaradi manjše toksičnosti se namesto cisplatina pogosteje uporablja oksaliplatin.
- Glede na rezultate KEYNOTE-590 so imeli bolniki s ploščatoceličnim karcinomom daljše preživetje, če so prejeli v prvem redu zdravljenja kombinacijo pembrolizumaba in kemoterapije (neodvisno od PD-L1 izražanja) proti kemoterapiji. Zaenkrat zdravljenja še ni odobrila EMA.*
- Za sistemsko terapijo drugega reda so primerni le bolniki, ki so še vedno v dobrem splošnem stanju zmogljivosti (WHO 0-1). Glede vrste sistemske terapije drugega reda ni standarda, svetujemo kemoterapijo na bazi taksanov. Bolniki z izraženim PD-L1 so kandidati za zdravljenje:

Sheme sistemskega zdravljenja prvega reda:
FOLFOX (5-FU + oksaliplatin) / CapOx (kapecitabin + oksaliplatin)/ S1 + oksaliplatin
FOLFOX (5-FU + oksaliplatin) / CapOx (kapecitabin + oksaliplatin)/ S1 + oksaliplatin + pembrolizumab*
Sheme sistemskega zdravljenja drugega reda:
paklitaksel + karboplatin

nivolumab*
pembrolizumab * - v drugi in kasnejših linijah zdravljenja pri MSI-H oz. dMMR tumorjih* - v drugi in kasnejših linijah zdravljenja pri PD-L1 ekspresiji CPS $\geq 10^{*,**}$
tretja in kasnejše linije zdravljenja
taksani
irinotekan

* Po registraciji pri EMA in umestitvi na B-listo zdravil in s tem zagotovljenega financiranja zdravljenja ZZZS.

** CPS = Combined Positive Score«.

SLEDENJE BOLNIKOV

Namen sledenja je zgodnje odkritje lokalne ponovitve tumorja, ko je bolezen morda še resektabilna in zato operacija smiselna. Ostali cilji sledenja so: ugotavljanje in zdravljenje metahronih rakov, zdravljenje kasnih zapletov zdravljenja, prehranska in psihološka podpora bolnika ter vrednotenje uspešnosti zdravljenja.

Sledenje naj bi bilo individualizirano in je odvisno od stadija bolezni, starosti bolnika in možnosti nadaljnega zdravljenja v primeru ponovitve bolezni.

Bolnike, ki so bili zdravljeni z namenom ozdravitve, sledimo prvi dve leti po zaključenem zdravljenju na vsake 3 mesece (izmenično kirurg in radioterapevt), 2-5 let po zaključenem zdravljenju na 6 mesecev (izmenično kirurg in radioterapevt). Po petih letih zaključenega zdravljenja pa operirane bolnike praviloma sledijo le torakalni kirurgi nadaljnjih 5 let, praviloma enkrat letno.

V grobem se pri asimptomatskem bolniku priporoča:

- anamneza in klinični pregled;
- laboratorijski pregled krvi, endoskopija z biopsijo in slikovne preiskave le, če obstaja klinična indikacija;
- prehranska evaluacija.

PREHRANSKA PODPORA IN TERAPIJA

Prehransko stanje bolnikov z rakom požiralnika

Bolniki z rakom požiralnika spadajo med prehransko najbolj ogrožene skupine bolnikov, prehransko ogroženih je do 79 % bolnikov. Po dostopnih podatkih gre torej za prehransko *najbolj ogroženo skupino bolnikov z rakom*, izguba telesne mase (TM) > 10 % je prisotna pri več kot 70 % bolnikov že ob postavitvi diagnoze. Pri mnogih bolnikih se hitro razvijejo tudi motnje prehranskega stanja (Tabela 1), ki potrebujejo prehransko zdravljenje. Ključna motnja prehranskega stanja je podhranjenost, ki ima večinoma različno in kompleksno patogenezo in tako predstavlja patofiziološko različne motnje presnove (Tabela 2). Zato je pri vseh bolnikih z rakom požiralnika ob postavitvi diagnoze potrebno preseganje za prehransko ogroženost, ki jo nato redno ponavljamo. Pri vseh bolnikih, ki so prehransko ogroženi, je potrebna opredelitev prehranskega stanja.

Motnje prehranskega stanja	Pridružena stanja
<ul style="list-style-type: none">• podhranjenost• prekomerna telesna masa• debelost• motnje mikrohranil in elektrolitov• sindrom ponovnega hranjenja	<ul style="list-style-type: none">• sarkopenija• krhkost

Tabela 1. Motnje prehranskega stanja

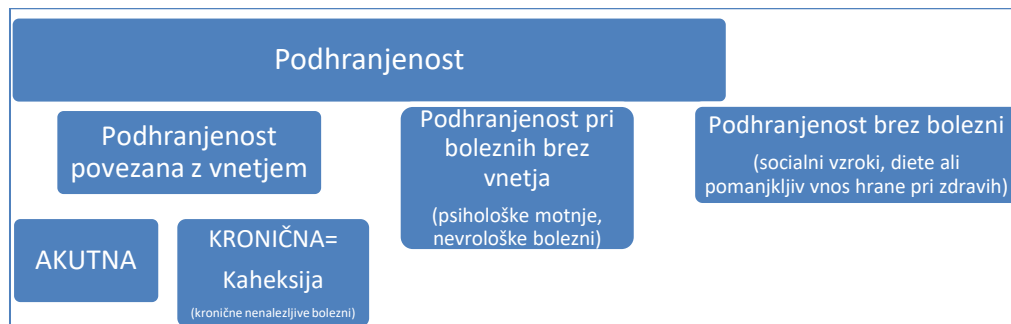

Tabela 2. Patofiziološke oblike podhranjenosti

Najpogosteje do podhranjenosti privede hitra izguba TM zaradi disfagije, ki je tudi primarni simptom raka požiralnika. Bolniki imajo najprej težave s požiranjem trde hrane, ki jim sledijo težave z požiranjem mehke hrane, tekočin in nazadnje tudi sline. Ker je pri raku požiralnika izrazit tudi sistemski vnetni odziv na tumorsko bolezen in različne oblike specifičnega zdravljenja, podhranjenost še pospeši razvoj kaheksije (Tabela 3) z značilno anoreksijo in zvišanimi kazalci vnetja. Ker je izguba TM in razvoj kaheksije slab prognostični znak, je pri bolnikih z rakom požiralnika zgodnja prehranska obravnava in individualno usmerjena prehranska intervencija terapevtska prioriteta. Ločimo *prehransko*

podporo, s katero vzdržujemo prehransko stanje med zdravljenjem, in *prehransko terapijo*, s katero zdravimo motnje prehranskega stanja.

<p>Glavni diagnostični kriteriji:</p> <ul style="list-style-type: none"> • prisotnosti kronične bolezni, • nehotena izguba 5 odstotkov telesne teže v največ zadnjih 12 mesecih
<p>Dodatni diagnostični kriteriji (za diagnozo kaheksije so potrebni 3):</p> <ul style="list-style-type: none"> • zmanjšana mišična moč (meritev v najnižji tercili), • utrujenost, • anoreksija, • nizek indeks puste telesne mase, • patološki izvidi biokemičnih preiskav (zvišanje vnetnih kazalcev – CRP > 5,0 mg/l, IL 6 > 4,0 pg/ml, anemija – Hb < 120 g/l, hipoalbuminemija < 32 g/l).
<p>Rakasta kaheksija: izguba 5 odstotkov telesne teže v zadnjih 6 mesecih ali pri vsaki izgubi telesne mase za > 2 odstotka in ITM < 20.</p>

Tabela 3. Diagnostični kriteriji rakaste kaheksije

Vpliv terapije raka požiralnika in sopojevov zdravljenja na razvoj motenj prehranskega stanja

Operativni poseg na požiralniku ali ezofagogastričnem stiku neposredno vpliva na bolnikovo sposobnost za zadosten vnos hrane. Zaradi zmanjšanega volumna želodca se pojavi zgodnja sitost, refluks želodčne vsebine, pogosta je tudi slabost in bruhanje. Kadar je resekciji v zgornjem predelu prebavil pridružena tudi vagotomija, je pogosta tudi staza v želodcu in njegova dilatacija. V primeru zapletov po operativnem posegu, kot je na primer dehiscenca anastomoze, je vnos hrane še dodatno zmanjšan. Ob nezadostnem energijskem in hranilnem vnosu je poleg proteinsko energijske podhranjenosti pogosto prisotno tudi pomanjkanje mikrohranil.

Pri *radioterapevtskem zdravljenju* se ob vnetju sluznice pogosto razvije tudi odinofagija in zožitve požiralnika. Požiranje je vedno bolj boleče in težje, zato se močno zmanjša peroralni vnos hrane. Kadar se razvije traheozofagealnega fistula, vnos hrane preko ust ni več možen.

Vnetje sluznic zgornjih prebavil povzročajo tudi nekatere oblike *kemoterapije*. Kadar poteka zdravljenje s kemoterapijo sočasno z radioterapevtskim zdravljenjem, se simptomom vnetja požiralnika pridruži še stomatitis, neredko pa tudi slabost, bruhanje in diareja. V zadnjem primeru gre za odpoved prebavil in vnos hrane preko prebavil postane popolnoma nemogoč.

Pri bolnikih z *napredovalim rakom požiralnika* se za paliativno zdravljenje disfagije lahko uporabijo tudi opornice in dilatacija zožitev požiralnika. Ti posegi lahko izboljšajo peroralno toleranco vnosa hrane do to mere, da zadostuje za paliativno prehransko podporo.

Prehranska obravnava bolnika z rakom požiralnika

Prehranska podpora je vzporedna pot zdravljenja bolnikov z rakom. Proces prehranske obravnave se prične ob postavitvi prehranske diagnoze in bolnika prehransko spremljamo ves čas zdravljenja rakaste bolezni. Prehransko podporo in terapijo izvajamo glede na stanje prehranske ogroženosti in bolnikovo presnovno stanje.

Prehranska obravnava je sestavljena iz več korakov:

1. Presejanje na prehransko ogroženost

Predstavlja začetni del, za klinično prakso uporabljamo vprašalnik NRS 2002, ki je validiran tudi za ambulantno obravnavo rakastih bolnikov. V bolnišnicah izvajamo presejanje 1 x tedensko, ambulantno na 1-3 mesece. Če je seštevek NRS 3 točke ali več, so bolniki prehransko ogroženi.

2. Pri prehransko ogroženih bolnikih izvedemo prehranski pregled in oceno prehranskega stanja ter postavimo prehransko in presnovno diagnozo.

Prehranski pregled vsebuje naslednje diagnostične procese: prehranski pregled in oceno prehranskega stanja (prehranska diagnoza, presnovna diagnoza), ki vključuje diagnostične procese: *ocena energijskega in hranilnega ravnotežja, telesni pregled bolnika, meritev sestave telesa (bioimpedančna metoda), ocena telesne zmogljivosti (lestvica po Karnovskem) (Tabela 5), funkcijski testi za presejanje na sarkopenijo (moč stiska roke, vstajanje s stola v 15 sekundah) (Tabela 6) in laboratorijske preiskave krvi (hemogram, DKS, albumini, CRP, feritin, krvni sladkor, elektroliti, magnezij, fosfat, kalcij, jetrni testi, kreatinin, sečnina, urat, holesterol, trigliceridi).*

Za oceno sestave telesa lahko poleg bioimpedančne metode uporabimo tudi dvojno absorpcijsko denzitometrijo, preiskave MR in CT, ki so bile že narejene v diagnostične namene. Te metode omogočajo natančnejšo oceno sarkopenije (Tabela 6) in miosteatoze, kar ima terapevtsko in prognostično vrednost.

3. Na osnovi prehranskega pregleda postavimo diagnozo prehranskega stanja in stopnjo prizadetosti prebavil. Prav tako ugotavljamo, ali je pri bolnikih že prisotna odpoved prebavil. Odpoved prebavil predstavlja spekter bolezenskih stanj prebavil, ko je njihova funkcija zmanjšana do te mere, da ni več možna absorpcijo hranil in/ali vode in elektrolitov za ohranjanje zdravja. Zaradi tega je potrebno njihovo parenteralno nadomeščanje z delno ali popolno parenteralno prehrano.

4. Na osnovi prehranskega pregleda naredimo individualiziran prehranski načrt, v katerem opredelimo cilje prehranske podpore ali terapije in prehranske ukrepe (medicinska prehrana, izbrana hrana, dopolnilna parenteralna prehrana, ipd.) ter aktivnosti (prehransko svetovanje, učenje umetne prehrane), s katerimi bomo reševali prehranske probleme in zagotavljali bolnikove prehranske potrebe.

Primeri prehranskih strategij pri različnih prehranskih težavah so navedeni v Tabeli 7.

5. Vrste in načini prehranske podpore in terapije za bolnike z rakom požiralnika:

modifikacija osnovne prehrane, oralna prehranska dopolnila (OPD), enteralno hranjenje (PEG, hranilna jejunostoma), parenteralna prehrana (Tabela 7).

6. Prehransko podporo spremljamo in prilagajamo glede na bolnikovo prehransko in presnovno stanje.

Lestvica po Karnovskem	
brez bolezni	100
normalno aktiven z malo simptomi	90
normalno aktiven z nekaj truda, nekaj simptomov	80
skrbi zase, ne zmore dela ali vsakdanjih aktivnosti	70
občasno potrebuje pomoč	60
pogosto potrebuje pomoč ali zdravstveno oskrbo	50
onemogel, potrebuje nego	40
povsem onemogel, potrebuje hospitalizacijo	30
hudo bolan, potrebuje aktivno podporno zdravljenje	20
moribunden	10
smrt	0

Tabela 5. Lestvica po Karnovskem

SARKOPENIJA
Diagnostični kriterij
<ol style="list-style-type: none"> 1. majhna mišična moč* 2. nizka mišična masa in/ali kakovost mišic** 3. nizka telesna zmogljivost (funkcija)***
<p>Verjetnost sarkopenije ugotavljamo s kriterijem 1. Diagnozo sarkopenije potrdimo s kriterijem 1 in 2. Kadar so izpolnjeni kriteriji 1, 2, in 3 je prisotna huda sarkopenija. *moč stiska roke: moški < 27 kg, ženske < 16 kg, vstajanje s stola < 5 dvigov v 15 sek **nizka mišična masa: denzitometrični kriterij $j = \text{ASM}/\text{višina}^2$, moški < 7,0 kg/m², ženske < 5,5kg/m² (ASM-ependikularna skeletna masa); bioimpedančni kriteriji, FFMI (indeks nemaščobne mase, ang. fat free mass index) moški < 17, ženske < 15; kakovost mišic: nizek fazni kot (< 4)</p>

Tabela 6. Diagnostični kriteriji sarkopenije

Prehranske težave	Strategija
Disfagija	<ul style="list-style-type: none"> • mehka sočna hrana • tekoča/kašasta dieta • dobro prežvečena hrana • številni majhni obroki • visokokalorični in visokoproteinski OPD • vnos tekočin skupaj s hrano
Anoreksija	<ul style="list-style-type: none"> • številni majhni obroki visokokalorične hrane • visokokalorični in visokoproteinski OPD • farmakoterapija za stimulacijo apetita
Refluks	<ul style="list-style-type: none"> • sedeči položaj med hranjenjem • številni majhni obroki • počasi in dobro prežvečena hrana • visokoproteinska in nizkomaščobna dieta • izogibanje kofeinu, čokoladi, alkoholu, kajenju in meti • farmakoterapija z blokatorji H2 receptorjev in antacidi
Zgodnja sitost	<ul style="list-style-type: none"> • številni majhni obroki visokokalorične in visokoproteinske hrane • hrana z visoko hranilno vrednostjo • izogibanje gaziranim pijačam in hrani z veliko vlakninami in nizko kalorično vrednostjo ter hrani z visoko vsebnostjo maščob
Dumping sindrom	<ul style="list-style-type: none"> • številni majhni obroki, izmenjujeta naj se tekočina in hrana • omejitev vnosa enostavnih ogljikovih hidratov • postopno povečevanje obrokov brez prehranskih omejitev
Zastoj hrane v želodcu	<ul style="list-style-type: none"> • številni majhni obroki, izmenjujeta naj se tekočina in kašasta hrana • sedeči položaj med hranjenjem • farmakoterapija za stimulacijo peristaltike in praznjenja žedoča • omejitev vnosa hrane z visoko vsebnostjo maščob
Interpozicija kolona /jejunuma	<ul style="list-style-type: none"> • izmenjujeta naj se tekočina in kašasta hrana • za posamezen bolus hrane večkratno požiranje • hranjenje preko gastro ali jejunostome
Stent v požiralniku	<ul style="list-style-type: none"> • dobro prežvečena hrana • tekoča/kašasta dieta • izogibanje vlakninasti in lepljivi hrani • visokokalorični in visokoproteinski OPD
Driska	<ul style="list-style-type: none"> • povečan vnos tekočin, da nadomestimo izgube • hrana s topnimi vlakninami (izogibanje netopnim vlakninam) • farmakoterapija
Slabost in bruhanje	<ul style="list-style-type: none"> • hrana brez vonja, z nizko vsebnostjo maščob in lahko prebavljiva • vroča in mrzla hrana naj se ne mešata • številni majhni obroki, počasno hranjenje • pred hranjenjem omejitev fizične aktivnosti ter po hranjenju omejitev ležanja • farmakoterapija z antiemetiki • zadosten vnos tekočin, da nadomestimo izgube
Vnetje požiralnika in ustne votline	<ul style="list-style-type: none"> • izogibanje vroči, močno začinjeni ali pekoči hrani in pijači • izogibanje kajenju in alkoholu • mehka sočna hrana in izogibanje suhi, dražeči hrani, ki lahko poškoduje sluznico

Tabela 7. Strategije za prehransko obravnavo pri bolnikih z rakom požiralnika in gastroezofagealnega prehoda

Za optimalen uspeh zdravljenja in zmanjšanje njegovih neželenih učinkov je potrebno izvajati prehransko podporo kot vzporedno terapevtsko pot tako pri kurativnih kot tudi paliativnih bolnikih. Podporni prehranski ukrepi in prehranska terapija so nabolj učinkoviti, kadar jih izvajamo v povezavi z individualno prilagojeno gibalno terapijo in ustrezno psihološko podporo.

LITERATURA

1. National Comprehensive Cancer Network (NCCN). NCCN Clinical Practice Guidelines in Oncology: Esophageal and Esophagogastric Junction Cancers. Version 2.2022: https://www.nccn.org/professionals/physician_gls/pdf/gastric.pdf
2. F. Lordick, C. Mariette, K. Haustermans, R. Obermannová and D. Arnold. Oesophageal cancer: ESMO Clinical Practice Guidelines for diagnosis, treatment and follow-up. *Ann Oncol* (2016) 27 (suppl 5):v50-v57
3. Sung H, Ferlay J, Siegel RL, Laversanne M, Soerjomataram I, Jemal A, Bray F (2021). Global cancer statistics 2020: GLOBOCAN estimates of incidence and mortality worldwide for 36 cancers in 185 countries. *CA Cancer J Clin* 71:209-49.
4. ECIS - European Cancer Information System: <https://ecis.jrc.ec.europa.eu>.
5. Zadnik V, Primic Žakelj M, Lokar K, Jarm K, Ivanus U, Zagar T (2017). Cancer burden in Slovenia with the time trends analysis. *Radiol Oncol* 51:47-55.
6. Zadnik V, Žagar T, Lokar K, Tomšič S, Duratović Konjević A, Zakotnik B. Preživetje bolnikov z rakom, zbolelih v letih 1997–2016 v Sloveniji. Ljubljana: Register raka, 2021.
7. Allemani C, Matsuda T, Di Carlo V, Harewood R, Matz M, Nikšić M et al (2018). Global surveillance of trends in cancer survival 2000-14 (CONCORD-3): analysis of individual records for 37 513 025 patients diagnosed with one of 18 cancers from 322 population-based registries in 71 countries. *Lancet* 391:1023-75.
8. Wild CP, Weiderpass E, Stewart BW, eds. World Cancer Report: Cancer Research for Cancer Prevention. Lyon: IARC, 2020.
9. Sever N, Plut S, Štabuc B. Indikacije za zdravljenje Barrettovega požiralnika z radiofrekvenčno ablacijo. *Gastroenterolog* 2019; 23 (1):5-9.
10. Štabuc B, Finderle S, Sever N, Plut S. Rak požiralnika. *Gastroenterolog* 2020;24 (1):5-11.
11. Shaheen NJ, Falk GW, Iyer PG, Gerson L. ACG Clinical Guideline: Diagnosis and Management of Barrett's Esophagus. *Am J Gastroenterol* 1015; 111(1) DOI:10.1038/ajg.2015.322
12. Qumseya B, Sultan S, Bain P, Jamil L, Jacobson B, Anandasabapathy S et al. ASGE guideline on screening and surveillance of Barrett's esophagus. *Gastrointestinal endoscopy* 2019;90 (3):335-59
13. Amin MB, Edge SB, Greene FI et al. *American Joint Committee on Cancer (AJCC) Cancer Staging Manual*. 8th ed. New York: Springer, 2017
14. Thomas WR, Deepa TP, Eugene HB et al. *Ann Cardiothorac Surg* 2017;6(2):119-130
15. Siewert JR, Stein HJ. Adenocarcinoma of the gastroesophageal junction; classification, pathology and extent of resection. *Dis Esophagus* 1996; 9:173-182.
16. Siewert JR, Feith M, Werner M, et al. Adenocarcinoma of the gastroesophageal junction. Results of surgical therapy based on anatomical/topographical classification in 1002 consecutive patients. *Ann Surg* 2000; 232:353-361.

17. Grabsch HI, Mapstone NP, Novelli M: Standards and datasets for reporting cancers: Dataset for histopathological reporting of oesophageal and gastric carcinoma. Available from: <https://www.rcpath.org/uploads/assets/f8b1ea3d-5529-4f85-984c8d4d8556e0b7/g006-dataset-for-histopathological-reporting-of-oesophageal-and-gastric-carcinoma.pdf>
18. <http://www.iccr-cancer.org/datasets/published-datasets/digestive-tract/carcinoma-of-the-oesophagus>
19. Shi C, Berlin J, Branton PA et al: CAP Protocol for the Examination of Specimens From Patients With Carcinoma of the Esophagus. Available at: <https://documents.cap.org/protocols/cp-giupper-esophagus-20-4100.pdf>
20. WHO Classification of Tumours. Digestive system tumours. Lyon (France): International Agency for Research on Cancer; 2019. (WHO classification of tumours series, 5th ed.;vol 1).
21. Mandard A.M, Dalibard F, Mandard JC et al: Pathologic assessment of tumor regression after preoperative chemoradiotherapy of esophageal carcinoma: clinicopathologic correlations. *Cancer*. 1994; 73: 2680-2686
22. Dhakras P, Uboha N, Horner V et al: Gastrointestinal cancers: current biomarkers in esophageal and gastric adenocarcinoma. *Transl Gastroenterol Hepatol* 2020;5:55.
23. UpToDate <https://www.uptodate.com/contents/epidemiology-and-pathobiology-of-esophageal-cancer/>
24. Dulak AM, Stojanov P, Peng S, Lawrence MS, Fox C, Stewart C, Bandla S, Imamura Y, Schumacher SE, Shefler E, et al. Exome and whole-genomesequencing of esophageal adenocarcinoma identifies recurrent driverevents and mutational complexity. *Nat Genet*. 2013;45(5):478–86.
25. Wang K, Johnson A, Ali SM, Klempner SJ, Bekaii-Saab T, Vacirca JL, Khaira D, Yelensky R, Chmielecki J, Elvin JA, et al. Comprehensive genomic profiling of advanced esophageal squamous cell carcinomas and esophageal adenocarcinomas reveals similarities and differences. *Oncologist*. 2015;20(10):1132–9.
26. Sakanaka K, Ishida Y, Fujii K, Itasaka S, Miyamoto S, Horimatsu T, et al. Long-term outcome of definitive radiotherapy for cervical esophageal squamous cell carcinoma. *Radiation Oncology*. 2018 Jan 18;13(1):7.
27. Takebayashi K, Tsubosa Y, Matsuda S, Kawamorita K, Niihara M, Tsushima T, et al. Comparison of curative surgery and definitive chemoradiotherapy as initial treatment for patients with cervical esophageal cancer. *Dis. Esophagus*. 2017 01;30(2):1–5.
28. Kneuert PJ, Kamel MK, Stiles BM, Lee BE, Rahouma M, Nasar A, et al. Robotic Thymectomy Is Feasible for Large Thymomas: A Propensity-Matched Comparison. *Ann. Thorac. Surg*. 2017 Nov;104(5):1673–8.
29. Nagpal K, Ahmed K, Vats A, Yakoub D, James D, Ashrafian H, et al. Is minimally invasive surgery beneficial in the management of esophageal cancer? A meta-analysis. *Surg Endosc*. 2010 Jul;24(7):1621–9.
30. Arya S, Markar SR, Karthikesalingam A, Hanna GB. The impact of pyloric drainage on clinical outcome following esophagectomy: a systematic review. *Dis Esophagus*. 2015 Jun;28(4):326–35.
31. Konradsson M, Nilsson M. Delayed emptying of the gastric conduit after esophagectomy. *J Thorac Dis*. 2019 Apr;11(Suppl 5):S835–44.
32. Liu L, Gong L, Zhang M, Wu W. The effect of prophylactic thoracic duct ligation during esophagectomy on the incidence of chylothorax and survival of the patients: an updated review. *Postgrad Med*. 2021 Apr;133(3):265–71.

33. Mariette C, Gronnier C, Duhamel A, Mabrut J-Y, Bail J-P, Carrere N, et al. Self-expanding covered metallic stent as a bridge to surgery in esophageal cancer: impact on oncologic outcomes. *J Am Coll Surg*. 2015 Mar;220(3):287–96.
34. Kjaer DW, Nassar M, Jensen LS, Svendsen LB, Mortensen FV. A bridging stent to surgery in patients with esophageal and gastroesophageal junction cancer has a dramatic negative impact on patient survival: A retrospective cohort study through data acquired from a prospectively maintained national database. *Dis Esophagus*. 2017 Feb 1;30(3):1–7.
35. Homs MY, Steyerberg EW, Eijkenboom WM, et al. Single-dose brachytherapy versus metal stent placement for the palliation of dysphagia from oesophageal cancer: multicentre randomised trial. *Lancet* 2004;364:1497-1504.
36. Hanna WC, Sudarshan M, Roberge D, et al. What is the optimal management of dysphagia in metastatic esophageal cancer? *Curr Oncol* 2012;19:e60-66.
37. Van Hagen P, Hulshof MC, van Landschof JJ, et al. Preoperative chemoradiotherapy for esophageal or junctional cancer. *N Engl J Med* 2012; 366:2074-2084.
38. Chan KKW, Saluja R, Delos Santos K, Lien K, Shah K, Cramarossa G, Zhu X, Wong RKS. Neoadjuvant treatments for locally advanced, resectable esophageal cancer: A network meta-analysis. *Int J Cancer*. 2018 Jul 15;143(2):430-437. doi: 10.1002/ijc.31312. Epub 2018 Mar 8. PMID: 29441562.
39. Eyck BM, van Lanschot JJB, Hulshof MCCM, van der Wilk BJ, Shapiro J, van Hagen P,; CROSS Study Group. Ten-Year Outcome of Neoadjuvant Chemoradiotherapy Plus Surgery for Esophageal Cancer: The Randomized Controlled CROSS Trial. *J Clin Oncol*. 2021 Jun 20;39(18):1995-2004. doi: 10.1200/JCO.20.03614. Epub 2021 Apr 23. PMID: 33891478.
40. Hulshof MC, Geijssen ED, Rozema T, Oppedijk V, Buijsen J, Neelis KJ, et al. Randomized Study on Dose Escalation in Definitive Chemoradiation for Patients With Locally Advanced Esophageal Cancer (ARTDECO Study). *J Clin Oncol*. 2021 Sep 1;39(25):2816-2824.
41. Smyth EC, Gambardella V, Cervantes A, Fleitas T. Checkpoint inhibitors for gastroesophageal cancers: dissecting heterogeneity to better understand their role in first-line and adjuvant therapy. *Ann Oncol*. 2021;32(5):590-9. doi: 10.1016/j.annonc.2021.02.004.
42. Kelly RJ, Ajani JA, Kuzdzal J, Zander T, Van Cutsem E, Piessen G, et al; CheckMate 577 Investigators. Adjuvant Nivolumab in Resected Esophageal or Gastroesophageal Junction Cancer. *N Engl J Med*. 2021;384(13):1191-203. doi: 10.1056/NEJMoa2032125.
43. Smyth EC, Nilsson M, Grabsch HI, van Grieken NC, Lordick F. Gastric cancer. *Lancet*. 2020;396(10251):635-648. doi: 10.1016/S0140-6736(20)31288-5.
44. Palma DA, Olson R, Harrow S, Gaede S, Louie AV, Haasbeek C, et al. Stereotactic ablative radiotherapy versus standard of care palliative treatment in patients with oligometastatic cancers (SABR-COMET): a randomised, phase 2, open-label trial. *Lancet* 2019; 393:2051–8.
45. Lievens Y, Guckenberger M, Gomez D, Hoyer M, Iyengar P, Kindts I, et al. Defining oligometastatic disease from a radiation oncology perspective: An ESTRO-ASTRO consensus document. *Radiother Oncol* 2020; 148:157–166.
46. Shi Z, Zhu X, Ke S, Qiu H, Cai G, Zhangcai Y, Chen Y. Survival impact of concurrent chemoradiotherapy for elderly patients with synchronous oligometastatic esophageal squamous cell carcinoma: A propensity score matching and landmark analyses. *Radiother Oncol*. 2021 Nov;
47. Cederholm, T. et al., ESPEN guidelines on definitions and terminology of clinical nutrition, *Clinical Nutrition* (2016), <http://dx.doi.org/10.1016/j.clnu.2016.09.004>.
48. Arends, J. et al., ESPEN guidelines on nutrition in cancer patients, *Clinical Nutrition* (2016), <http://dx.doi.org/10.1016/j.clnu.2016.07.015>
49. Riccardi D, Allen K. Nutritional management of patients with esophageal and esophagogastric junction cancer. *Cancer control* 1999; 6:64-72

50. Marin Caro MM, Laviano A, Pichard C. Nutritional intervention and quality of life in adult oncology patients. *Clin Nutr* 2007; 26:289-301.
51. Kozjek NR, Mrevlje Ž, Koroušič Seljak B, Kogovšek K, Zakotnik B, Takač I, et al. Kaheksija pri bolnikih z rakom. *Zdr Vestn*. 2013;82:133–41.
52. Cruz-Jentoft AJ, Bahat G, Bauer J, Boirie Y, Bruyère O, Cederholm T, et al. Sarcopenia: revised European consensus on definition and diagnosis. *Age Ageing*. 2019 01;48(1):16–31.
53. Rotovnik-Kozjek N, Božič T, Kogovšek K, Štabuc B, Petrica L, Berlec K, idr. Slovenska priporočila za obravnavo odraslih bolnikov s kronično odpovedjo prebavil. *Onkologija*. 2021; 1(25):86–93.

The background features several abstract, light grey shapes. On the left, a large, curved shape sweeps across the page. In the center-right, there is a vertical oval. At the bottom, there are two more shapes: a wide, shallow one on the left and a narrower, taller one on the right.

Priporočila in klinične poti so dosegljivi
na spletni strani Onkološkega inštituta

<https://www.onko-i.si/priporocila>

<https://www.onko-i.si/klinicne-poti>