

# RADIOLOŠKA OCENA ODGOVORA NA STEREOTAKTIČNO OBSEVANJE

Nina Boc, dr. med.

Preden lahko ocenimo koristi stereotaktičnega obsevanja, je dobro spoznati osnovne značilnosti zgodnjih postobsevalnih in poznih postobsevalnih sprememb v različnih organih z različnimi radiološkimi metodami, morfološki in funkcionalni pristopi. Trenutno namreč nimamo enotnih kriterijev, ki bi nam logaritmično pomagali pri oceni učinka terapije.

Stereotaktično obsevanje (stereotactic body radiation therapy – SBRT) je danes uveljavljena tehnika, ki se varno in uspešno uporablja po svetu ter jo tudi v Sloveniji uvajamo kot del smernic za zdravljenje različnih vrst raka. Za radiološko oceno učinka terapije v onkologiji uporabljamo osnovne kriterije RECIST 1.1 (2009), ki temeljijo na standardizirani oceni premera tarčnih in netaarčnih lezij. Vendar lezije po obsevanju ne glede na tehniko obsevanja ne spadajo več v oceno patoloških sprememb v sklopu kriterijev RECIST.

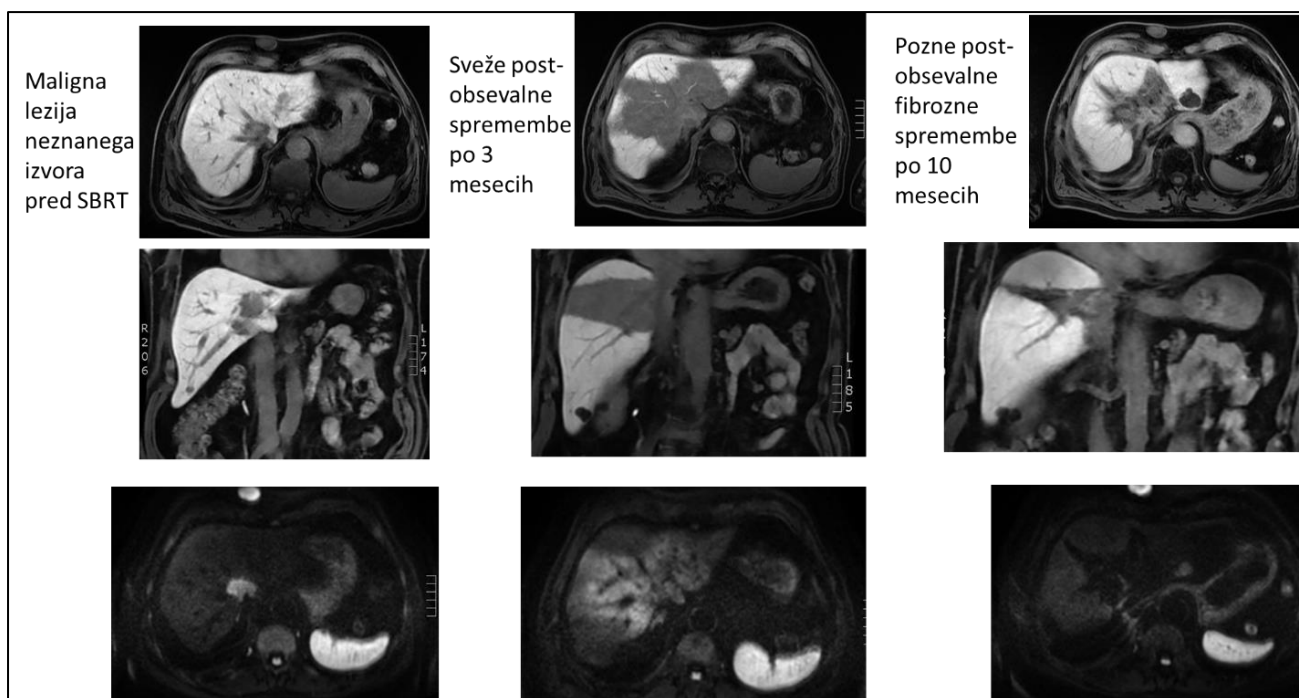
## OCENA UČINKA TERAPIJE

Ocena učinka terapije po ablativnih terapijah temelji na vzorcu obarvanja patoloških lezij po intravenozni aplikaciji kontrastnega sredstva na MR- ali CT-preiskavi. Zavedamo se heterogenosti tumorjev, vendar so zgodnji kazalniki učinka terapije znižanje atenuacijskih vrednosti pri CT-preiskavi v isti fazi slikanja, jasni znaki nekroze in zmanjšanje obarvanja zdravljenih sprememb. Zmanjšanje premera zdravljenih sprememb je precej zakasnelo, zato ocena učinka glede na velikost sprememb ni optimalna in ima funkcionalno slikanje potencial pri zgodnji oceni učinka terapije. Med funkcionalno slikanje štejemo dinamično kontrastno slikanje s CT, MR ali UZ ter difuzijske tehnike slikanja (DWI) in perfuzijsko tehniko ASL (arterial spin labeling) kot del MRI-preiskave in preiskave PET-CT.

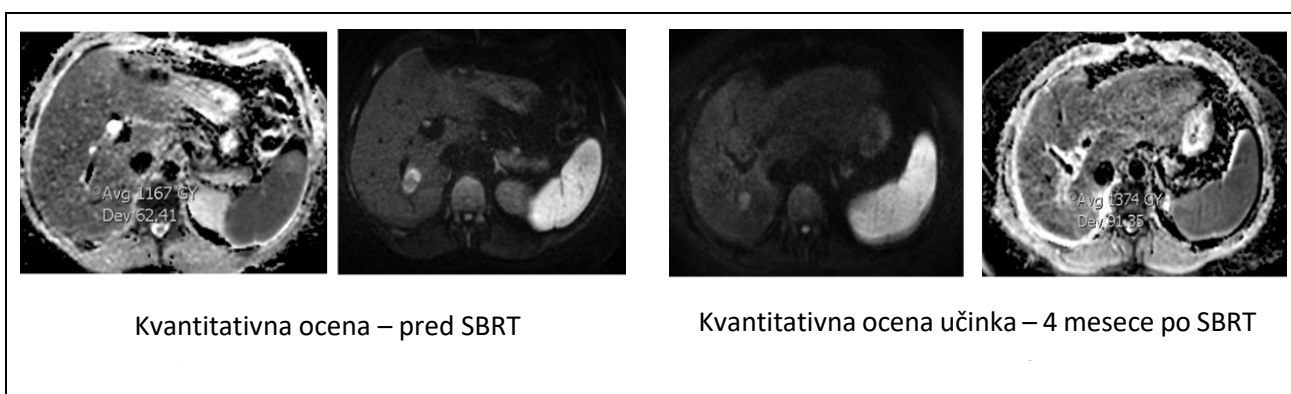
Ob oceni učinka terapije vidimo tudi poškodbe tkiv, skozi katere potekajo radiacijski žarki, ki so radiološko videti različno v različnih organih.

Še vedno pa za radiologe ostaja izziv pri oceni vitalnega ostanka tumorja in zgodnje ponovitve bolezni.

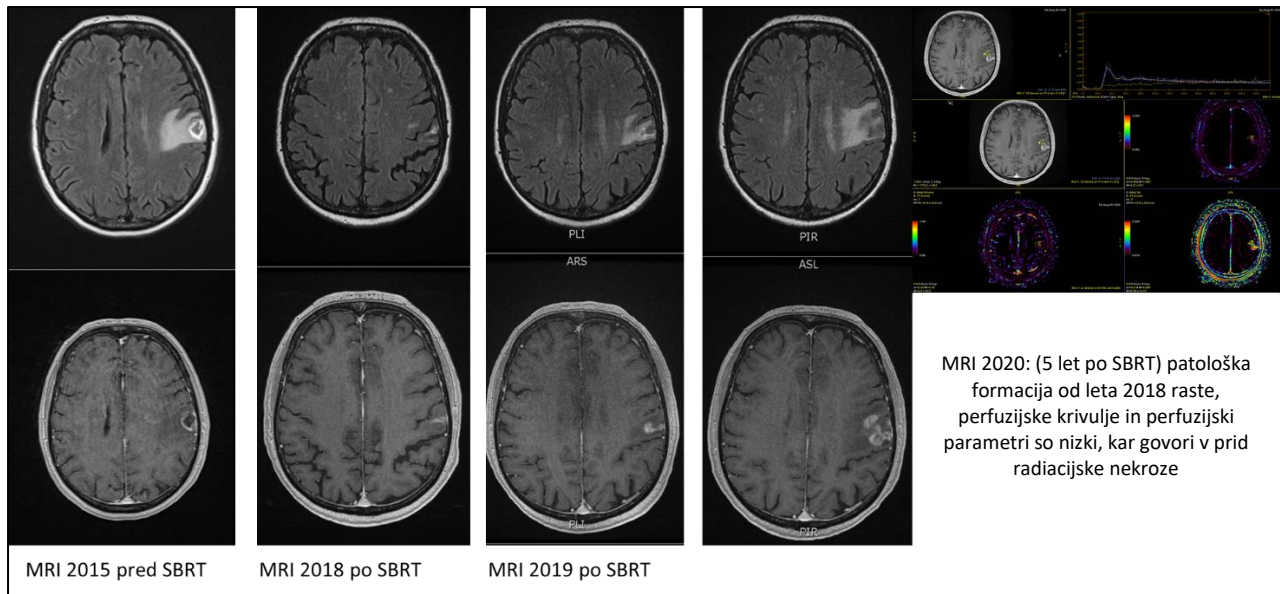
Trenutno nimamo enotnih kriterijev za oceno učinka terapije po SBRT, zato je pomembna tudi izkušnost radiologa, da lahko loči zgodnje in pozne pričakovane spremembe po obsevanju od drugih sprememb ali sprememb, sumljivih za recidiv. Seveda so pričakovane spremembe v različnih organih različne in se tudi časovno različno spreminjajo.



**Slika 1:** Radiološke morfološke in funkcionalne spremembe maligne lezije v daljšem časovnem obdobju po SBRT.



**Slika 2:** Radiološke kvantitativne ocene (mapa ADC) sprememb maligne lezije po SBRT.



**Slika 3.** Spremljanje sprememb v centralnem živčnem sistemu po SBRT z MR-perfuzijo.

#### LITERATURA

1. Stanič K Vrankar M. Stereotaktična radioterapija telesa pri bolnikih s pljučnim rakom. *Onkologija*.2017.1.
2. Eisenhauer EA, Therasse P, Bogaerts J, Schwartz LH, Sargent D, Ford R, Dancey J, Arbuuck S, Gwyther S, Mooney M, Rubinstein L, Shankar L, Dodd L, Kaplan R, Lacombe D, Verweij J (2009) New response evaluation criteria in solid tumours: revised RECIST guideline (version 1.1). *Eur J Cancer* 45(2):228–247.
3. Sabrina H. Rossi, Davide Prezzi, Christian Kelly-Morland & Vicky Goh. Imaging for the diagnosis and response assessment of renal tumours. *World Journal of Urology* volume 36, pages 1927–1942(2018).
4. Laura A. Dawson, Cynthia Ménard. Imaging in Radiation Oncology: A Perspective. *Oncologist*. 2010 Apr; 15(4): 338–349.
5. Mastrocostas K, Jang HJ, Fischer S, Dawson LA, Munoz-Schuffenegger P, Sapisochin G, et al. Imaging post-stereotactic body radiation therapy responses for hepatocellular carcinoma: typical imaging patterns and pitfalls. *Abdom Radiol (NY)* 2019;44(5):1795-1807. doi: 10.1007/s00261-019-01901-y.