

UVOD, ZGODOVINA IN PRIHODNOST STEREOTAKTIČNEGA OBSEVANJA

asist. dr. Ivica Ratoša, dr. med.

Stoletje tehnoloških inovacij in razumevanja radiobiologije je omogočilo, da lahko danes dovedemo visokodozne obsevalne odmerke na manjše tarčno območje v bolniku z zelo veliko natančnostjo in razmeroma nizko stopnjo neželenih učinkov. Izvedbo stereotaktične radiokirurgije (SRS) ali stereotaktičnega obsevanja telesa (SBRT) omogočajo številne kombinacije raznih tehnologij in strojne opreme.

Stereotaktično obsevanje je zelo natančna, neinvazivna in slikovno vodena oblika hipofrakcioniranega obsevanja. Celokupna doza obsevanja je običajno izsevana v nekaj visokodoznih obsevalnih odmerkih. V primerjavi s tridimenzionalnim konformnim obsevanjem (3D-CRT) ali intenzitetnim moduliranim obsevanjem (IMRT) v standardnih obsevalnih odmerkih (1,8–2,0 Gy) je za SRS/SBRT značilen strm padec doze na meji načrtovalnega tarčnega volumna (angl. *planning target volume* – PTV) in pa po izračunu linearno-kvadratnega modela približno trikrat višja izsevana biološka učinkovita doza (angl. *biological effective dose* – BED) na tarčni volumen. Razmerje α/β (Gy) je doza, pri kateri je delež linearne in kvadratne dela poškodb zaradi ionizirajočega sevanja enak. Za tumorska tkiva običajno uporabimo $\alpha/\beta = 10$ Gy in za zdrava tkiva $\alpha/\beta = 2$ ali 3 Gy. Primer izračunov nominalne doze, BED in ekvivalentne doze pri 2 Gy na frakcijo (EQD₂) je predstavljen v tabeli 1.

Tabela 1: Primerjava predpisov obsevalnih odmerkov

Frakcionacija (število odmerkov x dnevni obsevalni odmerek)	Nominalna celokupna predpisana doza [Gy]	EQD ₂ $\alpha/\beta = 10$ [Gy]	BED $\alpha/\beta = 10$ [Gy]	BED $\alpha/\beta = 3$ [Gy]
3 x 20 Gy	60 Gy	150	180	460
3 x 15 Gy	45 Gy	93,8	112,5	270
5 x 10 Gy	50 Gy	83,3	100	216,7
1 x 20 Gy	20 Gy	50	60	153,3
5 x 7 Gy	35 Gy	49,6	59,5	116,7
25 x 2 Gy	50 Gy	50	60	83,3
15 x 2,67 Gy	40 Gy	42,3	50,7	75,7
5 x 5 Gy	25 Gy	31,2	37,5	66,7
10 x 3 Gy	30 Gy	32,5	39	60
5 x 4 Gy	20 Gy	23,3	28	46,7
1 x 8 Gy	8 Gy	12	14,4	29,3

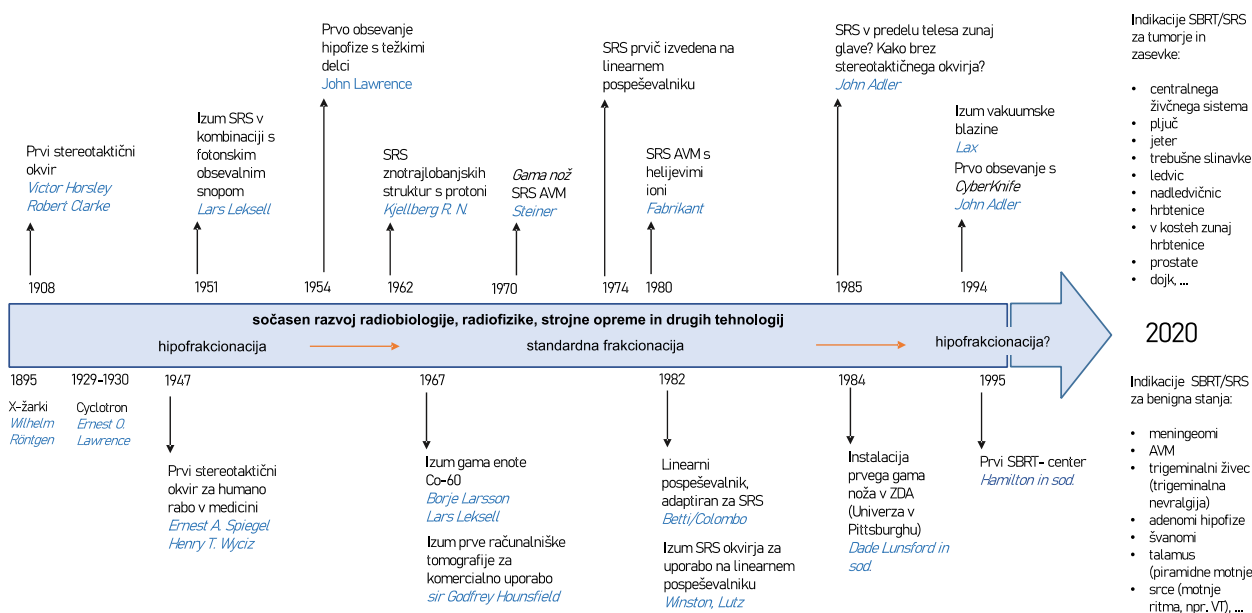
Opombe: Gy – gray; BED – biološka učinkovita doza; α/β – razmerje α/β je doza v Gy, pri kateri je delež linearne in kvadratne dela poškodb zaradi ionizirajočega sevanja enak; EQD₂ – ekvivalentna doza pri 2 Gy na frakcijo.

ZGODOVINA STEREOTAKTIČNEGA OBSEVANJA

Razvoj stereotaktične radiokirurgije (SRS) se je začel pred več kot 100 leti, ko sta angleška znanstvenika Victor Horsley in Robert Clarke prva opisala stereotaktični okvir, fiksiran na lobanjo. Z njim sta lokalizirala znotrajlobanjske strukture opičjih možganov s pomočjo kartezičnega koordinatnega sistema. Zasnovala sta tudi prvi stereotaktični atlas možganskih struktur in ob tem za referenco uporabila zunanje kostne strukture. Prav tako sta opisala tudi prvo uničenje možganske strukture z elektrokoagulacijo. Izumitelj sodobne stereotaktične tehnike v kombinaciji s fotonskim obsevalnim snopom je švedski nevrokirurg Lars Leksell, ki je leta 1951 uvedel minimalni invazivni pristop zdravljenja možganskih tumorjev z obsevanjem, kar je takrat opisal kot alternativno rešitev kirurgiji. Originalno je bila SRS zasnovana z upanjem, da bi omogočila manj krvave in manj tvegane operacije znotrajlobanjskih struktur, denimo stereotaktično talamotomijo za zdravljenje Parkinsonove bolezni. Med letoma 1954 in 1959 so v redkih centrih po svetu začeli zdraviti bolnike

s stereotaktičnem obsevanjem s protoni in helijevimi ioni, kar je omogočal le ciklotron. SRS so najprej izvajali le s pomočjo anatomskih atlasov, ventrikulografije in angiogramov. Sprva (1958) je Lars Leksell eksperimentalno z X-žarki (250 kV) za zdravljenje trigeminalne nevralgije, nato pa leta 1967 skupaj s fizikom Borje Larssonom zasnoval Co-60 gama nož (angl. *gamma-knife* ali *beam-knife*). Prvi gama nož je začel obratovati leta 1968 v bolnišnici Sophiahemmet Hospital v Stockholmu na Švedskem. Zdravili so bolnike z arterijsko-venskimi malformacijami in akustičnimi nevromi.

Leto 1967 pomeni prelomnico v razvoju medicine nasploh, saj je sir Godfrey Hounsfield izumil prvo računalniško tomografijo (angl. *computed tomography* – CT) za komercialno uporabo. Izuma CT in magnetnoresonančnega slikanja (MRI) v sedemdesetih letih prejšnjega stoletja sta omogočila natančnejše ciljno obsevanje mehko tkivnih znotrajlobanjskih struktur. Razvoj linearnih pospeševalnikov pa je omogočil cenejšo alternativo gama nožu in ciklotronu. Leta 1974 je bilo prvič izvedeno stereotaktično obsevanje na linearnem pospeševalniku. V osemdesetih letih prejšnjega stoletja je John Adler poudaril potencial stereotaktične radiokirurgije tudi za tarče zunaj lobanje. Raziskoval je vprašanje, kako obsevati tarčo v telesu bolnika brez stereotaktičnega okvirja. Kreativni izumi, med njimi vakuumska blazina (1994) in stereotaktični okvir za fiksacijo aksialnega skeleta (1995), so omogočili stereotaktično obsevanje zunajlobanjskih struktur oziroma danes poimenovano SBRT. Slika 1 prikazuje časovni potek razvoja stereotaktičnega obsevanja.



Slika 1: Časovni trak razvoja stereotaktičnega obsevanja.

Opombe: AVM – arterijsko-venska malformacija; SRS – stereotaktična radiokirurgija; SBRT – stereotaktično obsevanje telesa; VT – ventrikularna tahikardija.

STEREOTAKTIČNO OBSEVANJE DANES

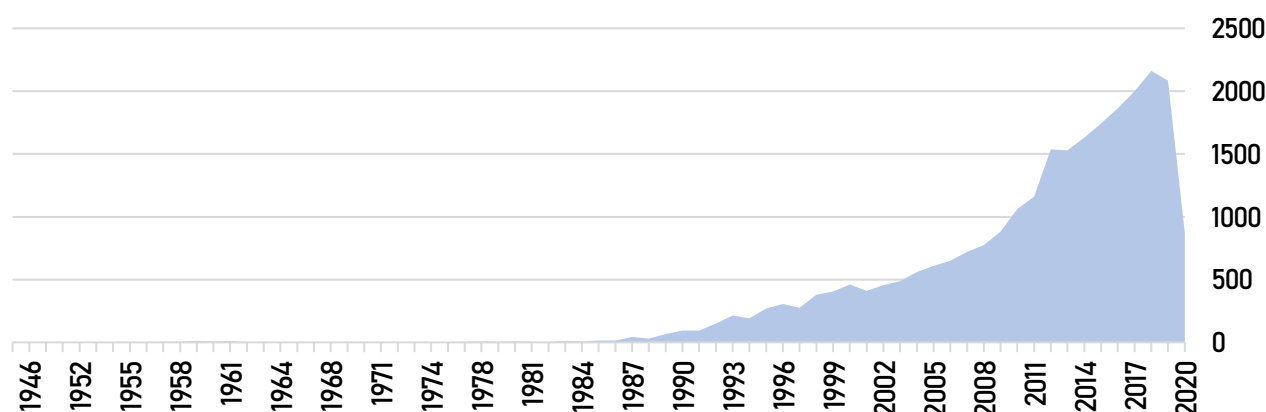
Na Onkološkem inštitutu Ljubljana smo v zadnjih 15 letih postopoma uvedli zdravljenje zasevkov s tehniko SRS/SBRT. Najprej je bilo leta 2006 uvedeno zdravljenje možganskih zasevkov s tehniko SRS. Sledilo je zdravljenje tumorjev pljuč leta 2016, spinalnih zasevkov leta 2017 in jetrnih tumorjev leta 2018. Od leta 2019 s tehniko SBRT zdravimo tudi tumorje trebušne slinavke in druge lokalizacije zasevkov.

Stereotaktično obsevanje je del standardnega zdravljenja možganskih zasevkov različnih primarnih tumorjev. Pri bolnikih s primarnim pljučnim tumorjem, pri katerih operacija ni možna ali jo bolnik odkloni, SBRT pomeni možnost neinvazivnega zdravljenja s primerljivo lokalno kontrolo in preživetjem. Podobno je SBRT ena od možnih modalitet lokalnega zdravljenja pri obravnavi jetrnih tumorjev oziroma zasevkov. Lokalno ablativno zdravljenje s SBRT prihaja vedno bolj v ospredje tudi za bolnike, ki imajo manjše breme bolezni oziroma tako imenovano oligometastatsko bolezen. Vse več je dokazov, da lokalno zdravljenje zasevkov s SBRT pri teh

bolnikov (v primerjavi s standardnim paliativnim obsevanjem) pomembno prispeva k izboljšanju preživetja in omogoča dobro lokalno kontrolo obsevanih metastatskih lokalizacij.

POGLED V PRIHODNOST

Razvoj na področju obsevalnega zdravljenja je nenehen in poteka vzporedno z implementacijo novih tehnik in tehnologij v klinično prakso. To dokazuje tudi število recenziranih znanstvenoraziskovalnih publikacij na temo radiokirurgije in/ali stereotaktičnega obsevanja telesa, ki v zadnjih letih presega 200 na leto (slika 2). Izvedbo SRS/SBRT omogočajo številne kombinacije raznih tehnologij in strojne opreme. Fotonski obsevalni snop omogočajo novejši in primerno opremljeni linearni pospeševalniki (denimo TrueBeam STX – Varian Medical Systems, Palo Alto, ZDA; Versa HD, Elekta AB, Stockholm, Švedska), gama nož, Cyberknife® (Accuray, Sunnyvale, CA, ZDA), hibridni magnetnoresonančni in linearni pospeševalnik (ViewRay MRIdian Linac ViewRay Inc., Oakwood, ZDA) ter tomoterapija (TomoTherapy®). Izvedba SRS/SBRT je možna tudi s protoni.



Slika 2: Število znanstvenoraziskovalnih publikacij (N = 22,589) na temo radiokirurgije in/ali stereotaktičnega obsevanja telesa med letoma 1945 in 2020 na portalu PubMed (dosegljivo 22. 8. 2020 na <https://pubmed.ncbi.nlm.nih.gov>).

Trenutno poteka kar nekaj randomiziranih kliničnih raziskav, ki bodo poskušale odgovoriti na številna vprašanja o vlogi SRS/SBRT za bolnike z majhnim ali večjim bremenom metastatske bolezni (SABR COMET 3/ NCT03862911, SABR COMET 10/ NCT03721341, NRG-BR002/ NCT02364557, SARON/ NCT02417662). Evropski organizaciji (ESTRO/EORTC) sta razvili projekt 1811-E²-RADIatE – EORTC-ESTRO s ciljem odgovoriti na nekatera vprašanja, ki so povezana z zdravljenjem bolnikov z oligometastatsko boleznijo in stereotaktičnim obsevanjem. Namen projekta je predvsem ugotoviti klinične in histopatološke dejavnike, ki vplivajo na celokupno preživetje bolnikov z oligometastatskim rakom dojk, nedrobnoceličnim rakom pljuč, rakom prostate in rakom debelega črevesa in danke. Z razvojem strojne opreme in novih tehnik, kakor tudi slikovne diagnostike, je SBRT postala zanimiva tudi za nove indikacije pri malignih boleznih, predvsem za bolnike, ki niso primerni za operativno zdravljenje (na primer rak dojk), ali za nekatere bolnike z rakom prostate in celo za benigne bolezni, kot so motnje ritma (za bolnike po večkratnih neuspešnih katetrskih ablacijah zaradi ventrikularne tahikardije).

LITERATURA

1. Kaidar-Person O, Chen R. Hypofractionated and Stereotactic Radiation Therapy. A practical guide. 1st ed. Springer International Publishing AG, part of Springer Nature, 2018. <https://doi.org/10.1007/978-3-319-92802-9>
2. Palma DA, Olson R, Harrow S, et al. Stereotactic Ablative Radiotherapy for the Comprehensive Treatment of Oligometastatic Cancers: Long-Term Results of the SABR-COMET Phase II Randomized Trial. *J Clin Oncol.* 2020;38(25):2830-2838. doi:10.1200/JCO.20.00818.
3. Cuculich PS, Schill MR, Kashani R, et al. Noninvasive Cardiac Radiation for Ablation of Ventricular Tachycardia. *N Engl J Med.* 2017;377(24):2325-2336. doi:10.1056/NEJMoa1613773.
4. E²-RADIatE (EORTC 1811 study). Pridobljeno 20. 9. 2020 s spletne strani: <https://project.eortc.org/e2-radiate/>
5. Pridobljeno 29. 8. 2020 s spletne strani: [Clinicaltrials.gov](https://clinicaltrials.gov)