



ONKOLOŠKI INŠTITUT
INSTITUTE OF ONCOLOGY
LJUBLJANA

KARCINOM MERKLOVIH CELIC

KLINIČNA POT

**Avtorji: Barbara Perić, Primož Stojan, Janja Ocvirk, Marko Hočevar,
Marko Boc, Katarina Karner, Martina Reberšek**

Avgust 2020

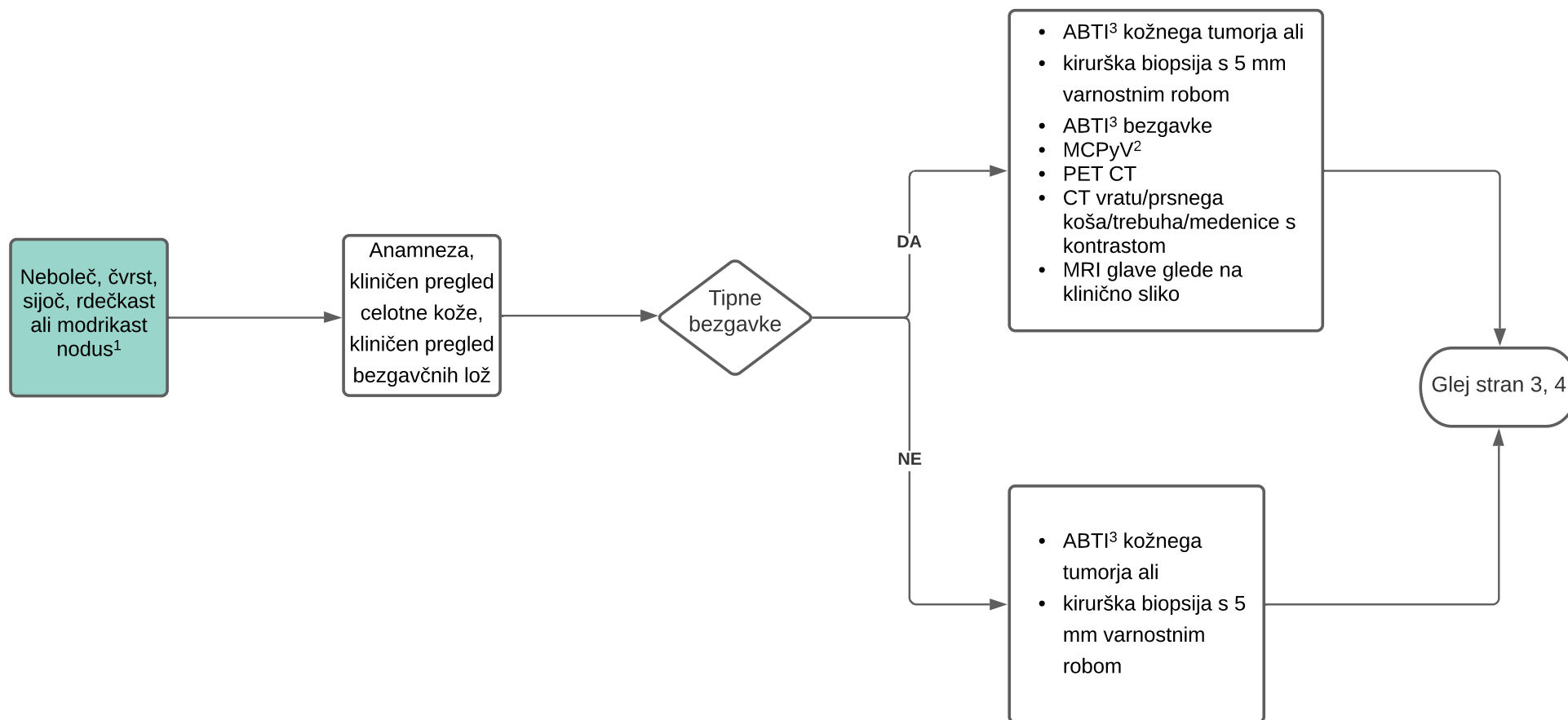
KLINIČNA POT ZDRAVLJENJA KARCINOMA MERKLOVIH CELIC (MC)

Diagram je namenjen zdravljenju bolnikov z MC na Onkološkem inštitutu Ljubljana in je orodje, ki služi kot pomoč pri odločanju o ukrepih zdravljenja večine bolnikov. Diagram ne nadomesti klinične presoje zdravnika v posebnih okoliščinah in/ali presoje multidisciplinarnega konzilija. Onkološki inštitut Ljubljana, avgust 2020

Klinična slika

Diagnoza

Zdravljenje



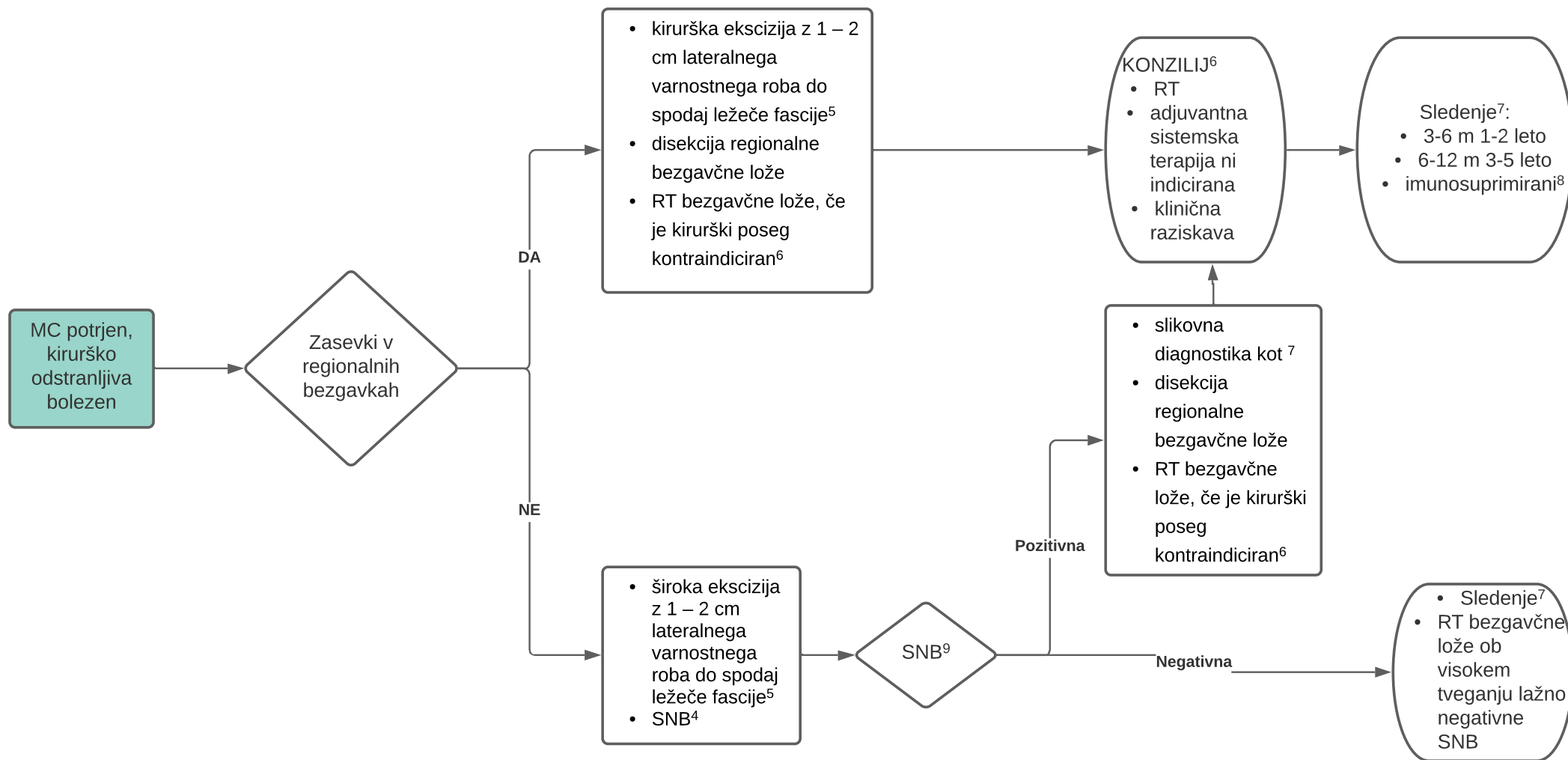
¹ Akronim v pomoč pri klinični sliki; **AEIOU**– asimptomatski (angl. *Asymptomatic*), hitro rastoč (angl. *Expanding rapidly*), pri imunosuprimiranih bolnikih (angl. *Immune suppression*), starejših od 50 let (angl. *Older than 50 years age*), na UV sevanju izpostavljenih predelih kože (angl. *Ultraviolet- -exposed area/fair skin*)

² Bolnikom je mogoče določiti prisotnost MCPyV onkoprotein protiteles v serumu

³ Aspiracijska biopsija s tanko iglo (ABTI)

KLINIČNA POT ZDRAVLJENJA KARCINOMA MERKLOVIH CELIC (MC)

Diagram je namenjen zdravljenju bolnikov z MC na Onkološkem inštitutu Ljubljana in je orodje, ki služi kot pomoč pri odločanju o ukrepih zdravljenja večine bolnikov. Diagram ne nadomesti klinične presoje zdravnika v posebnih okoliščinah in/ali presoje multidisciplinarnega konzilija. Onkološki inštitut Ljubljana, avgust 2020



⁴ Biopsija varovalne bezgavke (angl. *sentinel node biopsy*, SNB)

⁵ Obsežno podminiranje tkiva ali rekonstrukcija defekta naj bodo odloženi do potrditve negativnih kirurških robov. V primeru, da rane (defekta) ni možno primarno zašiti, je indicirano kritje s kožnimi presadki in ne lokalnimi režnji.

⁶ Multidisciplinarni konzilij za melanom in kožne rake = KONZILIJ

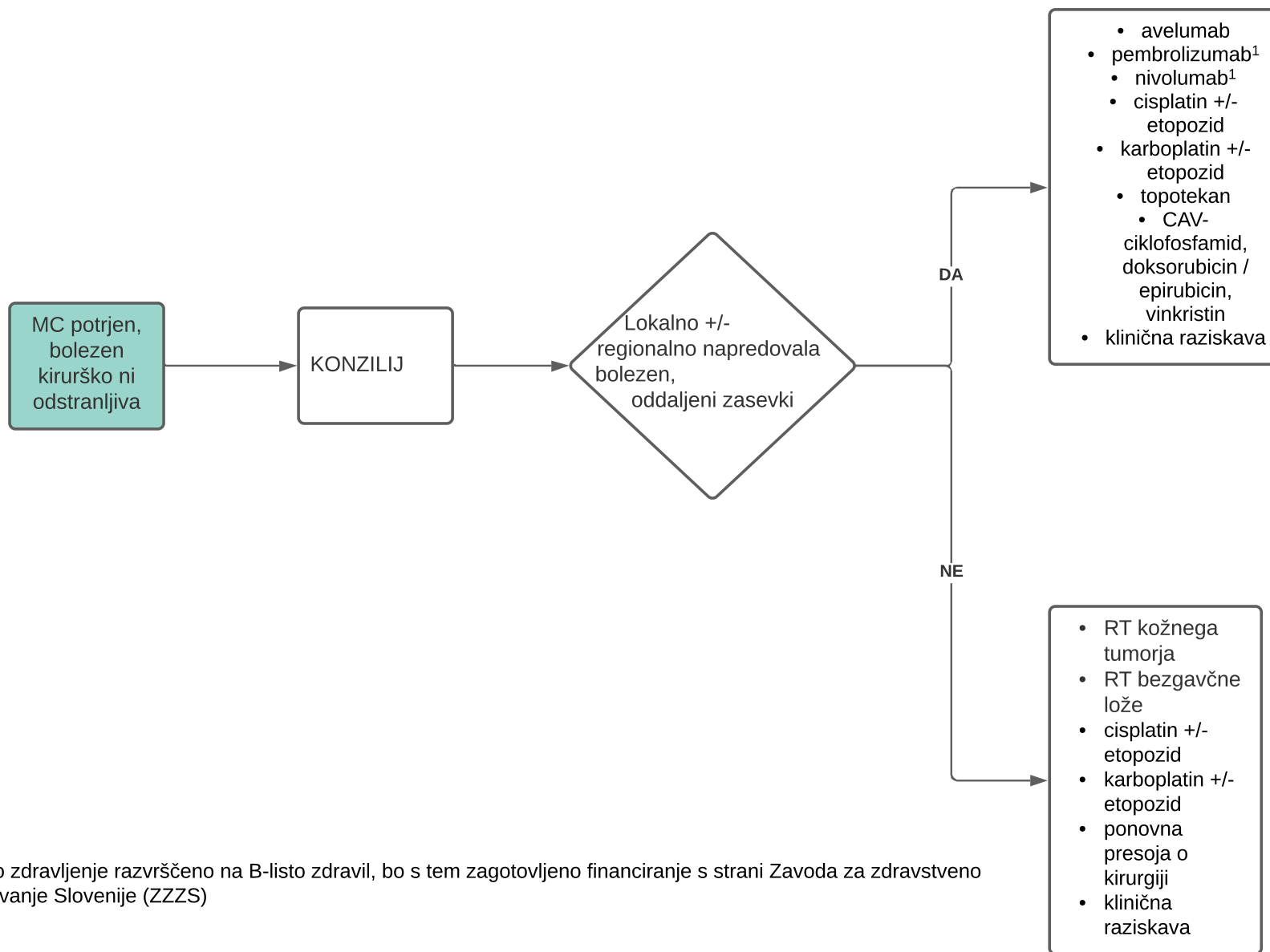
⁷ Klinični pregled kože, bezgavčne lože, MCPyV, PET CT ali CT vratu/prsnega koša/trebuha/medenice s kontrastom in MRI glave glede na klinično sliko

⁸ Imunosuprimiranim bolnikom slikovno diagnostiko priporočimo letno

⁹ SNB ni narejena, tehnično ni izvedljiva; sledi obsevanje regionalne bezgavčne lože

KLINIČNA POT ZDRAVLJENJA KARCINOMA MERKLOVIH CELIC (MC)

Diagram je namenjen zdravljenju bolnikov z MC na Onkološkem inštitutu Ljubljana in je orodje, ki služi kot pomoč pri odločanju o ukrepih zdravljenja večine bolnikov. Diagram ne nadomesti klinične presoje zdravnika v posebnih okoliščinah in/ali presoje multidisciplinarnega konzilija. Onkološki inštitut Ljubljana, avgust 2020



¹Ko bo zdravljenje razvrščeno na B-listo zdravil, bo s tem zagotovljeno financiranje s strani Zavoda za zdravstveno zavarovanje Slovenije (ZZZS)

KLINIČNA POT ZDRAVLJENJA KARCINOMA MERKLOVIH CELIC (MC)

Diagram je namenjen zdravljenju bolnikov z MC na Onkološkem inštitutu Ljubljana in je orodje, ki služi kot pomoč pri odločanju o ukrepih zdravljenja večine bolnikov. Diagram ne nadomesti klinične presoje zdravnika v posebnih okoliščinah in/ali presoje multidisciplinarnega konzilija. Onkološki inštitut Ljubljana, avgust 2020

TNM opredelitev

Kategorija	Lastnosti
TX	Primarnega tumorja ni mogoče oceniti
T0	Primarnega tumorja ni
Tis	<i>In situ</i> primarni tumor
T1	Klinično največji premer tumorja ≤ 2 cm
T2	Klinično največji premer tumorja > 2 cm a ≤ 5 cm
T3	Klinično največji premer tumorja > 5 cm
T4	Primarni tumor sega v fascijo, mišico, hrustanec ali kost

Klinična		Patološka	
Kategorija N	Lastnosti	Kategorija pN	Lastnosti
NX	Regionalnih bezgavk ni mogoče oceniti	pNX	Regionalnih bezgavk ni mogoče oceniti
N0	Klinični pregled in/ali slikovna diagnostika ne odkrijeta	pN0	Reg.zasevkov patohistološka analiza ne potrди
N1	Zasevki v reg. bezgavkah	pN1	Zasevki v reg. bezgavkah
		pN1a(sn)	Klinično okultni zasevki v reg.bezgavkah odkriti z SNB
		pN1a	Klinično okultni zasevki v reg.bezgavkah odkriti po disekciji lože
		pN1b	Klinično in/ali s slikovno diagnostiko odkriti zasevki v reg.bezgavkah potrjeni mikroskopsko
N2	In transit zasevki v odsotnosti reg. zasevkov	pN2	In transit zasevki* v odsotnosti reg. zasevkov
N3	In transit zasevki skupaj z reg. zasevki	pN3	In transit zasevki* skupaj z reg. zasevki

KLINIČNA POT ZDRAVLJENJA KARCINOMA MERKLOVIH CELIC (MC)

Diagram je namenjen zdravljenju bolnikov z MC na Onkološkem inštitutu Ljubljana in je orodje, ki služi kot pomoč pri odločanju o ukrepih zdravljenja večine bolnikov. Diagram ne nadomesti klinične presoje zdravnika v posebnih okoliščinah in/ali presoje multidisciplinarnega konzilija. Onkološki inštitut Ljubljana, avgust 2020

STADIJI

Klinična		Patološka	
Kategorija M	Lastnosti	Kategorija pM	Lastnosti
M0	Klinični pregled ali slikovna diagnostika ne odkrijeta oddaljenih zasevkov	M0	Klinični pregled ali slikovna diagnostika ne odkrijeta oddaljenih zasevkov
M1	Oddaljeni zasevki odkriti s kliničnim pregledom in/ali slikovno diagnostiko	pM1	Oddaljeni zasevki potrjeni mikroskopsko
M1a	Odd. zasevki kože, podkožja ali bezgavk izven reg.lože	pM1a	Odd. zasevki kože, podkožja ali bezgavk izven reg.lože potrjeni mikroskopsko
M1b	Pljučni zasevki	pM1b	Pljučni zasevki potrjeni mikroskopsko
M1c	Zasevki drugih visceralnih organov	pM1c	Zasevki drugih visceralnih organov potrjeni mikroskopsko

Klinični stadij				Patološki stadij			
Tis	N0	M0	0	Tis	N0	M0	0
T1	N0	M0	I	T1	N0	M0	I
T2-3	N0	M0	IIA	T2-3	N0	M0	IIA
T4	N0	M0	IIB	T4	N0	M0	IIB
T0-4	N1-3	M0	III	T1-4	N1a(sn) ali N1a	M0	IIIA
				T0	N1b	M0	IIIA
				T1-4	N1b-3	M0	IIIB
T0-4	Katerikoli N	M1	IV	T0-4	Katerikoli N	M1	IV

KLINIČNA POT ZDRAVLJENJA KARCINOMA MERKLOVIH CELIC (MC)

Diagram je namenjen zdravljenju bolnikov z MC na Onkološkem inštitutu Ljubljana in je orodje, ki služi kot pomoč pri odločanju o ukrepih zdravljenja večine bolnikov. Diagram ne nadomesti klinične presoje zdravnika v posebnih okoliščinah in/ali presoje multidisciplinarnega konzilija. Onkološki inštitut Ljubljana, avgust 2020

Literatura:

National Comprehensive Cancer Network: NCCN Clinical Practice Guidelines in Oncology: Merkel Cell Carcinoma. V.1.2020 (on line). Available: https://www.nccn.org/professionals/physician_gls/pdf/mcc.pdf. Accessed September 9th, 2020.

Rak v Sloveniji 2015. Ljubljana: Onkološki inštitut Ljubljana, Epidemiologija in register raka, Register raka Republike Slovenije, 2018.

Slater D, Walsh M. Standards and datasets for reporting cancers. Dataset for the histological reporting of primary cutaneous Merkel cell carcinoma and regional lymph nodes. The royal college of Pathologists. May 2014.

<https://cap.objects.frb.io/protocols/cp-skin-merkelcell-17protocol-4001.pdf>

Kaufman HL, Russell J, Hamid O, et al. Avelumab in patients with chemotherapy-refractory metastatic Merkel cell carcinoma: a multicentre, single-group, open-label, phase 2 trial. *Lancet Oncol*;17 (10):1374-1385, 2016.

Kaufman HL, Russell JS, Hamid O, et al. Updated efficacy of avelumab in patients with previously treated metastatic Merkel cell carcinoma after ≥ 1 year of follow-up: JAVELIN Merkel 200, a phase 2 clinical trial. *J Immunother Cancer*;6(1):7, 2018.

D'Angelo SP, Russell J, Lebbé C, et al. Efficacy and Safety of First-line Avelumab Treatment in Patients With Stage IV Metastatic Merkel Cell Carcinoma: A Preplanned Interim Analysis of a Clinical Trial. *JAMA Oncol*. 2018 Mar 22. doi: 10.1001/jamaoncol.2018.0077. [Epub ahead of print]

Nghiem PT, Bhatia S, Lipson EJ, et al. PD-1 Blockade with Pembrolizumab in Advanced Merkel-Cell Carcinoma. *N Engl J Med*. 2016 Jun 30; 374(26):2542-52. doi: 10.1056/NEJMoa1603702. Epub 2016 Apr 19.

Walocko FM, Scheier BY, Harms PW, et al. Metastatic Merkel cell carcinoma response to nivolumab. *J Immunother Cancer*. 2016 Nov 15;4:79. eCollection 2016.

Satpute SR, Ammakkanavar NR, Einhorn LH. Role of platinum-based chemotherapy for Merkel cell tumor in adjuvant and metastatic settings. *Journal of Clinical Oncology* 2014;32:9049-9049.

Iyer JG, Blom A, Doumani R, Lewis C, et al. Response rates and durability of chemotherapy among 62 patients with metastatic Merkel cell carcinoma. *Cancer Med*. 2016 Sep;5(9):2294-301. doi: 10.1002/cam4.815. Epub 2016 Jul 19.

Cowey CL, Mahnke L, Espirito J, et al. Real-world treatment outcomes in patients with metastatic Merkel cell carcinoma treated with chemotherapy in the USA. *Future Oncol*. 2017 Aug;13(19):1699-1710. doi: 10.2217/fon-2017-0187. Epub 2017 Jun 13.

Becker JC, Lorenz E, Uguire S, et al. Evaluation of real-world treatment outcomes in patients with distant metastatic Merkel cell carcinoma following second-line chemotherapy in Europe. *Oncotarget*. 2017;8(45):79731-79741.

Tai P, Park YS, Nghiem PT. Staging and treatment of Merkel cell carcinoma. <http://www.uptodate.com>. Accessed November 13, 2018.