

## Sodobni pogledi na odstranjevanje pigmentnih nevusov

Igor Bartenjev, Zvonimir Rudolf, Rastko Golouh

### O NEVUSIH

Pravi pigmentni nevusi so zelo pogoste kožne melanocitne spremembe. Njihovo število se med življenjem spreminja. V obsežni raziskavi, opravljeni v osemdesetih letih v Veliki Britaniji, so ob pregledu kože našli povprečno 4 nevuse pri otrocih, mlajših od 10 let, 29 nevusov pri ljudeh med 20. in 30. letom starosti in samo 2 nevusa pri ljudeh, starejših od 80 let.

Veliko nevusov imajo ljudje svetle polti, svetlih ali rdečih las. S problematiko nevusov se danes ukvarjajo na dermatoloških klinikah po vsem svetu, predvsem zaradi njihove domnevne povezanosti z malignim melanomom. Incidenca tega malignega tumorja, z njo pa tudi umrljivost, namreč po vsem svetu močno naraščata.

Čprav se maligni melanom pojavi v večini primerov na predhodno zdravi koži, je vendarle upoštevanja vredno dejstvo, da se 20 do 30% melanomov razvije iz nevusa. Tudi v primeru, ko se maligni melanom razvije "de novo", zbolijo navadno ljudje, ki imajo veliko število pigmentnih znamenj.

S kliničnim pregledom označimo kot **navadno pigmentno znamenje** spremembo s premerom 2 - 5 mm, homogene rjave barve. Barva lahko variira od svetle rdečkastorjave do skoraj črne. Temneje pigmentirani ljudje imajo navadno temnejše nevuse.

Omejitev navadnega nevusa je vedno ostra, oblika pa okrogla ali ovalna. Znamenje lahko leži v nivoju kože ali pa je nekoliko dvignjeno (sl.1). Ne boli, ne srbi, njegova barva in oblika se ne spreminjata. Takšnih znamenj ne odstranjujemo. Če je njihovo število veliko (več kot 50), bolnika redno letno kontroliramo, ker je tveganje za nastanek malignega melanoma pri njem večje.

**Atipični nevusi** so posebna melanocitna pigmentna znamenja, ki jih spoznamo klinično po velikosti. Merijo 6 -13 mm in so neostro ali policiklično omejeni. Pigmentacija je nehomogena, oblika pa navadno nepravilna. Navadno ležijo v nivoju okolne kože ali pa se le na enem delu dvigajo nad njeno površino. Včasih so obdani z blago vnetno rdečino (sl. 2). Pojavijo se po puberteti, najdemo jih pri 7-18% belcev. Takšna znamenja so opisali pri 69% bolnikov s hereditarno obliko malignega melanoma in pri 39% bolnikov z malignim melanomom brez družinske obremenitve. Veljajo za pomemben dejavnik tveganja za razvoj malignega melanoma, zato svetujemo njihovo odstranitev. Bolnike kontroliramo v ambulanti za pigmentna znamenja na pol leta.

**Prirojena pigmentna znamenja** se pojavijo na koži v prvih tednih po rojstvu ali pa jih najdemo že ob rojstvu. Majhna znamenja je težko ločiti od običajnih nevusov, večja pa so navadno verukoidne površine, neredko porasla z dlakami (sl. 3). V prirojenih nevusih, večjih od 20 cm, se kasneje zelo pogosto razvije maligni melanom. Operativno zdravljenje velikih prirojenih nevusov je težavno. Bolnike naročamo na kontrole vsake pol leta.

### KDAJ SE ODLOČIMO ZA ODSTRANITEV PIGMENTNEGA NEVUSA?

Za odstranitev pigmentnega znamenja se odločimo po pogovoru z bolnikom in na osnovi pregleda bolnikove kože. Pri odločitvi za odstranitev pigmentnega znamenja so bistveni t. i. ABCDE kriteriji, ki so jih izdelali na konferenci National Institute of Health leta 1984 in dopolnili leta 1986.

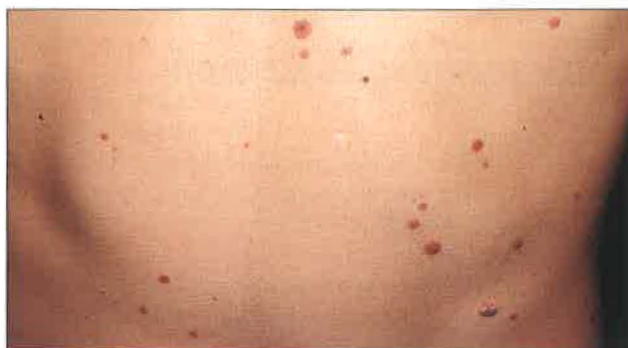- A (asymmetry): znamenje je nepravilne, nesimetrične oblike
- B (border): znamenje je policiklično ali neostro omejeno
- C (colour): znamenje je nehomogeno pigmentirano, navadno je vsaj na enem delu črno
- D (diameter): premer pigmentnega nevusa je večji od 6 mm
- E (elevation): znamenje je na nekaterih delih dvignjeno nad nivo okolne kože

Na univezitetni kliniki v Tübingenu v Nemčiji so izrezali 331 pigmentnih znamenj, ki so klinično kazala vsaj enega od navedenih kriterijev; naknadna histološka preiskava je v 80% potrdila ekscizijo kot uместno.

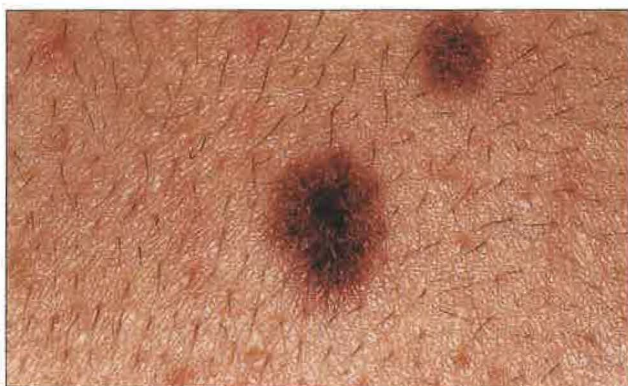Za odstranitev pigmentnega nevusa se odločimo tudi v primeru, ko bolnik navaja:

- da se je znamenje pojavilo v zadnjem času in se spreminja,
- da se znamenje veča,
- da znamenje boli, srbi ali drugače opozarja nase,
- da znamenje spreminja obliko,
- da znamenje spreminja barvo,
- da je bilo znamenje večkrat travmatizirano.

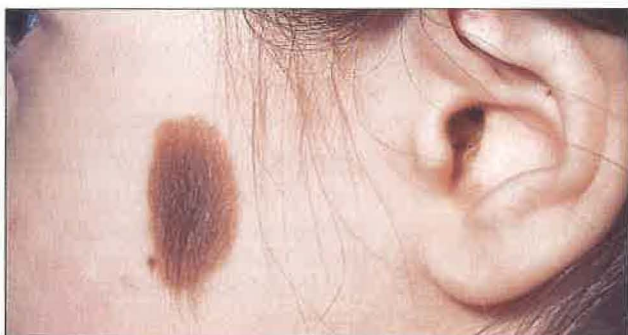Upoštevanja vreden kriterij za odstranitev pigmentnega znamenja je tudi kancerofobija, ki v ambulantah za pigmentna znamenja ni redek pojav. Po naših izkušnjah pa pri teh bolnikih žal včasih z ekscizijo pigmentnega znamenja dosežemo ravno nasprotni učinek. Bolnik razume odločitev za odstranitev nevusa kot potrditev svojega strahu, o nasprotnem ga ne prepriča niti "ugodna" histologija.



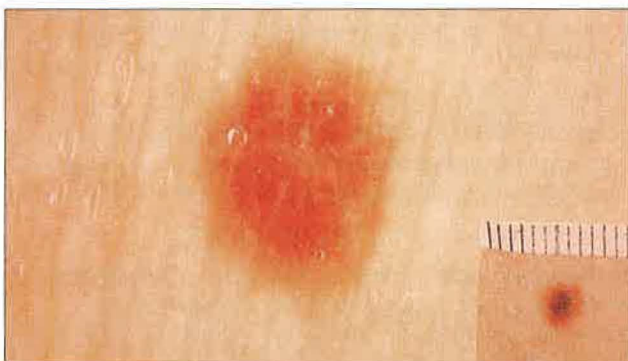**Slika 1.** Številni pigmentni nevusi na koži trebuha.



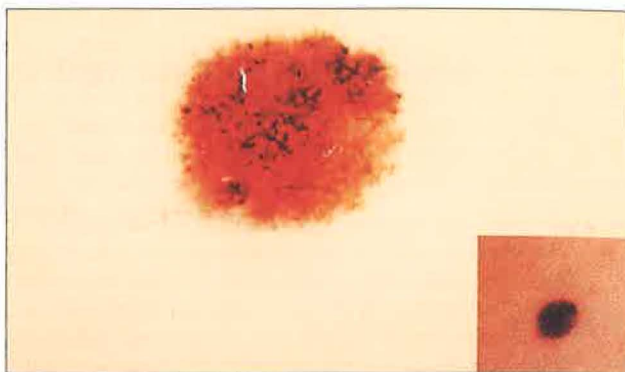
**Slika 2.** Klinično atipično pigmentno znamenje, večje od 6 mm, značilno nehomogene barve (večja lezija).



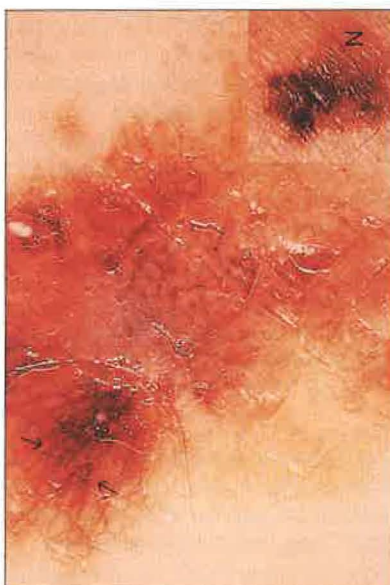**Slika 3.** Prirojeni pilozni pigmentni nevus, ki ni nevaren.



**Slika 4.** Navadni pigmentni nevus, kot ga vidimo s prostim očesom (slika v kotu) in ob 10-kratni povečavi. Enakomerna pigmentiranost, ki postopno prehaja v okolno kožo.



**Slika 5.** S prostim očesom izgleda sprememba kot temneje pigmentiran navadni pigmentni nevus (slika v kotu), dermatoskopsko pa pokaže zgoščitve pigmenta in za melanom značilne spremembe v pigmentni mreži.



**Slika 6.** Klinično atipični pigmentni nevus, ki je nepravilne oblike, polciklično omejen in nehomogeno pigmentiran (slika v kotu). Dermatoskopsko je videti na periferiji značilno radiarno širjenje pigmenta, značilno za povrhnje raztezajoči se melanom.



**Slika 7.** Grudasta, nepravilna razporeditev pigmenta in razširjene krvne žilice v novo nastali pigmentaciji (100-kratna povečava) pri začetnem lentiginoznem melanomu.

## UKREPI ZA ZGODNJE ODKRIVANJE MALIGNEGA MELANOMA

### Prosvetljevanje prebivalstva

Zadnja leta na tem področju veliko delamo. O pigmentnih znamenjih govorimo v medijih, v ambulantah pa dobijo bolniki navodila, kako opazovati svojo kožo in pigmentna znamenja. V sodelovanju z društvom za boj proti raku smo izdali zloženko, kjer je v poljudnem jeziku napisano, na kakšne spremembe pigmentnih znamenj velja biti pozoren.

Velike uspehe na tem področju so dosegli v ZDA, kjer si dve tretjini bolnikov z malignim melanomom sami postavita diagnozo.

### Izobraževanje zdravnikov splošne medicine

Prva pot vsakega bolnika s pigmentnimi nevusi je navadno v ambulanto izbranega zdravnika. Zdravniki žal pogosto ne vedo dovolj o tej problematiki in ne želijo "tvegati". V naših ambulantah za pigmentna znamenja se zato zbirajo prestrašeni bolniki s seboroičnimi keratozami, fibromi, navadnimi pigmentnimi znamenji, histiocitomi in drugimi nenevarnimi spremembami.

Edukacija zdravnikov splošne medicine se zdi nujno potrebna, tem bolj, ker se je v pogovorih z njimi že večkrat pokazalo, da si takšnega dodatnega izobraževanja želijo.

### Redne kontrole ogroženih skupin prebivalstva

Periodični pregledi ljudi, ki sodijo v t. i. ogrožene skupine, so zelo pomembni za zgodnje odkrivanje malignega melanoma. Ozdravitev namreč obljublja samo diagnoza v zgodnji fazi bolezni. Danes prištevamo med ogrožene ljudi vse tiste,

- ki imajo več kot 50 običajnih pigmentnih nevusov,
- ki imajo vsaj eno klinično atipično pigmentno znamenje,
- katerih eden ali več krvnih sorodnikov je imel maligni melanom.

Poleg običajnega kliničnega pregleda se pogosto odločamo za fotografiranje predelov s klinično suspektnimi nevusi. Nevuse lahko pregledamo z napravo, imenovano dermatoskop, ki omogoča ob 10-kratni povečavi natančnejšo klinično diagnozo (sl. 4, 5, 6).

Zadnje leta imamo na oddelku za dermatoonkologijo Dermatovenerološke klinike tudi epiluminiscenčni mikroskop, ki nam s posebno optiko omogoča natančen pregled pigmentnih znamenj. Inštrument omogoča povečave do 400-krat (sl. 7). Z vpadno lučjo delno presvetlimo opazovane spremembe, tako da lahko vidimo sumljivo strukturo tudi v globljih plasteh kože.

Ker lahko slike shranimo, je mogoče isto znamenje pregledati po nekaj mesecih in stanji primerjati. Kriteriji za morebitno ekscizijo so tako objektivnejši.

## SKLEP

Pigmentni nevusi so kožne melanocitne spremembe, ki jih imajo domala vsi ljudje. Praviloma gre za benigne spremembe, ki ne zahtevajo odstranjevanj. Tudi pri ljudeh, ki imajo veliko nevusov, le-teh ne odstranjujemo, saj se razvije maligni melanom večinoma na novo na zdravi koži. Le vsako 200.000. pigmentno znamenje se maligno spremeni.

Če se iz navedenih razlogov vendarle odločimo za odstranitev pigmentnega znamenja, mora biti ekscizija opravljena strokovno neoporečno. To pomeni, da izrežemo nevus v celoti, odvzeto tkivo pa vedno pošljemo na histološko preiskavo. Samo patolog lahko zanesljivo oceni naravo znamenja in upravičenost operativnega posega. Vsak drugačen način odstranitve pigmentnega nevusa pomeni strokovno napako in je nesprejemljiv.

## Literatura

1. Fitzsimons CP. A study of the total number and distribution of melanocytic nevi in a British population. *Br J Dermatol* 1984; 111(Suppl 26): 9-16.
2. Pompe Kirn V, Zakotnik B, Volk N, Benulič T, Škrk J. Preživetje bolnikov z rakom v Sloveniji - Cancer patients survival in Slovenia, 1969-1990. Ljubljana: Onkološki inštitut 1995.
3. Betetto M, Fettich J. Mala dermatovenerologija. Ljubljana: Mihelač 1993: 269-76.
4. Worret WJ, Watzig V. Pigmentnaevi und Melanome. Gesichertes und Hypothetisches. Erlangen: Permed Fachbuch-Verlagsgesellschaft GmbH, 1991: 9-26.
5. Weis J, Garbe C, Bertz J, et al. Risikofaktoren für die Entwicklung maligner Melanome in der Bundesrepublik Deutschland. *Hautarzt* 1990; 41: 309-13.
6. Rhodes AR. Neoplasms: benign neoplasias, hyperplasias, and dysplasias of melanocytes. In: Fitzpatrick TB, Eisen AZ, Wolff K, Freedberg IM, Austen KF eds. *Dermatology in general medicine*, 3th ed. New York - Hamburg - Sydney - Tokio: McGraw Hill, 1997: 922.
7. Greene MH, Clark WH et al. High risk of malignant melanoma in melanoma-prone families with dysplastic nevi. *Ann Int Med* 1985; 102:458-65.
8. Stroebe IW, Hoedt B, Undeutsch W, Rassner G, Breuninger H. Charakterisierung klinisch atypischer Pigmentveränderungen anhand klinischer und histologischer Kriterien. *Akt Dermatol* 1986; 12:1-4.
9. Sagebiel RW. When - and why - should moles be removed? *Primary Care & Cancer* 1997; 17:6-8.
10. Braun-Falco O, Stolz W, Bilek P, Merkle T, Landthaler M. Das Dermatoskop. *Hautarzt* 1990; 41:131-6.
11. Kreusch J, Rassner G. *Auffichtmikroskopie pigmentierter Hauttumoren: ein Bildatlas*. New York: Georg Thieme Verlag, 1991.