

Zdravljenje intrahepatalnega holangiokarcinoma s stereotaktičnim obsevanjem – prikaz primera

Treatment of intrahepatic cholangiocarcinoma with stereotactic body radiation therapy – case report

Meden Boltežar Anja^{1,2}, Šečerov Ermenc Ajra^{1,2}

¹Sektor radioterapije, Onkološki inštitut Ljubljana, Zaloška cesta 2, 1000 Ljubljana

²Medicinska fakulteta, Univerza v Ljubljani, Vrazov trg 2, 1000 Ljubljana

Korespondenca: Anja Meden Boltežar, dr. med.

E-mail: ameden@onko-i.si

Poslano / Received: 15.3.2021

Sprejeto / Accepted: 5.4.2021

doi: 10.25670/oi2021-006on

IZVLEČEK

V prispevku je opisan primer bolnice z lokalno napredovalim holangiokarcinomom intrahepatalnih žolčnih vodov, ki je redek malignom s svojevrstnim kliničnim potekom. Ob postavitvi diagnoze ima večina bolnikov napredovalo obliko bolezni in so posledično kandidati le za nekirurško zdravljenje – kemoterapijo, kombinacijo kemoterapije in radioterapije ali samo radioterapijo. Glavna omejitev pri zdravljenju z radioterapijo je doza, ki jo prejmejo jetra in priležni cevasti organi, zato se v zadnjem času čedalje bolj uveljavlja zdravljenje s stereotaktično radioterapijo. Ta omogoča, da dovedemo visoko dozo na tumor, pri čemer ščitimo rizične organe. Raziskave, ki so bile objavljene v zadnjih letih, so pokazale dobre rezultate zdravljenja inoperabilne bolezni z namenom poskusa zazdravitve bolezni in podaljšanja celokupnega preživetja.

Ključne besede: intrahepatalni holangiokarcinom, stereotaktična radioterapija

ABSTRACT

A case report of a patient with locally-advanced intrahepatic cholangiocarcinoma, which is a rare malignancy with a unique clinical course, is presented in this paper. Most patients with this type of cancer have advanced disease at the time of diagnosis and are candidates for non-surgical treatments – chemotherapy, radiotherapy, or chemoradiotherapy. The main limiting factor with external beam radiotherapy is the dose that is delivered to the liver and adjacent radiosensitive organs. In particular, due to its ability to deliver a high and focused dose, stereotactic body radiation therapy is a promising treatment technique. Studies published on this topic have shown promising results regarding the treatment of patients with unresectable disease with the intention of extending the overall survivor.

Keywords: intrahepatic cholangiocarcinoma, stereotactic body radiation therapy

UVOD

Intrahepatalni holangiokarcinom (ICC) je redek malignom, ki se pojavi pri 8–10 % vseh holangiokarcinomov (CC) in ima svojevrsten kliničen potek, ki se pomembno razlikuje od hilarnega ter ekstrahepatalnega holangiokarcinoma (ECC). V svetovnem merilu predstavlja 10–20 % primarnih malignih tumorjev jeter in le 3 % gastrointestinalnih malignomov. Vrh incidence je med 50. in 70. letom, redko ga srečamo pri bolnikih, mlajših od 40 let (1).

Radikalno operativno zdravljenje z negativnimi histološkimi

robovi je edino zdravljenje holangiokarcinomov, ki omogoča dolgoročno preživetje. Kljub kirurškemu zdravljenju je prognoza slaba s petletnim celokupnim preživetjem < 20 % (2, 3). Ob postavitvi diagnoze ima večina bolnikov napredovalo obliko bolezni in so posledično kandidati le za nekirurško zdravljenje (3).

Definitivno radioterapevtsko zdravljenje s kemoterapijo (KT) ali brez nje izboljša mediano preživetje za neresektabilno bolezen iz 2–4 mesecev na 9–12 mesecev (4). Glavna omejitev zdravljenja z radioterapijo (RT) je toleranca jeter in prebavil, ki so zajeta v bližini obsevalnega polja in posledična toksičnost (5). Kljub

lokalnemu zdravljenju z RT je lokalni recidiv tipično prvo mesto progressa bolezni, hkrati pa je smrtnost pogosto povezana s posledicami lokalne rasti tumorja. Posledično je prišlo do povečanega zanimanja za izboljšanje lokalne kontrole z višanjem prejete doze obsevanja z brahiterapijo (BRT) in stereotaktično radioterapijo (SBRT). Obe tehniki zdravljenja sta pokazali spodbudne rezultate in nižjo toksičnost kot konvencionalna radioterapija (3, 4).

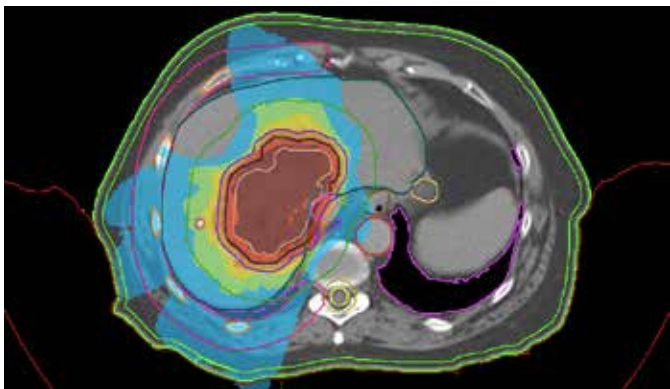
PRIKAZ PRIMERA

Dvainsemdesetletna bolnica je bila prvič obravnavana na Onkološkem inštitutu v Ljubljani novembra 2018 zaradi holangiokarcinoma intrahepatičnih žolčnih vodov. Histološki izvid je pokazal adenokarcinom gradusa 2 brez limfovaskularne invazije. Slikovna diagnostika je pokazala tumorsko spremembo premera 74,8 mm ob veni kavi centralno v jetrih. Tumor je kirurg ocenil kot inoperabilen, bolnica ni bila najprimernejša kandidatka za sistemsko zdravljenje, do kemoterapije je bila zadržana, zato smo se odločili za poskus zdravljenja s SBRT. Ob prvem pregledu je bilo stanje splošne zmogljivosti ocenjeno kot 1 po lestvici po WHO (angl. performance status – PS), od pridruženih bolezni je

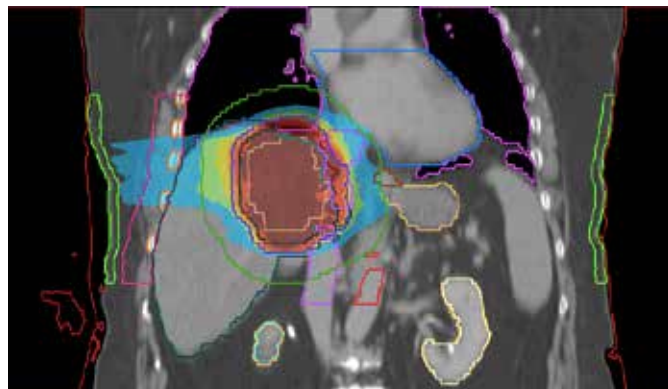
navajala arterijsko hipertenzijo, hipotireozo in sum na parkinsonizem. Januarja se je začelo obsevanje primarnega holangiokarcinoma s SBRT, bolnica je prejela 5 frakcij s skupno dozo 40 Gy.

Obsevanje je potekalo brez težav, ob zaključku pa je navajala manjšo izgubo teže, slabši apetit in utrujenost. Štiri mesece po zaključeni RT je opravila kontrolno magnetno resonanco (MR), ki je pokazal regres – zmanjšanje premera na 58,1 mm in centralno nekrozo tumorja. Po izvidu MR je bila predstavljena specialistom internistične onkologije, ki so podali mnenje, da glede na regres bolezni po RT sistemsko zdravljenje v tem trenutku ni indicirano ter naj bolnico še naprej spremlja lečeči radioterapevt. Enajst mesecev po zaključenem zdravljenju je opravila ponovni MR jeter, ki je pokazal nadaljnji regres tumorja – premera 40,4 mm, prisoten videz postobsevalne fibroze. MR jeter je ponovila 17 mesecev po zaključeni RT, ta je pokazal nadaljnji regres tumorja – tedaj premera 38,7 mm. V času sledenja ni navajala težav, pridobila je 3 kg telesne teže, navajala je dober apetit, splošna zmogljivost je ostala nespremenjena. Ob zadnji kontroli 26 mesecev po zaključenem zdravljenju, v začetku marca 2021, je bila bolnica brez simptomov zaradi maligne bolezni, zadnja slikovna diagnostika ni pokazala progressa maligne bolezni.

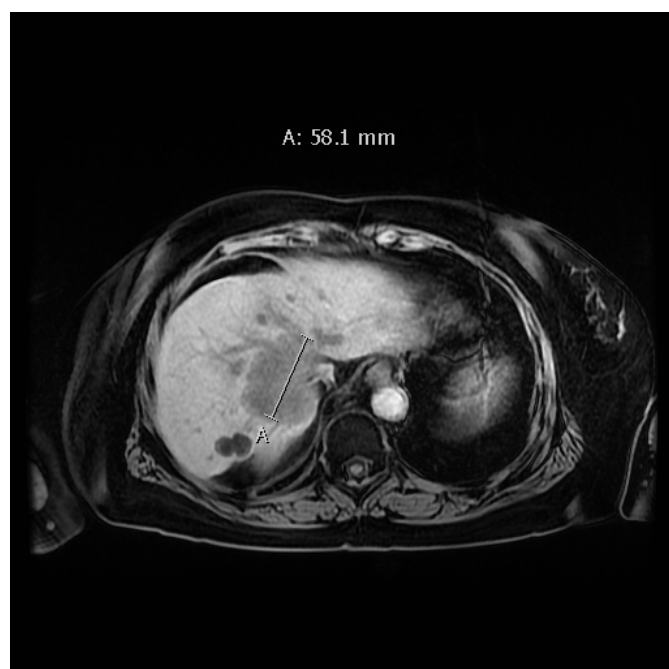
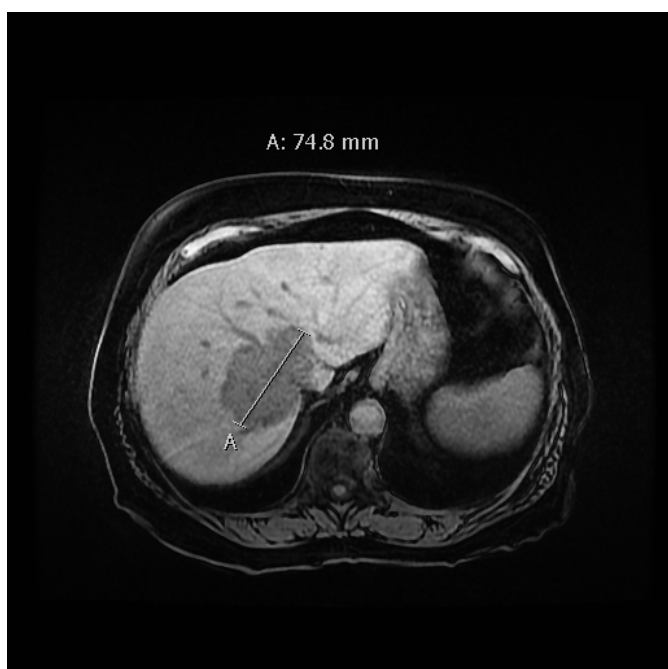
Slika 1 in 2: Obsevalni plan.



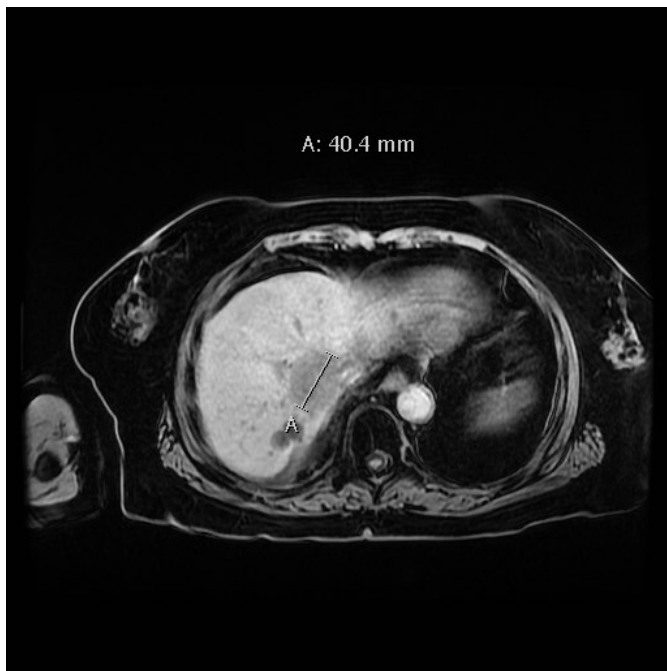Slika 3: Tumor pred prvim zdravljenjem.



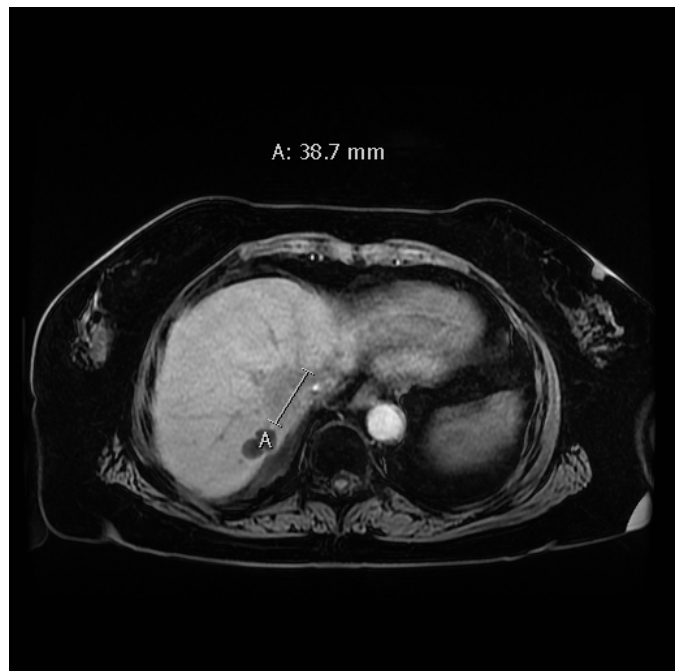
Slika 4: Tumor 4 mesece po zaključenem zdravljenju.



Slika 5: Tumor 11 mesecev po zaključenem zdravljenju.



Slika 6: Tumor 17 mesecev po zaključenem zdravljenju.



RAZPRAVA

SBRT je nova tehnika zdravljenja gastrointestinalnih tumorjev v zgornjem abdomnu, ki omogoča zelo natančno obsevanje z visokimi odmerki običajno manjših tarčnih območij. Tehnološke inovacije omogočajo strm dozni padec na meji tarčnega volumna, tako da zdravi priležni organi prejmejo veliko nižjo dozo kot pri starejših obsevalnih tehnikah, kar se kaže kot manjše pojavljanje toksičnih sopojev (3).

Več raziskav je potrdilo, da je SBRT primerna za zdravljenje neresektabilnega CC. Večina raziskav je sicer retrospektivnih z majhnim številom vključenih bolnikov, najverjetneje zaradi majhne incidence bolezni. Prav zaradi redke pojavnosti CC so v raziskave večinoma zajeti tako bolniki z ICC kot tudi bolniki s hilarno in ekstrahepatično obliko bolezni. V raziskavah najdemo bolnike, ki so bili zdravljeni s KT in SBRT, kot tudi bolnike, ki so bili zdravljeni izključno s SBRT, kar otežuje jasno ocenjevanje učinkovitosti zdravljenja (3–5, 7–13).

Kljub odsotnosti velikih prospektivnih študij na tem področju so rezultati spodbudni. Pregled pomembnejših raziskav zdravljenja CC s SBRT je pokazal dobre rezultate zdravljenja, mediano celokupno preživetje je bilo 15 mesecev, enoletna lokalna kontrola bolezni pa 83,4-odstotna (3). Analiza vpliva prejete biološke učinkovite doze (angl. biological effective dose – BED) na izid zdravljenja ni pokazala jasne povezave, med skupinama bolnikov, ki so prejeli BED > 100 Gy ali < 100 Gy, ni bilo občutnejših razlik pri celokupnem preživetju in lokalni kontroli. Pomembno je tudi omeniti, da je bil celokupno zabeležen le 1 primer smrti zaradi zdravljenja in da večina raziskav ni ugotovila nobenih toksičnih sopojev gradusa 3 ali več (3). Objavljena je tudi raziskava, pri kateri so bili izbrani bolniki zdravljeni z neoadjuvantno KT in SBRT, nato pa je bila opravljena še presaditev jeter, kar odpira nove možnosti zdravljenja (7).

Zgoraj opisani primer predstavlja dobro možnost zdravljenja bolnikov, ki niso optimalni kandidati za kirurško ali sistemsko zdravljenje. Tumor je pred zdravljenjem meril sicer več kot 6 cm, kar je zgornja priporočena velikost za zdravljenje s SBRT. Vendar je po zadnjih dognanjih mogoče obsevati tudi večje tumorje, če je ohranjenega dovolj zdravega jetrnega parenhima. S prikazom

primerja bolnice ugotavljamo, da je varno obsevati tudi večje tumorje s SBRT, ob tem dosegamo dobre rezultate zdravljenja in zelo malo toksičnih sopojev.

ZAKLJUČEK

SBRT je obetavna nova metoda zdravljenja tumorjev zgornjega abdomna, dosedanje raziskave so pokazale spodbudne rezultate in malo toksičnih sopojev. Poleg tega je zdravljenje prijazno bolnikom tudi zaradi krajšega trajanja ob majhnem številu obsevalnih odmerkov.

LITERATURA

- Gupta A, Dixon E. Epidemiology and risk factors: intrahepatic cholangiocarcinoma. *HepatoBiliary Surgery and Nutrition*. 2017;6(2):101–104.
- Khan S, Thomas H, Davidson B, Taylor-Robinson S. Cholangiocarcinoma. *The Lancet*. 2005;366(9493):1303–1314.
- Frakulli R, Buwenge M, Macchia G, Cammelli S, Deodato F, Cilla S et al. Stereotactic body radiation therapy in cholangiocarcinoma: a systematic review. *The British Journal of Radiology*. 2019;92(1097):20180688.
- Gkika E, Hallauer L, Kirste S, Adebahr S, Bartl N, Neeff H et al. Stereotactic body radiotherapy (SBRT) for locally advanced intrahepatic and extrahepatic cholangiocarcinoma. *BMC Cancer*. 2017;17(1).
- Mahadevan A, Dagoglu N, Mancias J, Raven K, Khwaja K, Tseng J et al. Stereotactic Body Radiotherapy (SBRT) for Intrahepatic and Hilar Cholangiocarcinoma. *Journal of Cancer*. 2015;6(11):1099–1104.
- Shen Z, Zhou H, Li A, Li B, Shen J, Zhu X. Clinical outcomes and prognostic factors of stereotactic body radiation therapy for intrahepatic cholangiocarcinoma. *Oncotarget*. 2017;8(55):93541–93550.

7. Welling T, Feng M, Wan S, Hwang S, Volk M, Lawrence T et al. Neoadjuvant stereotactic body radiation therapy, capecitabine, and liver transplantation for unresectable hilar cholangiocarcinoma. *Liver Transplantation*. 2013;20(1):81–88.
8. Jung D, Kim M, Cho C, Yoo H, Jang W, Seo Y et al. Outcomes of stereotactic body radiotherapy for unresectable primary or recurrent cholangiocarcinoma. *Radiation Oncology Journal*. 2014;32(3):163.
9. Ibarra R, Rojas D, Snyder L, Yao M, Fabien J, Milano M et al. Multicenter results of stereotactic body radiotherapy (SBRT) for non-resectable primary liver tumors. *Acta Oncologica*. 2012;51(5):575–583.
10. Barney B, Olivier K, Miller R, Haddock M. Clinical outcomes and toxicity using Stereotactic Body Radiotherapy (SBRT) for advanced cholangiocarcinoma. *Radiation Oncology*. 2012;7(1).
11. Polistina F, Guglielmi R, Baiocchi C, Francescon P, Scalchi P, Febbraro A et al. Chemoradiation treatment with gemcitabine plus stereotactic body radiotherapy for unresectable, non-metastatic, locally advanced hilar cholangiocarcinoma. Results of a five year experience. *Radiotherapy and Oncology*. 2011;99(2):120–123.
12. Kopek N, Holt M, Hansen A, Høyer M. Stereotactic body radiotherapy for unresectable cholangiocarcinoma. *Radiotherapy and Oncology*. 2010;94(1):47–52.
13. Tse R, Hawkins M, Lockwood G, Kim J, Cummings B, Knox J et al. Phase I Study of Individualized Stereotactic Body Radiotherapy for Hepatocellular Carcinoma and Intrahepatic Cholangiocarcinoma. *Journal of Clinical Oncology*. 2008;26(4):657–664.

© Avtor(ji). To delo je objavljeno pod licenco Creative Commons Priznanje avtorstva 4.0.

© The author(s). This article is distributed under the terms of the Creative Commons Attribution 4.0. International License (CC-BY 4.0).

<http://creativecommons.org/licenses/by/4.0/>