

Radiološka slikovna diagnostika gliomov pri odraslih

Adult glioma imaging

Leben Ana¹, Šurlan Popovič Katarina¹

¹Klinični inštitut za radiologijo, Zaloška cesta 7, 1000 Ljubljana

Korespondenca: Leben Ana

E-mail: ana.lebnova@gmail.com

Poslano / Received: 3.8.2019

Sprejeto / Accepted: 19.10.2019

doi:10.25670/oi2019-011on

POVZETEK

Gliomi so najpogostejši primarni možganski tumorji. Po novih smernicah jih razlikujemo na podlagi molekularnih označevalnikov, kar daje pomembno podlago za razvoj zdravljenja po meri bolnika. Tipizacija tumorjev je lahko invazivna s pomočjo biopsije in neinvazivna. Zadnja v zadnjem času pridobiva veliko vlogo zaradi razvoja radiogenomike, ki preučuje povezavo med slikovnimi fenotipi tumorjev in genomiko. Magnetnoresonančna ocena tumorjev, pri kateri uporabljamo številne standardne in funkcionalne sekvence, omogoča neinvazivno tipizacijo tumorjev glede na specifične morfološke značilnosti posameznih vrst tumorjev s posameznimi molekularnimi označevalci.

Po pregledu obstoječe literature so avtorji v članku opisali slikovne značilnosti treh tumorskih genotipov, in sicer mutacije izocitratne dehidrogenaze, kodelecije 1p19q in metilacije promotora metilguanin metiltransferaze.

Kljub hitremu razvoju radiogenomike primanjkuje obširnih študij z dovolj velikimi in standardiziranimi vzorci bolnikov, ki bi podale zanesljivejše rezultate.

Ključne besede: gliomi, molekularni markerji, magnetna resonanca, slikovni fenotipi

ABSTRACT

Gliomas are the most commonly occurring primary brain tumours. Since recent introduction of new guidelines we distinguish between different types of primary brain tumours on the basis of molecular markers which can provide important information for personalized treatment. Tumour identification can be either invasive (biopsy based) or non-invasive. The latter has recently been getting more recognition due to development of radiogenomics, which studies the connection between tumour imaging phenotypes and genomics. Magnetic resonance imaging, which uses many standard and nonstandard sequences, can serve as non-invasive identification method for tumour genotypes based on their specific morphological features.

After having overviewed the existing literature about the topic, the authors of the article have assessed the imaging features of three tumour genotypes: isocitrate dehydrogenase mutation, 1p19q codeletion and methylguanine methyltransferase promoter methylation.

Despite the fast development of radiogenomics, there is still lack of comprehensive studies with standardized and sufficient patient samples to present more reliable results.

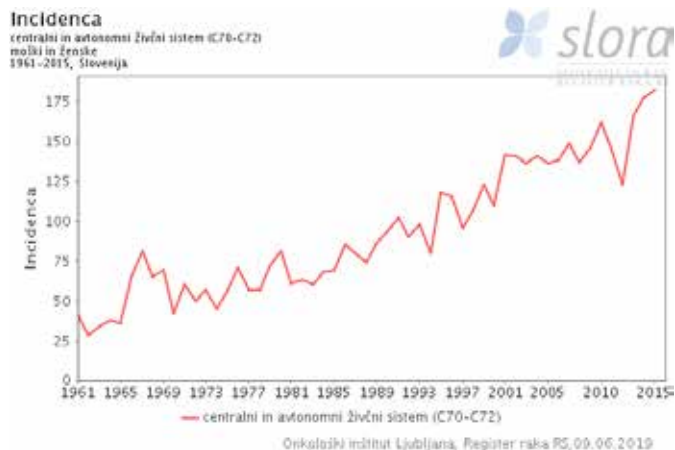
Keywords: gliomas, molecular markers, magnetic resonance imaging, imaging phenotypes

UVOD

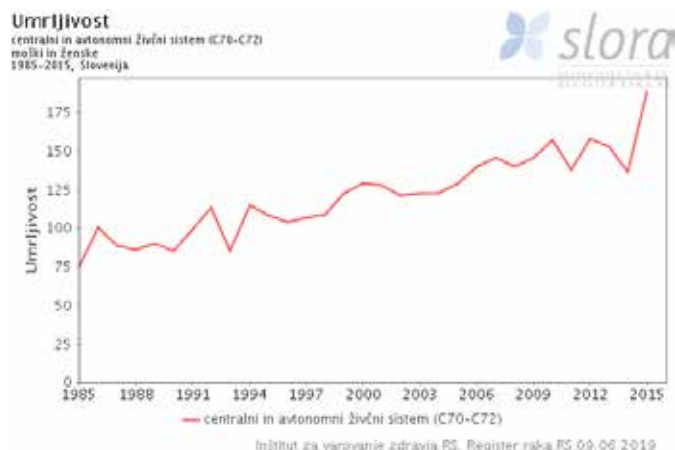
Gliomi so najpogostejši primarni možganski tumorji pri odraslih, med njimi pa največji delež zasedajo glioblastomi (1). Čeprav so možganski tumorji sorazmerno redki, je smrtnost na njihov račun nesorazmerno visoka (1), s čimer sovpadajo tudi slovenski podatki (sliki 1, 2) (Slora, 2). Prognoza bolnikov je slaba, ker je rast gliomov infiltrativna, njihova občutljivost za radioterapijo in kemoterapijo pa omejena (1).

Po klasifikaciji Svetovne zdravstvene organizacije (SZO, World Health Organization) delimo primarne možganske tumorje v štiri

razrede (I–IV) glede na naraščajočo malignost (1). V številnih novih raziskavah, ki so temeljile na molekularni analizi gliomov, so ugotovili, da lahko tumorje istega SZO-razreda in morfološkega tipa razlikujemo na podlagi molekularnih označevalcev, kar daje pomembno podlago za razvoj tako imenovanega personaliziranega zdravljenja oz. zdravljenja po meri posameznega bolnika (1, 3). Zato je SZO v letu 2016 ponovno klasificiral tumorje centralnega živčnega sistema (CŽS), in sicer na difuzne astrocitne tumorje, oligodendroglialne tumorje, ependimalne tumorje, tumorje horoidnega pleteža, nevronske in mešane nevronske-glialne tumorje, tumorje pinealnega področja, embrionalne



Slika 1: Incidenca možganskih tumorjev



Slika 2: Umrljivost zaradi možganskih tumorjev

tumorje, tumorje kranialnih in paraspinalnih živcev ter druge (3, 4). Nova SZO-klasifikacija vključuje štiri molekularne markerje, in sicer kodelecijo kromosomskih rok 1p in 19q (1p19q), mutacijo izocitratne dehidrogenaze (IDH ter IDHwt – wild type oziroma divjega tipa), metilacijo metilguanin metiltansferaznega promotorskega gena (MGMT) ter mutacijo histona H3-K27M (1, 3, 4).

Pomembni so še geni za telomerazno reverzno transkriptazo (TERT), tumorski protein p53 (TP53) ter α talasemijo/ X-vezan sindrom intelektualne nezmožnosti (ATRX) (1).

Tipizacije gliomov glede na molekularne označevalce zmore le peščica laboratorijev; zaradi finančnih in kadrovskih vzrokov ni pričakovati bistvenega porasta teh postopkov (1). Obenem je za tipizacijo potrebna biopsija, ki pa zaradi lokacije tumorjev in tudi invazivnosti posega ni vedno mogoča (2). Neinvazivna magnetno-rezonančna (MR) morfološka ocena tumorjev s številnimi funkcionalnimi sekvencami lahko predstavlja potencialno zamenjavo in dopolnilno informacijo, s katero bi ločevali med posameznimi tipi tumorjev in s tem pridobili pomembne informacije o diagnozi, prognozi in o potencialnem personaliziranem zdravljenju (1, 3).

RADIOLOŠKE ZNAČILNOSTI GLIOMOV

Radiološka metoda izbora za morfološko in funkcionalno oceno gliomov je magnetna resonanca (MR). Za morfološko oceno tumorja in preostalega možganskega tkiva uporabljamo sekvence, kot so T1 – poudarjena, T2 – poudarjena, T1 – poudarjena z gadolinijevim kontrastnim sredstvom (Gd-KS) in FLAIR-poudarjena sekvenca (sekvenca, ki izniči signal tekočin, angl. »T2-weighted fluid-attenuated inversion recovery«) (3).

Danes so tako imenovane funkcionalne sekvence obvezni del MR-protokola pri oceni možganskih tumorjev. Z difuzijskim poudarjenim slikanjem (DWI, diffusion weighted imaging) lahko ocenjujemo gostoto tumorskih celic in razločujemo možganske abscese od cističnih tumorjev (5). Slikanje difuzijskih tenzorjev (DTI, diffusion tensor imaging), ki je podvrsta DWI, prikazuje 3D-obliko difuzije vode v možganih in tako lahko omogoča prikaz prekinitev oz. poškodbe živčnih snopov bele substance, ki jo povzročajo gliomi in tumorska angiogeneza (6). Magnetno-rezonančna spektroskopija podaja informacije o presnovi v možganih. Susceptibilno poudarjeno slikanje (SWI, susceptible-weighted imaging) prikaže vensko žilje, kalcinacije, krvne komponente itn. in bi lahko ločevalo med gliomi nizke in visoke stopnje (3), z MR-perfuzijskim slikanjem pa si prikazemo relativni cerebralni

krvni volumen (rCBV, relative cerebral blood volume), ki bi bil lahko uporaben za neinvazivno razvrščanje gliomov v razrede (7).

Pri preučevanju raka je zadnja leta pomembna radiogenomika, ki preučuje povezavo med slikovnimi fenotipi tumorjev in genomiko (8). Postavljena je bila namreč hipoteza, da imajo molekularno različni tumorji vsak svoje radiološke značilnosti (1, 9). To pomeni, da glede na radiološki fenotip tumorjev, pridobljen z neinvazivnimi MR-sekvencami, posredno sklepamo o genotipu teh tumorjev. Radiogenomika je še posebej uporabna pri bolnikih z gliomi razredov II in III, saj nam podaja bistvene informacije za njihovo obravnavo (1).

KODELECIIJA 1P19Q

Kratka ročica kromosoma 1 (1p) in dolga ročica kromosoma 19 (19q) nosita zapise za tumor-supresorske gene (1). Delecija 1p z delecijo 19q ali brez nje je značilna za oligodendrogliome (1, 10). Histopatološko dokazan oligodendrogliom brez kodelecije 1p19q je po novem klasificiran kot difuzni gliom oligodendroglialnega tipa (11). Mutacija ima diagnostično, prognostično in napovedno vrednost – prisotnost kodelecije potrди oligodendrogliom, ima boljšo prognozo (ne glede na zdravljenje) in boljše preživetje po zdravljenju s kombinirano kemoradioterapijo v primerjavi z le radioterapijo (1).

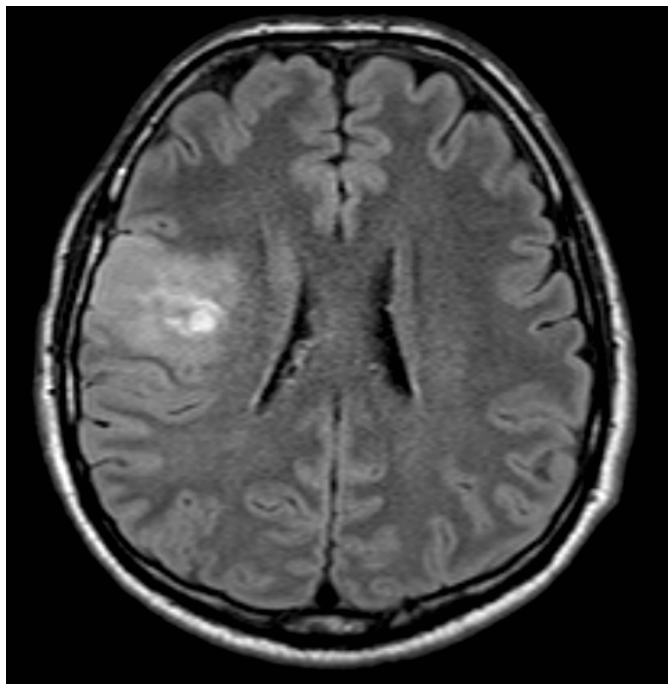
• RADIOLOŠKE ZNAČILNOSTI

Strukturne radiološke značilnosti tumorjev s kodelecijo 1p19q niso dosledno opredeljene. V raziskavah so opazili pogostejše pojavljanje v frontalnem, parietalnem ali v okcipitalnem režnju (sliki 3, 4) (12, 13).

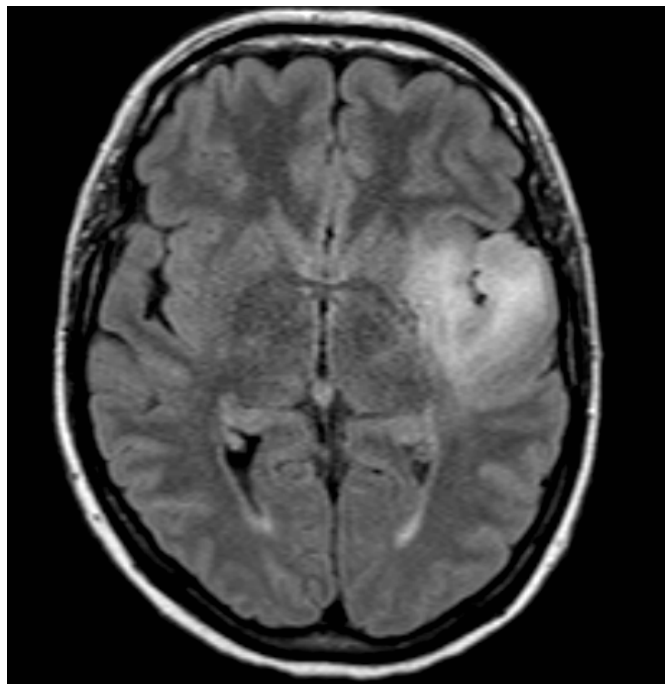
Na T1- in T2-poudarjenem MR-slikanju imajo heterogen signal,

pogoste so kalcinacije, zamejitev proti okolni zdravi možganovini je neostra (sliki 5, 6) (1, 13).

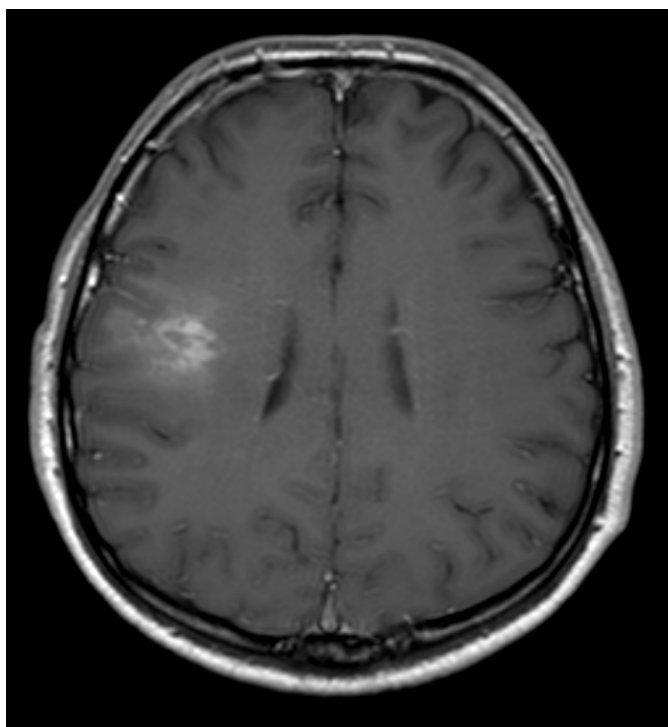
Brown s sod. (14) je s 93% zanesljivostjo, 93% senzitivnostjo in 92% specifičnostjo pri 55 bolnikih z oligodendrogliomi nizkega gradusa na podlagi intenzivnosti signala ločil med tumorji s kodelecijo 1p19q in tistimi brez nje.



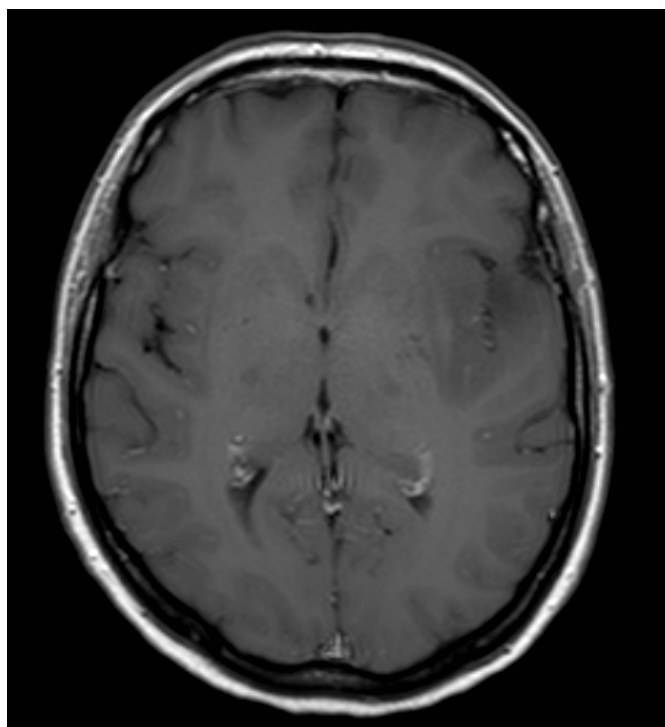
Slika 3: Kodelecija 1p19q – tumor v frontalnem režnju desno (MR, aksialno, FLAIR)



Slika 4: Brez kodelecije 1p19q – tumor v temporoinzularnem področju (MR, aksialno, FLAIR)



Slika 5: Kodelecija 1p19q – heterogen signal tumorja in neostra zamejitev proti okolni možganovini (MR, aksialno, T1 z Gd KS)



Slika 6: Brez kodelecije 1p19q – homogen signal tumorja v temporoinzularnem področju (MR, aksialno, T1 z Gd KS)

Z dinamično kontrastno dozvetno MR-preiskavo (DSC-MRI) ocenimo relativno prostornino krvi v tumorju (rCBV). Če jo združimo z MR-spektroskopijo, nam omogoča, da pridobimo razmerja metabolitov v delu tumorja z različnimi vrednostmi rCBV. Tako so Chawla in sod. ugotovili, da ima v delu tumorja z najvišjo vrednostjo rCBV največjo napovedno vrednost razmerje holin – kreatinin. Na tak način bi lahko ločevali med oligodendrogliomi razredov II in III (1, 15). Jenkinson in drugi so ugotovili, da razmerje rCBV, večje od 1,6, z 92% občutljivostjo in 76% specifičnostjo kaže, da gre za tumor s kodelecijo (16). Povečano razmerje je posledica proliferacije tumorskega žilja na mikrovaskularni ravni tudi v oligodendrogliomih nižjega gradusa.

V študijah, v katerih so preučevali vpliv DWI, so dobili nasprotno si rezultate vrednosti koeficienta ADC (navidezni difuzijski koeficient, apparent diffusion coefficient) med tumorji s kodelecijo in brez nje (1).

S pomočjo PET (pozitronska emisijska tomografija) ali SPECT (single photon emission computer tomography) so pri gliomih razreda II s kodelecijo ugotovili povišan privzem fluorodeoksi-glukoze (FDG) (17).

Tabela 1: značilnosti gliomov z in brez kodelecije 1p19q (1)

ZNAČILNOST	KODELEC IJA 1p19q	BREZ KODELEC IJE
Lokacija	Predvsem frontalni, parietalni in okcipitalni lobus	Predvsem temporalno, inzularno in temporoinzularno področje
Rob tumorja	Neoster	Lahko je oster
Jakost signala	Heterogen	Homogen
Kalcinacije	Pogoste (> 40 %)	Redko (20 %)
ADC	Ni razlike	Ni razlike
rCBV	Blago povišan pri razredu II	Ni povišan pri razredu II
Fluorodeoksiglu-koza	Blago povišan privzem FDG	Privzem ni povišan

MUTAC IJA IDH

Izocitratna dehidrogenaza (IDH) je pomemben encim Krebsovega cikla in naj bi imel antioksidativno vlogo (18).

Mutacija IDH je zgodnji dogodek v razvoju difuznih gliomov. Prisotna je pri večini gliomov razredov II in III ter sekundarnih glioblastomih (19). Tumorji z mutacijo IDH se delijo na dve med seboj izključujoči se skupini, in sicer na astrocitne tumorje z mutacijo TP53 ter oligodendroglialne tumorje s kodelecijo 1p19q (18, 20). Večina tumorjev nosi mutacijo IDH1, medtem ko pride do mutacije IDH2 le pri 3 % glialnih tumorjev. Gen IDH1 kodira citosolno IDH1, gen IDH2 pa mitohondrijsko IDH2 (21). Posledica obeh mutacij je nastanek 2-hidroksiglutarata (2-HG), ki velja za t. i. onkometabolit in bi lahko služil kot bioznačevalec za spremljanje napredovanja tumorja in odziva na zdravljenje (18). Onkometabolit je majhna molekulska komponenta, ki nastaja pri normalnem metabolizmu, njeno kopičenje pa povzroči motnjo v metabolizmu in posledično povzroči nastanek rakavih celic (22).

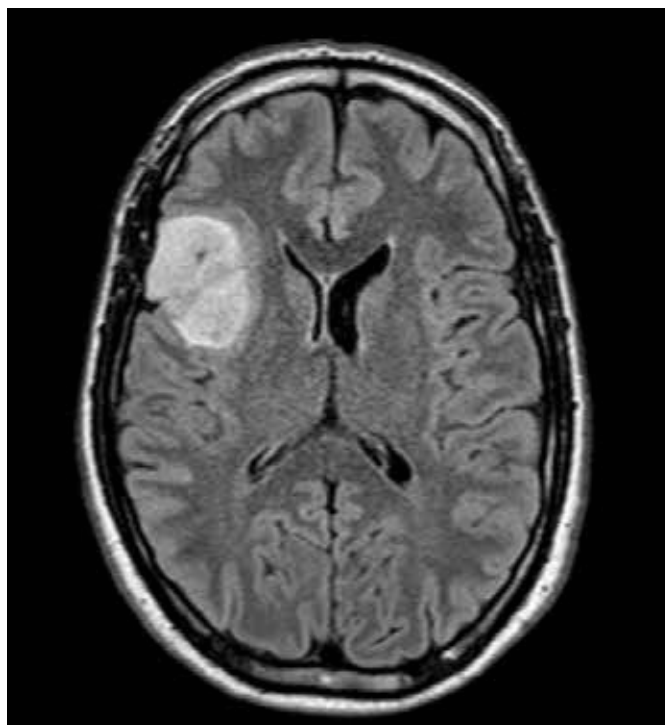
Mutacija ima diagnostično, prognostično in mogoče napovedno vrednost – mutacija pomaga ločiti sekundarne od primarnih glioblastomov (pri zadnjih je mutacija prisotna v manj kot 3 %), gliomi razredov II in III z mutacijo IDH imajo boljšo prognozo, gliomi razreda III z mutacijo IDH in brez kodelecije 1p19q pa bi lahko imeli boljše preživetje po kombinirani radiokemoterapiji (1, 20).

IDH-gen divjega tipa (IDHwt, IDH wild type) se pojavlja pri primarnih glioblastomih in je povezan z zelo slabo prognozo (1, 23).

• RADIOLOŠKE ZNAČILNOSTI

Tumorji razredov II–III z mutacijo IDH se pogosteje pojavljajo v enem samem možganskem režnju v nasprotju s tistimi z mutacijo IDHwt, ki se pojavljajo v več režnjih (1, 24). Wang s sod. je opazil, da se tumorji nizkega gradusa z mutacijo IDH pojavljajo največkrat v frontalnem režnju, natančneje v predelu okrog rostralnih

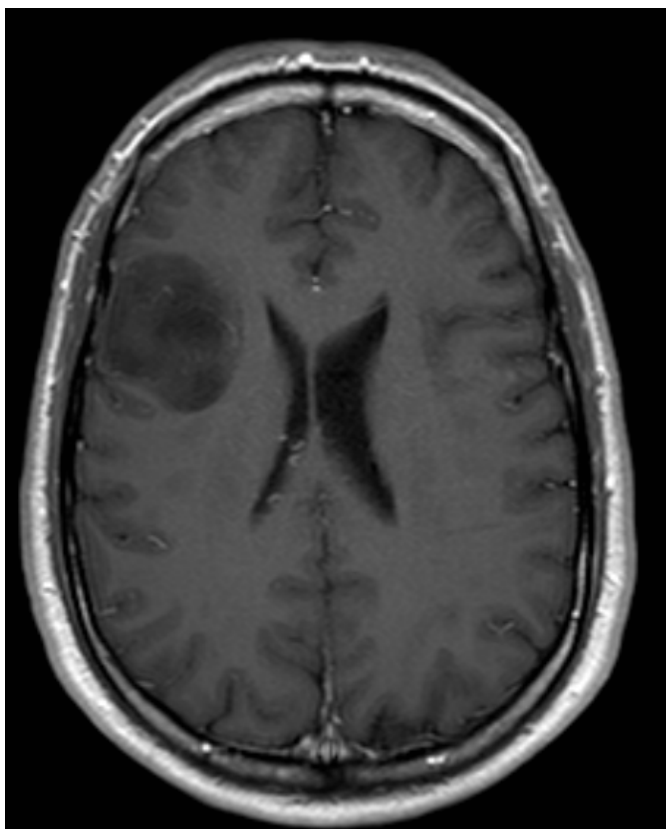
podaljškov stranskih ventriklov in okrog levega hipokampusa (slika 7) (20). To sovпада s hipotezo, da gliomi z mutacijo IDH izhajajo iz značilnih prekursorjskih celic v subventrikularni coni, ki obkroža stranska ventrikla in hipokampus (1). Tumorje z mutacijo IDHwt so pogosteje opazili v frontotemporalno-inzularnem področju (25).



Slika 7: Mutacija IDH - tumor v frontalnem režnju (MR, Aksialno, FLAIR)

Tumorji razredov II in III z mutacijo IDH kopičijo malo Gd-KS, so ostro omejeni od okolne zdrave možganovine, imajo homogen signal in so manj nodularnega videza (slika 8) (24, 26). Nasprotno so tumorji z mutacijo IDHwt slabše omejeni od okolne zdrave možganovine, bolj nodularni in večji, rastejo manj difuzno in imajo višje t. i. razmerje biološke agresivnosti (25, 26). Zadnje kvantificira naravo tumorjev in napoveduje prognozo ter stopnjo hipoksije, ki je pomemben kazalnik agresivnosti tumorja (27).

Na podlagi izgleda pri MR preiskavi so v študiji z 202 bolnikoma ločili tumorje z mutacijo IDH (14 bolnikov) od tumorjev z mutacijo IDHwt (188 bolnikov) z 98% zanesljivostjo, 99% specifičnostjo in 73% senzitivnostjo (28).

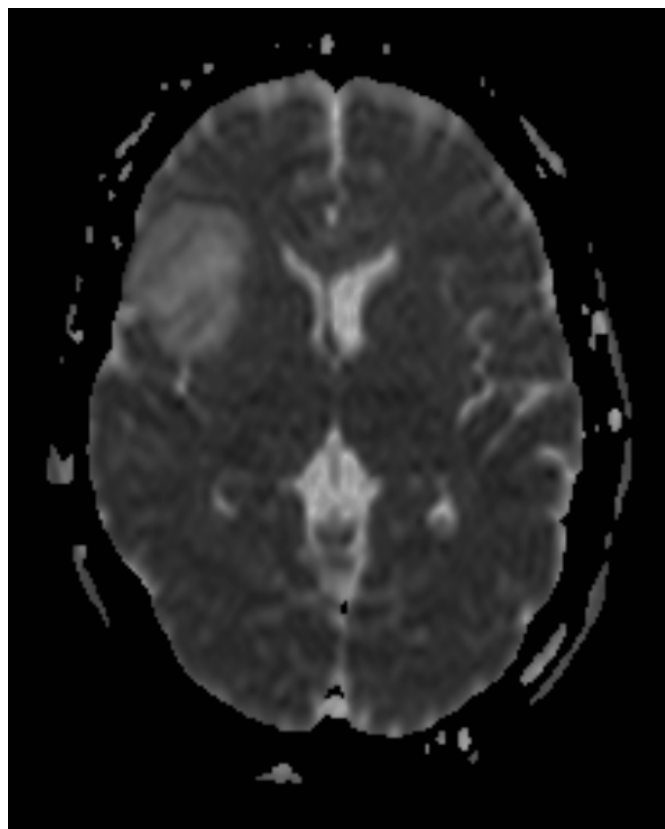


Slika 8: Mutacija IDH – tumor privzema malo Gd KS, je homogen in dobro omejen od okolne možganovine (MR, aksialno, T1 z Gd KS)

Yu s sod. (29) je z MR FLAIR preiskavo preučil značilnosti gliomov gradusa II in ugotovil, da je možno predvideti IDH1 mutacijo z 80% zanesljivostjo, 83% senzitivnostjo in 74% specifičnostjo.

Rezultati raziskav o uporabi DWI za ločevanje med mutacijo IDH in IDHwt so omejeni; ADC bi bil lahko povišan pri tumorjih z mutacijo IDH (slika 9). MR-spektroskopija lahko s pomočjo t. i. high-resolution magic-angle spinning tehnike detektira visoke koncentracije 2-HG, ki se pojavljajo v tumorjih z IDH-mutacijo (30).

S pomočjo PET in SPECT ni bilo opaziti razlike v privzemu fluorodeoksiglukoze med tumorji z mutacijo IDH in IDHwt (1).



Slika 9: Mutacija IDH – povišan signal frontalno desno na ADC-mapi (MR, aksialno, ADC)

Tabela 2: značilnosti gliomov z mutacijo IDH in mutacijo IDHwt (1).

ZNAČILNOST	MUTACIJE IDH	MUTACIJE IDGwt
Lokacija	Frontalni reženi	Frontotemporalno-inzularno področje
Rob tumorja	Oster	Neoster
Jakost signala	Homogen	Heterogen
Kalcinacije	Ni podatka	Ni podatka
ADC	Lahko povišan	Ni podatka
rCBV	Ni podatka	Ni podatka
Fluorodeoksiglukoza	Ni razlike v privzemu	Ni razlike v privzemu

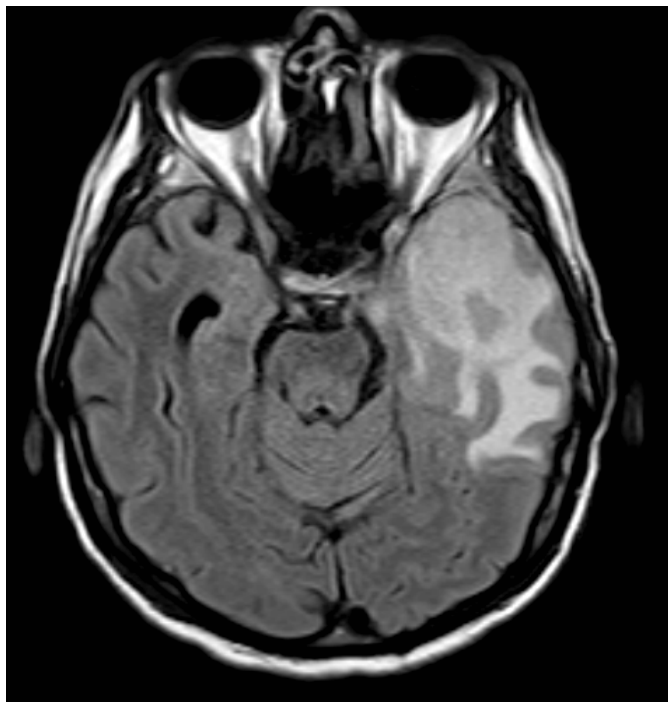
METILACIJA PROMOTORJA MGMT

Metilgvanin metilttransferaza (MGMT) je encim, ki popravlja poškodbe DNK (31). Njegove visoke koncentracije zmanjšujejo terapevtski učinek alkilizirajočih kemoterapevtikov. Zaradi metilacije MGMT-gena pride do njegovega utišanja, kar zmanjša možnost popravljanja DNK in posledično pripelje do celične smrti, to pa poveča občutljivost tumorjev s to mutacijo na alkilizirajoče agense (32-34). Metilacijo MGMT najdemo pri približno polovici na novo odkritih glioblastomov (31).

Metilacija promotorja MGMT ima ugodno prognostično in napovedno vrednost (1).

• RADIOLOŠKE ZNAČILNOSTI

Najpogostejša lokacija pojavljanja tumorjev z metiliranim promotorjem MGMT se med raziskavami razlikuje, predvidoma zaradi neenotne izbire vzorcev populacije bolnikov (1). V večji raziskavi, ki so jo opravili Ellingson in sod., so ugotovili pogostejše pojavljanje metiliranih tumorjev v levi hemisferi, predvsem v temporalnem režnju, in nemetiliranih tumorjev v desni hemisferi (slika 10) (35). Eoli s sodelavci je največ metiliranih tumorjev odkril v parietalnih in okcipitalnih režnjih ter nemetiliranih tumorjev v temporalnih režnjih (36).



Slika 10: Metilacija promotorja MGMT – tumor v temporalnem režnju levo (MR, aksialno, FLAIR)

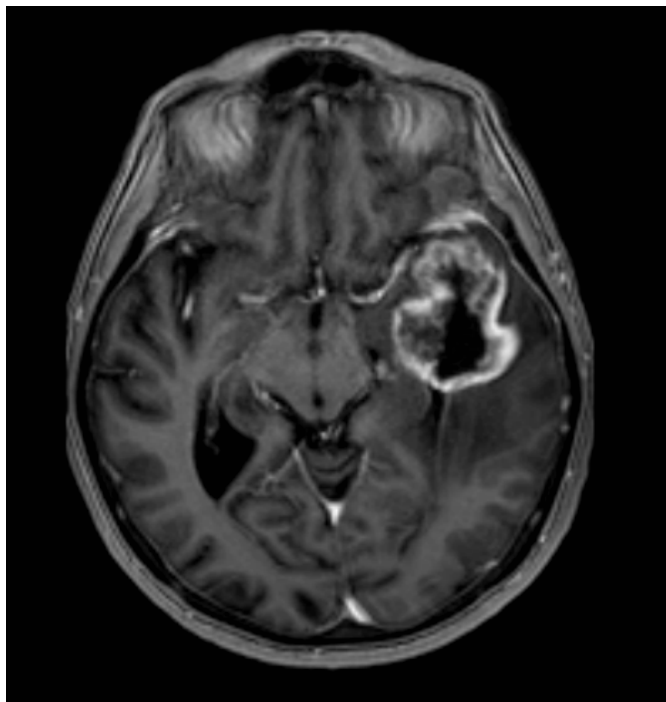
Prav tako ni enotnih rezultatov glede radiološkega videza metiliranih in nemetiliranih tumorjev (1). V nekaj raziskavah so ugotovili mešano nodularno ojačanje metiliranih glioblastomov in robno ojačanje nemetiliranih tumorjev (28, 36, 37) (slika 11).

Med metiliranimi in nemetiliranimi tumorji ni bistvenih razlik v obsegu tumorskega edema, nekatere raziskave pa so pokazale, da imajo metilirani tumorji edema nekoliko manj (1, 35).

V študijah so preučevali razlike v MR-difuzijskih lastnostih med obema tipoma tumorjev (1). Pope s sod. (38) je v študijo vključil le novoodkrite glioblastome in ugotovil, da so imeli metilirani tumorji nižji povprečni ADC v primerjavi z nemetiliranimi, ki so imeli višji povprečni ADC.

Z DSC-MRI ni bilo ugotovljene klinično pomembne razlike v rCBV med metiliranimi in nemetiliranimi tumorji (1).

Ktrans oz. konstanta volumskega prenosa predstavlja označevalec visoke prepustnosti žilnih sten ob nizkem pretoku skozi možgane, kar bi lahko pomenilo povečan prenos zdravil prek krvno-možganske pregrade. V metiliranih tumorjih je bila Ktrans povečana v primerjavi z nemetiliranimi (39).



Slika 11: Metilacija promotorja MGMT (MR, aksialno, T1 z Gd KS)

Tabela 3: Značilnosti metiliranih in nemetiliranih gliomov visokega razreda (1).

ZNAČILNOST	METILIRAN MGMT	NEMETILIRAN MGMT
Lokacija	Morebitno leva hemisfera: temporalni, parietalni ali okcipitalni reženj	Morebitno desna hemisfera: temporalni reženj, bazalni gangliji, subventrikularna cona
Ojačanje	Ni razlike/mešano nodularno	Ni razlike/obrobno
Edem	Ni razlike/manj edema	Ni razlike/več edema
ADC	Nižji ADC	Višji ADC
rCBV	Ni razlike/nnižji	Ni razlike/višji
K ^{trans}	Višja	Nižja

KAJ LAHKO PRIČAKUJEMO V PRIHODNOSTI?

Razvoj radiogenomike se nadaljuje in s tem odkritja novih slikovnih fenotipov gliomov. Poleg že naštetih – kodelecije 1p19q, IDH mutacije in metilacije MGMT – obstajajo tudi drugi označevalci, ki bi lahko imeli pomembno vlogo pri obravnavi gliomov, npr. receptor epidermalnega ravnega faktorja in žilni endoteljski rastni faktor (1).

Pričakovati je tudi dodaten razvoj že odkritih slikovnih parametrov, hkrati pa vpeljavo še novih funkcionalnih radioloških metod (1).

ZAKLJUČEK

Osnovne morfološke MR-sekvenca velikokrat ne podajo dovolj informacij o tumorju, histopatološki pregled tumorja pa zaradi nedostopnosti tkiva v možganih in/ali invazivnosti biopsije ni vedno mogoč. Funkcionalna MR-slikanja, ki so dandanes obvezni del MR-protokola pri oceni možganskih tumorjev, nam podajo pomembne dodatne informacije. Z razvojem radiogenomike, ki spaja slikovne značilnosti tumorjev z njihovimi genskimi profili, se je izboljšalo ne samo razumevanje gliomov, ampak tudi zdravljenje teh bolnikov. Na tem področju je še veliko prostora za napredek. Potrebne so razširjene raziskave s standardiziranimi in dovolj velikimi vzorci bolnikov za jasnejše rezultate (1, 3).

Bistveno je, da bi lahko s pomočjo radiogenomike neinvazivno pristopali k bolniku, s čimer bi pridobili pomembne informacije o naravi določenega tumorja, s tem pa bi omogočili zdravljenje po meri bolnika (1, 3).

LITERATURA

- Smits M, van den Bent MJ. Imaging correlates of adult glioma genotypes. *Radiology* 2017;284:316-31.
- Zadnik V, Primic Zakelj M, Lokar K, Jarm K, Ivanus U, Zagar T. Cancer burden in Slovenia with the time trends analysis. *Radiol Oncol* 2017, 51(1):47-55. doi:10.1515/raon-2017-0008.
- Wang RJ, Shen GQ, Shiroishi MS, Gao B. Current concepts of imaging genomics in glioma. *Glioma* 2018;1:9-15.
- Louis DN, Perry A, Reifenberger G, von Deimling A, Figarella-Branger D, Cavenee WK, et al. The 2016 world health organization classification of tumors of the central nervous system: A summary. *Acta Neuropathol* 2016;131:803-20
- Behin A, Hoang-Xuan K, Carpentier AF, Delattre JY. Primary brain tumours in adults. *Lancet* 2003;361:323-31.
- Davanian F, Faeghi F, Shahzadi S, Farshifar Z. Diffusion tensor imaging for glioma grading: Analysis of fiber density index. *Basic Clin Neurosci* 2017;8:13-8.
- Aydin O, Buyukkaya R, Hakyemez B. Susceptibility imaging in glial tumor grading; using 3 tesla magnetic resonance (MR) system and 32 channel head coil. *Pol J Radiol* 2017;82:179-87.
- Mazurowski MA. Radiogenomics: what it is and why it is important. *J Am Coll Radiol* 2015;12(8):862-6.
- Zinn PO, Colen RR. Imaging genomic mapping in glioblastoma. *Neurosurgery* 2013;60(Suppl 1):126-130.
- Jenkins RB, Blair H, Ballman KV, et al. A t(1;19)(q10;p10) mediates the combined deletions of 1p and 19q and predicts a better prognosis of patients with oligodendroglioma. *Cancer Res* 2006;66(20):9852-9861.
- Louis DN, Perry A, Burger P, et al. International Society of Neuropathology--Haarlem consensus guidelines for nervous system tumor classification and grading. *Brain Pathol* 2014;24(5):429-435.
- Sherman JH, Prevedello DM, Shah L, et al. MR imaging characteristics of oligodendroglioma tumors with assessment of 1p/19q deletion status. *Acta Neurochir (Wien)* 2010;152(11):1827-1834.
- Kim JW, Park CK, Park SH, et al. Relationship between radiological characteristics and combined 1p and 19q deletion in World Health Organization grade III oligodendroglioma tumors. *J Neurol Neurosurg Psychiatry* 2011;82(2):224-227. 48. Fella S, Caudal D, De Paula AM, et al.
- Brown R, Zlatescu M, Sijben A, et al. The use of magnetic resonance imaging to noninvasively detect genetic signatures in oligodendroglioma. *Clin Cancer Res* 2008;14(8):2357-2362.
- Chawla S, Krejza J, Vossough A, et al. Differentiation between oligodendroglioma genotypes using dynamic susceptibility contrast perfusion-weighted imaging and proton MR spectroscopy. *AJNR Am J Neuroradiol* 2013;34(8):1542-1549.
- Jenkinson MD, Smith TS, Joyce KA, et al. Cerebral blood volume, genotype and chemosensitivity in oligodendroglioma tumors. *Neuroradiology* 2006;48(10):703-713.
- Walker C, du Plessis DG, Fildes D, et al. Correlation of molecular genetics with molecular and morphological imaging in gliomas with an oligodendroglioma component. *Clin Cancer Res* 2004;10(21):7182-7191.
- Cohen AL, Holmen SL, Colman H. IDH1 and IDH2 mutations in gliomas. *Curr Neurol Neurosci Rep* 2013;13(5):345.
- Yan H, Parsons DW, Jin G, et al. IDH1 and IDH2 mutations in gliomas. *N Engl J Med* 2009;360(8):765-773.
- Wang Y, Zhang T, Li S, et al. Anatomical localization of isocitrate dehydrogenase 1 mutation: a voxel-based radiographic study of 146 low-grade gliomas. *Eur J Neurol* 2015;22(2):348-354.
- Esmaili M, Vettukattil R, Bathen TF. 2-hydroxyglutarate as a magnetic resonance biomarker for glioma subtyping. *Transl Oncol* 2013;6(2):92-98.
- Yang M, Soga T, Pollard PJ and Adam J. The emerging role of fumarate as an oncometabolite. *Front Oncol* 2012;2:85.
- Cancer Genome Atlas Research Network, Brat DJ, Verhaak RG, et al. Comprehensive, integrative genomic analysis of diffuse lower-grade gliomas. *N Engl J Med* 2015; 372(26):2481-2498.
- Qi S, Yu L, Li H, et al. Isocitrate dehydrogenase mutation is associated with tumor location and magnetic resonance imaging characteristics in astrocytic neoplasms. *Oncol Lett* 2014;7(6):1895-1902.
- Metellus P, Coulibaly B, Colin C, et al. Absence of IDH mutation identifies a novel radiologic and molecular subtype of WHO grade II gliomas with dismal prognosis. *Acta Neuropathol (Berl)* 2010;120(6):719-729.
- Baldock AL, Yagle K, Born DE, et al. Invasion and proliferation kinetics in enhancing gliomas predict IDH1 mutation status. *Neuro-oncol* 2014;16(6):779-786.
- La Porta CAM, Zapperi S. Explaining the dynamics of tumor

aggressiveness: At the crossroads between biology, artificial intelligence and complex systems. *Seminars in Cancer Biology*. 2018;53:42-47.

28. Carrillo JA, Lai A, Nghiemphu PL, et al. Relationship between tumor enhancement, edema, IDH1 mutational status, MGMT promoter methylation, and survival in glioblastoma. *AJNR Am J Neuroradiol* 2012;33(7):1349-1355.
29. Yu J, Shi Z, Lian Y, Li Z, Liu T, Gao Y, et al. Noninvasive IDH1 mutation estimation based on a quantitative radiomics approach for grade II glioma. *Eur Radiol* 2017;27:3509-22.
30. Elkhaled A, Jalbert LE, Phillips JJ, et al. Magnetic resonance of 2-hydroxyglutarate in IDH1-mutated low-grade gliomas. *Sci Transl Med* 2012;4(116):116ra5.
31. Hegi ME, Diserens AC, Gorlia T, et al. MGMT gene silencing and benefit from temozolomide in glioblastoma. *N Engl J Med* 2005;352(10):997-1003.
32. Noushmehr H, Weisenberger DJ, Diefes K, et al. Identification of a CpG island methylator phenotype that defines a distinct subgroup of glioma. *Cancer Cell* 2010;17(5):510-522.
33. Turcan S, Rohle D, Goenka A, et al. IDH1 mutation is sufficient to establish the glioma hypermethylator phenotype. *Nature* 2012;483(7390):479-483.
34. van den Bent MJ, Erdem-Eraslan L, Idbaih A, et al. MGMT-STP27 methylation status as predictive marker for response to PCV in anaplastic oligodendrogliomas and oligoastrocytomas. A report from EORTC study 26951. *Clin Cancer Res* 2013;19(19):5513-5522.
35. Ellingson BM, Cloughesy TF, Pope WB, et al. Anatomic localization of O6-methylguanine DNA methyltransferase (MGMT) promoter methylated and unmethylated tumors: a radiographic study in 358 de novo human glioblastomas. *Neuroimage* 2012;59(2):908-916.
36. Eoli M, Menghi F, Bruzzone MG, et al. Methylation of O6-methylguanine DNA methyltransferase and loss of heterozygosity on 19q and/or 17p are overlapping features of secondary glioblastomas with prolonged survival. *Clin Cancer Res* 2007;13(9):2606-2613.
37. Wang Y, Fan X, Zhang C, et al. Anatomical specificity of O6-methylguanine DNA methyltransferase protein expression in glioblastomas. *J Neurooncol* 2014;120(2):331-337.
38. Pope WB, Lai A, Mehta R, et al. Apparent diffusion coefficient histogram analysis stratifies progression-free survival in newly diagnosed bevacizumab-treated glioblastoma. *AJNR Am J Neuroradiol* 2011;32(5):882-889.
39. Ahn SS, Shin NY, Chang JH, et al. Prediction of methylguanine methyltransferase promoter methylation in glioblastoma using dynamic contrast-enhanced magnetic resonance and diffusion tensor imaging. *J Neurosurg* 2014;121(2):367-373.

OPENeP

by **better**

Okolje, kjer
je varnost
pacientov na
prvem mestu.

WWW.BETTER.CARE

