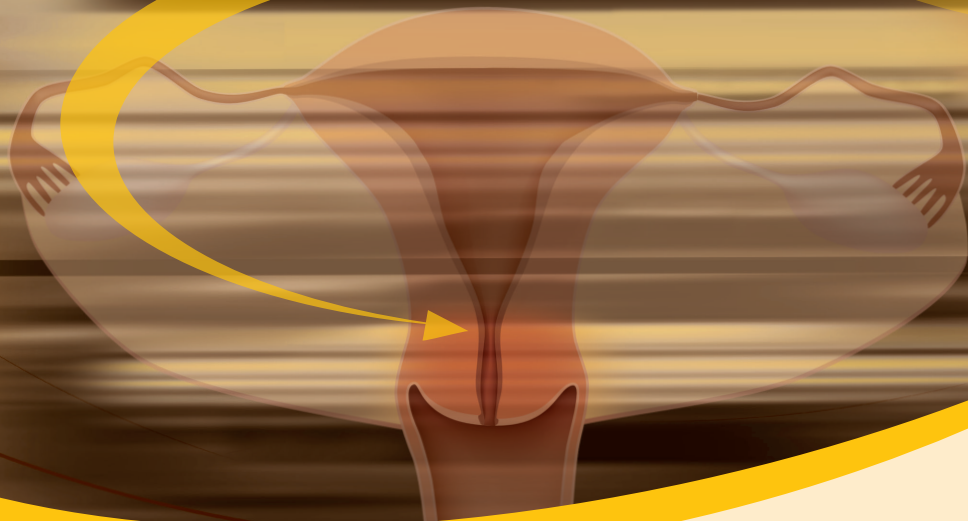



Postopki za obravnavo bolnic z rakom materničnega vratu

Ljubljana 2019

Postopki za obravnavo bolnic z rakom materničnega vratu

Urednika:

Doc. dr. Barbara Šegedin, dr. med.,
Asist. dr. Sebastjan Merlo, dr. med.

Izdajateljci:

Združenje za radioterapijo
in onkologijo SZD, Sekcija za
internistično onkologijo SZD,
Združenje za ginekološko
onkologijo, kolposkopijo in
cervikalno patologijo SZD, Državni
program ZORA, Onkološki inštitut
Ljubljana

Avtorji:

Doc. dr. Barbara Šegedin, dr. med.,
specialistka onkologije in
radioterapije, Onkološki inštitut
Ljubljana
Asist. dr. Sebastjan Merlo, dr. med.,
specialist ginekologije in porodništva,
Onkološki inštitut Ljubljana
Izr. prof. dr. Darja Arko, dr. med.,
specialistka ginekologije in
porodništva,
UKC Maribor, Klinika za ginekologijo in
perinatologijo

Sonja Bebar, dr. med., specialistka
ginekologije in porodništva, Onkološki
inštitut Ljubljana

Prim. Olga Cerar, dr. med.,
specialistka internistične onkologije,
Onkološki inštitut Ljubljana

Prim. Branko Cvjetičanin, dr. med.,
specialist ginekologije in porodništva,
UKC Ljubljana, Ginekološka klinika

Dr. Barbara Gazič, dr. med.,
specialistka patologije, Onkološki
inštitut Ljubljana

Brigita Gregorič, dr. med.,
specialistka internistične onkologije,
Onkološki inštitut Ljubljana

Dr. Urška Ivanuš, dr. med.,
specialistka javnega zdravja, Onkološki
inštitut Ljubljana

Izr. prof. dr. Borut Kobal, dr. med.,
specialist ginekologije in porodništva,
UKC Ljubljana, Ginekološka klinika

Manja Kobav, dr. med., specialistka
onkologije in radioterapije, Onkološki
inštitut Ljubljana

Doc. dr. Leon Meglič, dr. med.,
specialist ginekologije in porodništva,
UKC Ljubljana, Ginekološka klinika

Doc. dr. Maja Pakiž, dr. med.,
specialistka ginekologije in
porodništva,
UKC Maribor, Klinika za ginekologijo in
perinatologijo

Asist. dr. Nina Slabe, dr. med.,
specialistka ginekologije in
porodništva, Onkološki inštitut
Ljubljana

Izr. prof. dr. Špela Smrkolj, dr. med.,
specialistka ginekologije in
porodništva,

UKC Ljubljana, Ginekološka klinika

Doc. dr. Erik Škof, dr. med., specialist
internistične onkologije, Onkološki
inštitut Ljubljana

Prof. dr. Izток Takač, dr. med.,
specialist ginekologije in porodništva,
UKC Maribor, Klinika za ginekologijo in
perinatologijo

Mag. Helena Barbara Zobec Logar,
dr. med., specialistka onkologije
in radioterapije, Onkološki inštitut
Ljubljana

Recenzenti:

Izr. prof. dr. Irena Oblak, dr. med.,
specialistka onkološke radioterapije,
Onkološki inštitut Ljubljana
Prof. dr. Marko Hočevar, dr. med.,
specialist kirurgije, Onkološki inštitut
Ljubljana
Prof. dr. Barbara Jezeršek Novakovič,
dr. med., specialistka internistične
onkologije, Onkološki inštitut Ljubljana

Priporočila so bila obravnavana na
Razširjenem strokovnem kolegiju za
onkologijo, Strokovnem svetu SZD
za ginekologijo in porodništvo in
Glavnem strokovnem svetu SZD.

Založnik: Državni program ZORA –
Onkološki inštitut Ljubljana
Lektor: Poliglot d.o.o.
Oblikovanje: Barbara Bogataj Kokalj
Tisk: GRAFEX d.o.o.
Naklada: 600 izvodov
Ljubljana 2019

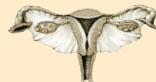

Postopki za obravnavo bolnic z rakom materničnega vratu

Ljubljana 2019

 ONKOLOŠKI INŠTITUT
INSTITUTE OF ONCOLOGY
LJUBLJANA

ZDRUŽENJE ZA
GINEKOLOŠKO ONKOLOGIJO,
KOLPOSKOPIJO IN CERVICALNO PATOLOGIJO
- SZD



ZDRUŽENJE ZA
RADIOTERAPIJO
IN ONKOLOGIJO SZD

SEKCIJA ZA
INTERNISTIČNO
ONKOLOGIJO SZD

Zora

Državni program zgodnjega odkrivanja
predrakavih sprememb
materničnega vratu

Vsebina

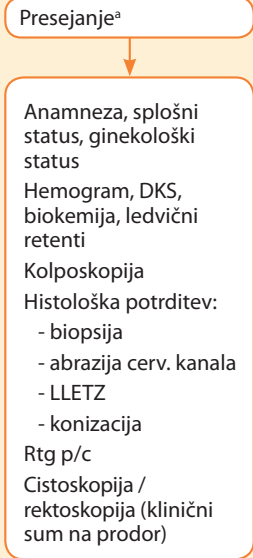
I. del algoritmov: Začetna obravnava	5
II. del algoritmov: Prvo zdravljenje	6
Kirurgija.....	6
Dopolnilno zdravljenje.....	8
Radikalno obsevanje +/- sočasna kemoterapija	9
III. del algoritmov: Sledenje po končanem radikalnem zdravljenju	10
IV. del algoritmov: Zdravljenje ponovitve bolezni	11
Obravnava ponovitve bolezni	11
Sledenje po končani obravnavi ponovitve bolezni	12
V. del algoritmov: Paliativno zdravljenje	13
Zdravljenje metastatske bolezni.....	13
Priloga 1: Priloga 1. Kategorije TNM in stadiji FIGO	14
Priloga 2. Stadiji TNM.....	15
Seznam okrajšav	16

Pričujoči postopki temeljijo na soglasju avtorjev o najsodobnejših ukrepih odkrivanja, zdravljenja in sledenja bolnic z rakom materničnega vratu v Sloveniji. Zapisana priporočila so zgolj usmeritev, o nadaljnjih ukrepih pa pri posamezni bolnici odloča lečeča zdravnica oziroma zdravnik, v skladu s klinično anamnestičnimi podatki, v soglasju z bolnico ter v skladu s poznavanjem sodobnih principov obravnave problema. Končna odločitev o obravnavi posamezne bolnice je pravica in odgovornost zdravnice oziroma zdravnika, ki bolnico spremlja in zdravi.

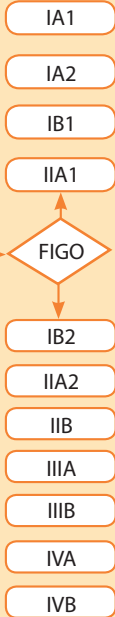


ZAČETNA OBRAVNAVA

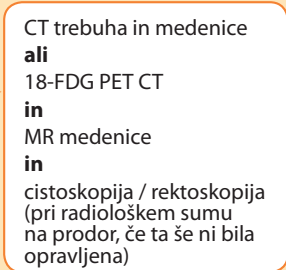
OSNOVNE PREISKAVE



DOLOČITEV STADIJA IN DODATNE PREISKAVE



FIGO



TNM

	T	N	M
1b2	0 ali 1	0	0
2a2	0 ali 1	0	0
2b	0 ali 1	0	0
3a	0 ali 1	0	0
3b	0 ali 1	0	0
4a	0 ali 1	0	0
vsi	0 ali 1	1	1

ODLOČITEV O PRVEM ZDRAVLJENJU

Algoritem K1 in K2
in
Pojasnilo k priporočilom^b

Algoritem RT
in
Pojasnilo k priporočilom^c

Algoritem M
in
Pojasnilo k priporočilom^d

a Presejanje in obravna žensk s predrakavimi spremembami v skladu s priporočili državnega programa Zora.

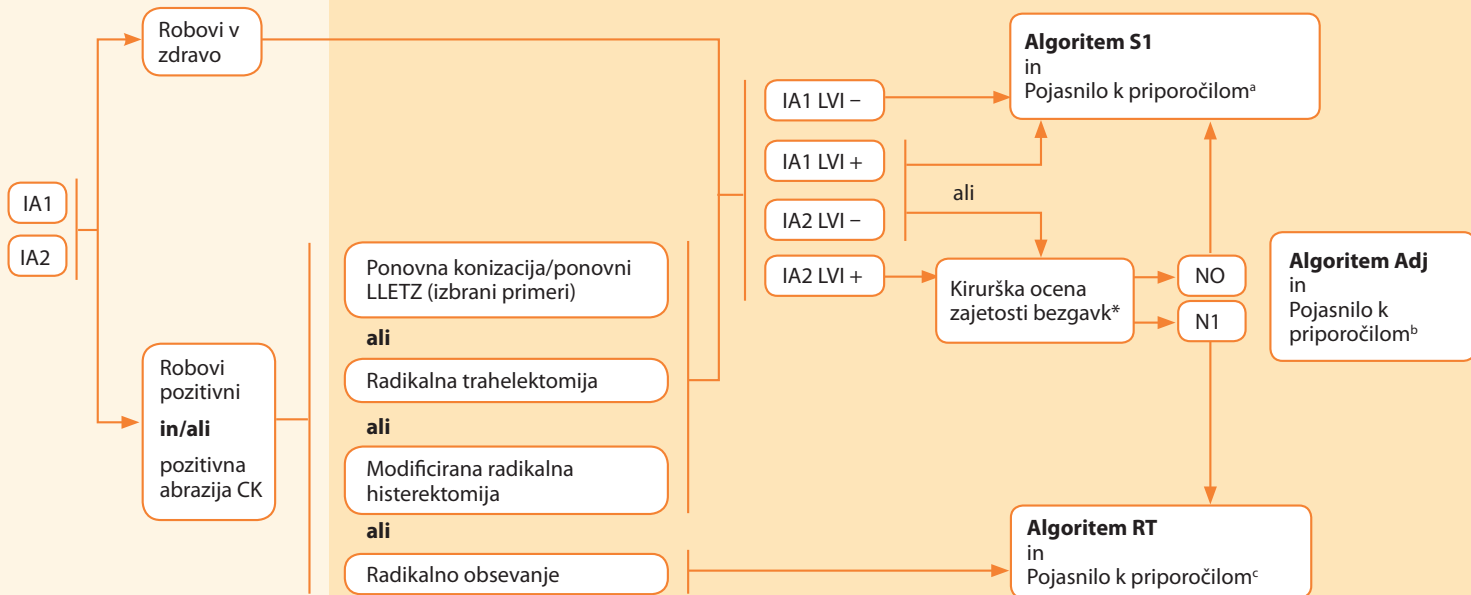
b Glej poglavje Radikalno kirurško zdravljenje.

c Glej poglavje Radikalno obsevanje.

d Glej poglavje Paliativno zdravljenje raka materničnega vratu.

Izvid konizacije / LLETZ

Dodatno ukrepanje



a Glej poglavje Sledenje po zaključnem radikalnem zdravljenju raka materničnega vratu ponovitve bolezni.

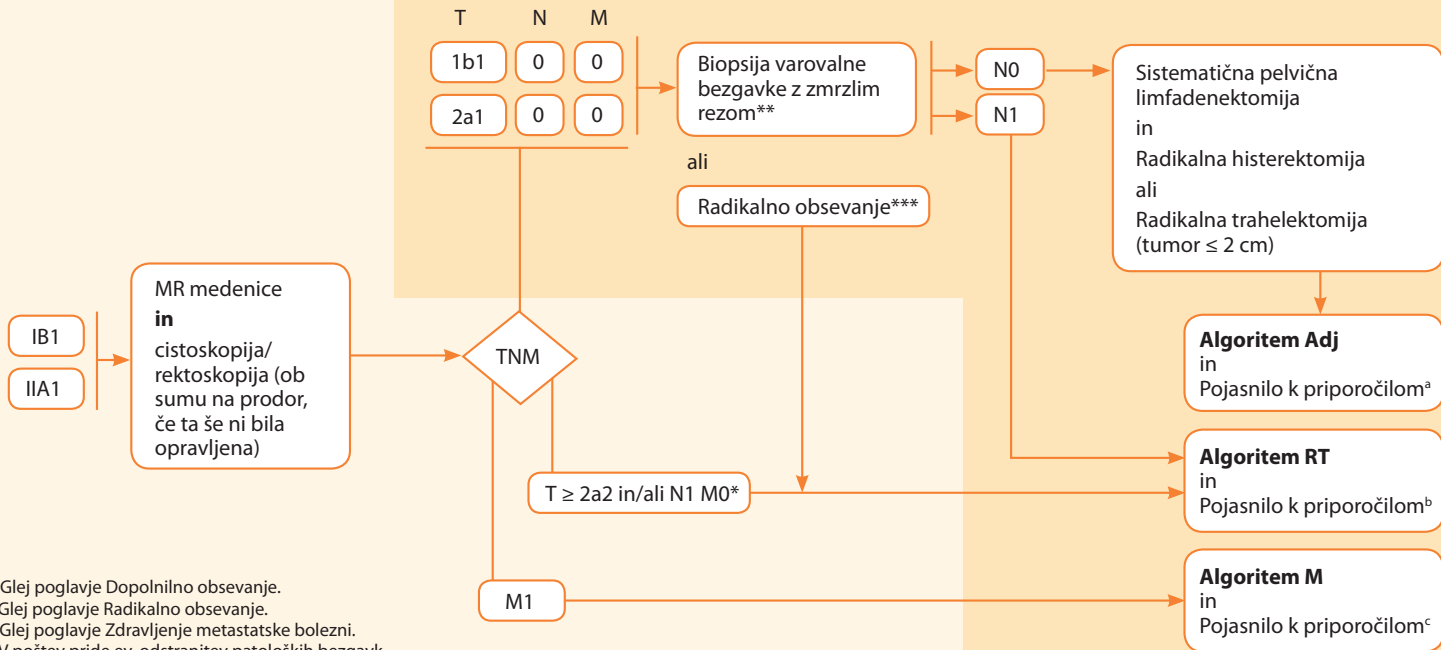
b Glej poglavje Dopolnilno obsevanje.

c Glej poglavje Radikalno obsevanje.

* Biopsija varovalne bezgavke je sprejemljiva metoda.

Dodatne preiskave in določitev stadija

Dodatno ukrepanje



a Glej poglavje Dopolnilno obsevanje.

b Glej poglavje Radikalno obsevanje.

c Glej poglavje Zdravljenje metastatske bolezni.

* V pošteev pride ev. odstranitev patoloških bezgavk.

** Zelo priporočena.

*** Če bolnica ne želi operativnega posega ali zanj ni sposobna.

Histopatološki izvid op. preparata

Dodatne preiskave

Zdravljenje

Limfovaskularna invazija^a
in/ali
 globoka invazija v stromo (> 1/3)^a
in/ali
 velikost tumorja ≥ 4 cm^a
 (ob prisotnosti 2 dejavnikov)

Pozitivni parametriji
in/ali
 pozitivni kirurški robovi
in/ali
 pN1
in
 pM0 paraaortno (po vzorčenju)

Pozitivni parametriji
in/ali
 pozitivni kirurški robovi
in/ali
 pozitivne pelvične bezgavke
in
 neznan status paraaortne regije

pM1 paraaortno (po vzorčenju)

18-FDG PET-CT
ali
 CT trebuha in
 medenice

18-FDG PET-CT
ali
 CT trebuha in
 medenice

M0

M1 (zgolj paraaortno)

M1 (oddaljeni organi)

M1 (zgolj paraaortno)

M1 (oddaljeni organi)

Obsevanje medenice
 +/-
 sočasna kemoterapija
 glej
 Pojasnilo k priporočilom^a

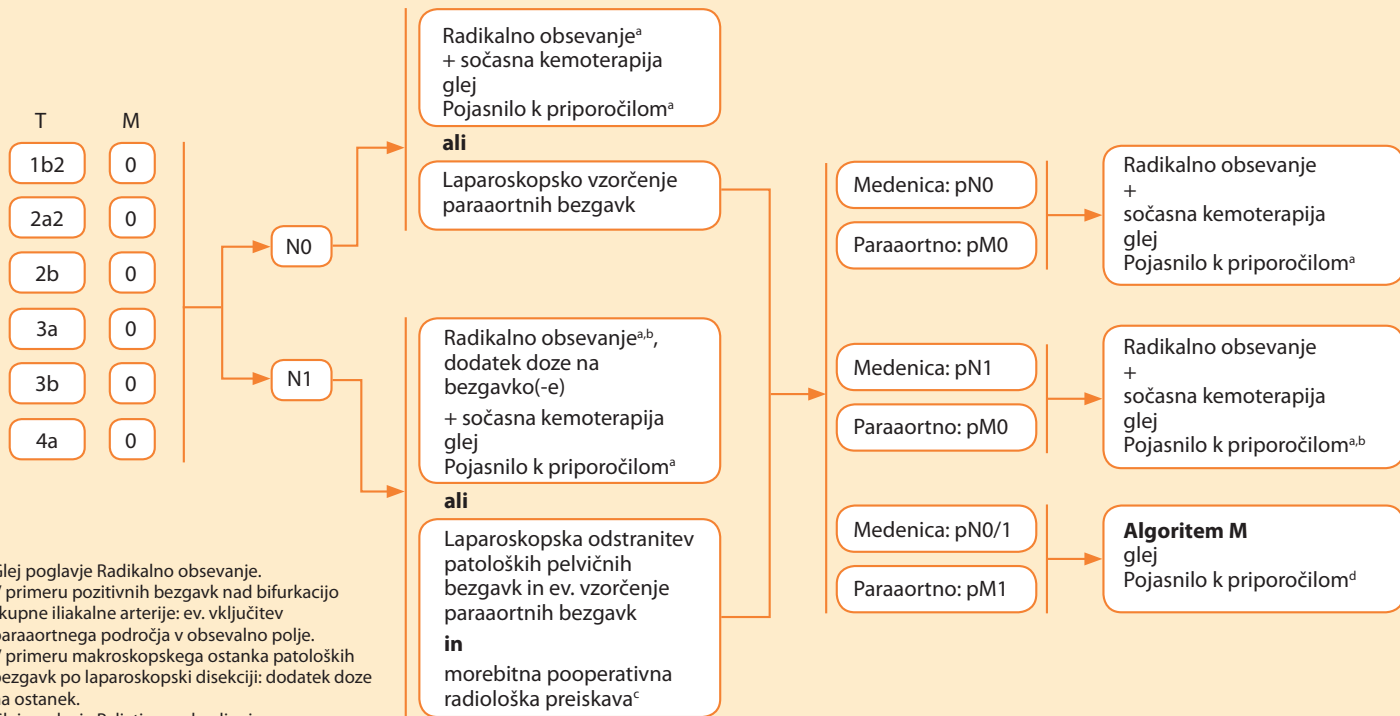
Obsevanje medenice
 +
 sočasna kemoterapija
 glej
 Pojasnilo k priporočilom^a

Obsevanje medenice in
 paraaortne regije
 +
 sočasna kemoterapija
 glej
 Pojasnilo k priporočilom^a

Algoritem M
 glej
 Pojasnilo k priporočilom^b

a Glej poglavje Dopolnilno obsevanje.

b Glej poglavje Paliativno zdravljenje.



Predvidene preiskave ob kontrolnih pregledih

Kontrolni pregled naj poleg anamneze, splošnega kliničnega pregleda in ginekološkega pregleda vsebuje tudi oceno zdravstvenega stanja, morebitnih poznih posledic zdravljenja, svetovanje glede rehabilitacije ter obvladovanja posledic zdravljenja.

Rutinski odvzem citološkega brisa ni priporočen.

Po radikalnem obsevanju je 3-6 mesecev po končanem zdravljenju predvidena MR preiskava za oceno lokoregionalnega odgovora na zdravljenje.

Časovna shema kontrolnih pregledov

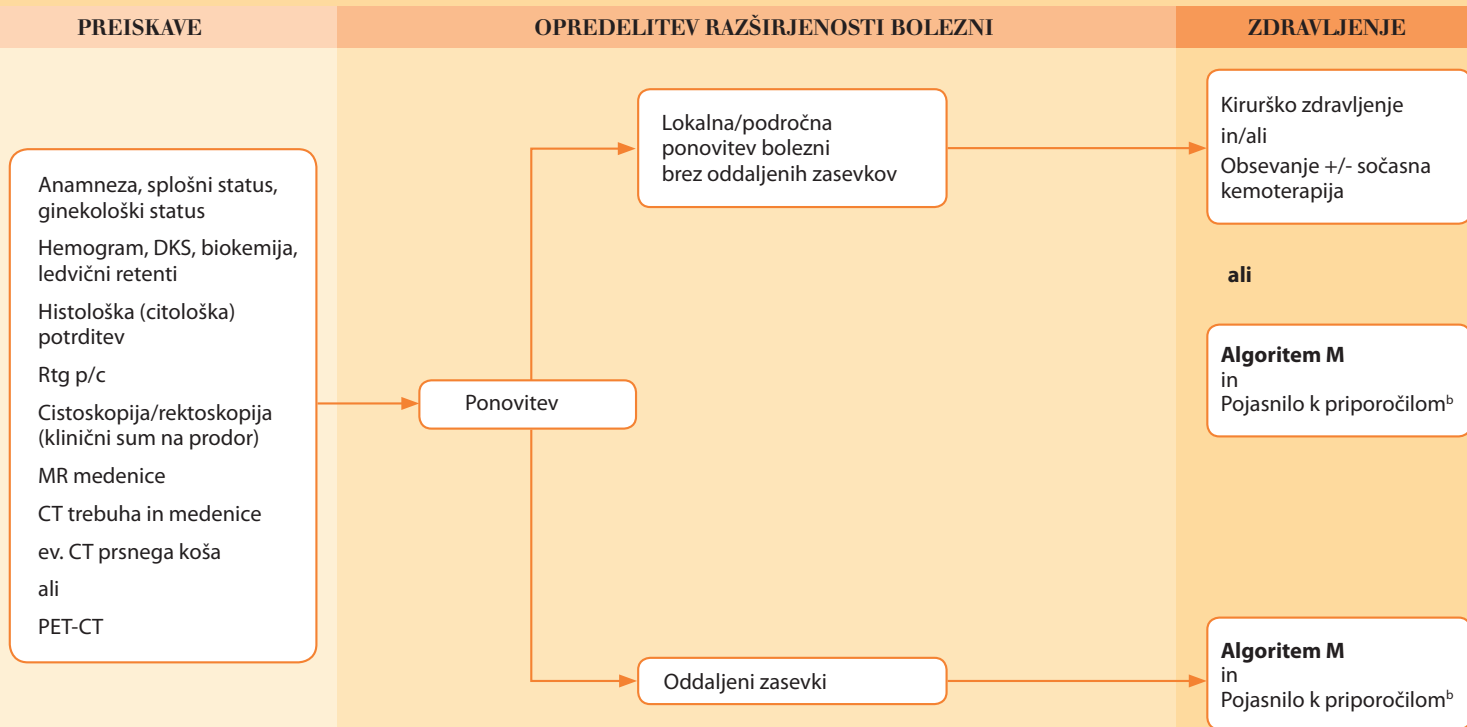
Vrsta zdravljenja	Meseci po končanem zdravljenju																			
	3	6	9	12	15	18	21	24	30	36	42	48	54	60	72	84	96	108	120	
Op.	●	●	●	●	●	●	●	●	●	●	●	●	●	●	●	●	●	●	●	
Op. + RT	●	●	●	●	●	●	●	●	●	●	●	●	●	●	●	●	●	●	●	
RT +/- KT	●	●	●	●	●	●	●	●	●	●	●	●	●	●/●	●/●	●/●	●/●	●/●	●/●	

Op. - operacija; RT - obsevanje; KT - kemoterapija; ● radioterapevt onkolog ; ● operater; ● izbrani ginekolog

Po petih letih pri bolnicah, zdravljenih zgolj z obsevanjem, kontrole lahko potekajo izmenično pri radioterapevtu onkologu in izbranemu ginekologu, zadnja kontrola pri radioterapevtu onkologu je predvidena 10 let po končanem zdravljenju.



ZDRAVLJENJE PONOVIKVE BOLEZNI: OBRAVNAVA PONOVIKVE BOLEZNI



a Glej poglavje Zdravljenje ponovitve bolezni.

b Glej poglavje Paliativno zdravljenje.

Predvidene preiskave ob kontrolnih pregledih

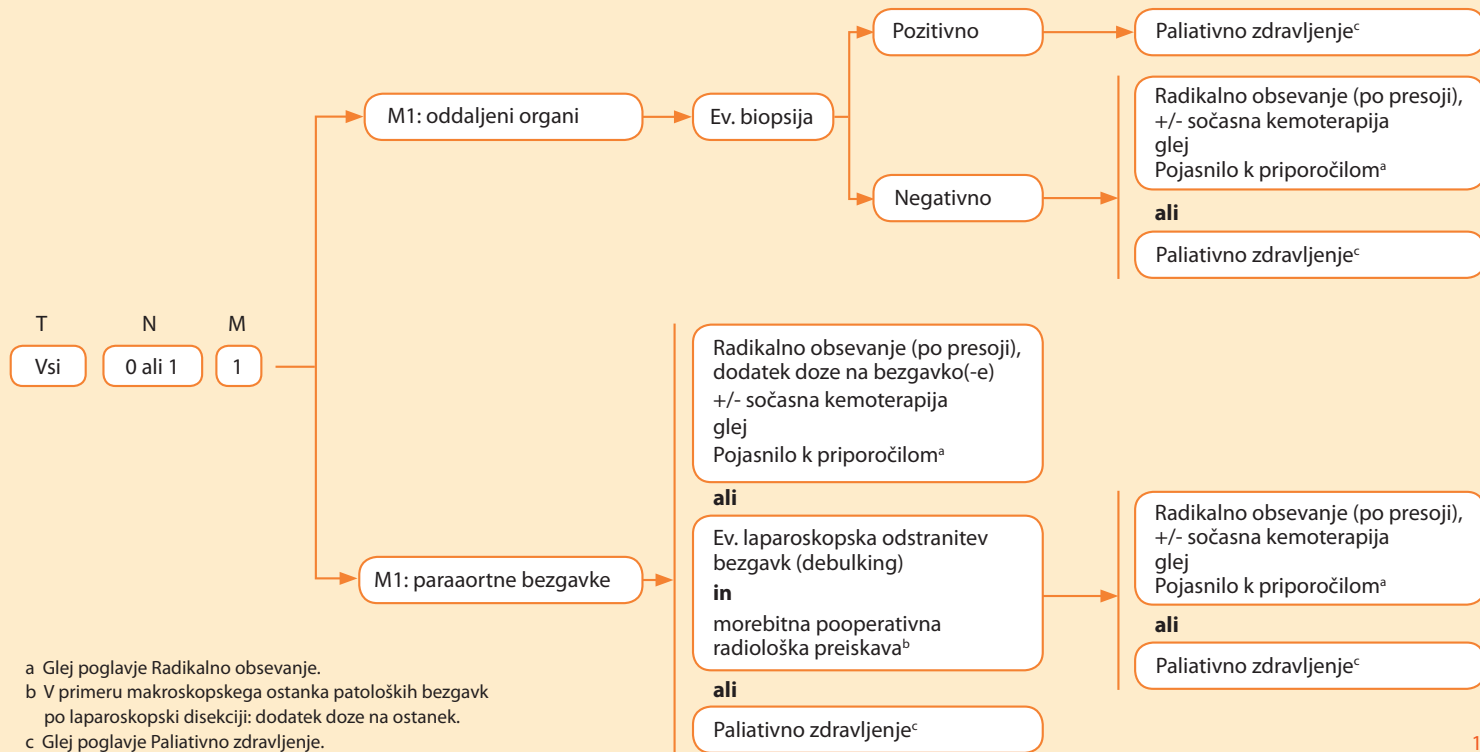
Preiskave ob kontrolnih pregledih, poleg anamneze, kliniĀnega pregleda in ocene zdravstvenega stanja, lahko vkljuĀujejo tudi citološki bris in morebitno kolposkopijo ter druge preiskave, odvisno od simptomov, kliniĀnih znakov in splošnega stanja bolnice.

Āasovna shema kontrolnih pregledov

Sledenje bolnic po zdravljenju ponovitve bolezni poteka glede na vrsto zdravljenja, splošno stanje bolnice in kliniĀno sliko.

O preiskavah se odloĀamo glede na anamnezo oziroma kliniĀno sliko, splošno stanje bolnice in moŹnosti zdravljenja. VljuĀujejo lahko citološki bris, kolposkopijo, citološko in/ali histološko potrditev drugih sumljivih sprememb, radiološke preiskave.





Priloga 1. Kategorije TNM in stadiji FIGO

Kategorija TNM	Stadij FIGO	Definicija
T – primarni tumor		
T1	I	Tumor omejen na maternični vrat (širjenja v maternično telo ne upoštevamo).
T1a	IA	Invazivni karcinom, ki ga diagnosticiramo le z mikroskopskim pregledom. Globina invazije, izmerjena od baze epitela, je $\leq 5,0$ mm, horizontalni premer $\leq 7,0$ mm. Vse makroskopsko vidne lezije – četudi gre mikroskopsko le za površno invazijo – so T1b/IB.
T1a1	IA1	Globina stromalne invazije $\leq 3,0$ mm in horizontalni premer $\leq 7,0$ mm.
T1a2	IA2	Globina stromalne invazije $> 3,0$ mm in ne $> 5,0$ mm ter horizontalni premer $\leq 7,0$ mm. Opomba: Globino invazije merimo od baze epitela (povrhnega ali žleznega), iz katerega tumor izvira. Globina invazije je definirana kot razdalja od epiteljsko-stromalnega stika v področju okolnih najvišjih papil do najgloblje točke invazije. Morebitna prisotnost limfovaskularne invazije ne vpliva na klasifikacijo.
T1b	IB	Klinično vidna lezija, omejena na cerviks, ali mikroskopska lezija, ki je večja od T1a2/IA2.
T1b1	IB1	Klinično vidna lezija velikosti $\leq 4,0$ cm.
T1b2	IB2	Klinično vidna lezija velikosti $> 4,0$ cm.
T2	II	Tumor se širi zunaj maternice, vendar ne v medenično steno ali v spodnjo tretjino nožnice.
T2a	IIA	Tumor brez vraščanja v parametrije.
T2a1	IIA1	Klinično vidna lezija velikosti $\leq 4,0$ cm.
T2a2	IIA2	Klinično vidna lezija velikosti $> 4,0$ cm.
T2b	IIB	Tumor z vraščanjem v parametrije.
T3	III	Tumor se širi do medenične stene, zajema spodnjo tretjino nožnice ali povzroča hidronefrozo oz. afunkcionalno ledvico.
T3a	IIIA	Tumor zajema spodnjo tretjino nožnice, ni širjenja do medenične stene.
T3b	IIIB	Tumor se širi do medenične stene ali povzroča hidronefrozo oz. afunkcionalno ledvico.
T4	IVA	Tumor vrašča v sluznico sečnega mehurja ali danke ali se širi zunaj medenice. Opomba: Bulozni edem ni dovolj, da tumor klasificiramo kot T4. Invazijo v sluznico mehurja ali danke je treba histološko potrditi.
N - regionalne bezgavke		
N0		Brez metastaz v regionalnih bezgavkah.
N1		Metastaze v regionalnih bezgavkah.
M - oddaljene metastaze		
M0		Brez oddaljenih metastaz.
M1	IVB	Prisotnost oddaljenih metastaz (sem uvrščamo tudi metastaze v ingvinalnih ali para-aortnih bezgavkah in prizadetost peritoneja z izjemo metastaz na pelvični serozi). V to kategorijo ne uvrščamo metastaz v nožnici, na pelvični serozi in adneksih.

Priloga 2. Stadiji TNM

Stadij	T	N	M
I	T1	N0	M0
IA	T1a	N0	M0
IA1	T1a1	N0	M0
IA2	T1a2	N0	M0
IB	T1b	N0	M0
IB1	T1b1	N0	M0
IB2	T1b2	N0	M0
II	T2	N0	M0
IIA	T2a	N0	M0
IIA1	T2a1	N0	M0
IIA2	T2a2	N0	M0
IIB	T2b	N0	M0
III	T3	N0	M0
IIIA	T3a	N0	M0
IIIB	T3b	katerikoli N	M0
	T1, T2, T3	N1	M0
IVA	T4	katerikoli N	M0
IVB	katerikoli T	katerikoli N	M1

SEZNAM OKRAJŠAV

AIS	adenokarcinom in situ
BDO	brez drugih oznak
BRT	brahiradioterapija
CGIN	cervikalna glandularna intraepitelijska neoplazija
CIN2	cervikalna intraepitelijska neoplazija 2. stopnje
CIN3	cervikalna intraepitelijska neoplazija 3. stopnje
CT	računalniška tomografija
CTV-T_{HR}	visokorizični klinični tarčni volumen (angl. <i>high risk clinical target volume</i>)
CTV-T_{IR}	srednjerizični klinični tarčni volumen (angl. <i>intermediate risk clinical target volume</i>)
D2cc	najnižja doza, ki jo prejmeta najbolj obsevana 2 kubična centimetрна kritičnega organa
EGFR	receptor za epidermalni rastni dejavnik (angl. <i>epidermal growth factor receptor</i>)
EQD₂	ekvivalentna doza v dnevni odmerkih po 2 Gy
ESGO	European Society of Gynaecological Oncology
ESP	European Society of Pathology
ESTRO	European Society for Radiotherapy & Oncology
EU	Evropska unija
FDA	Agencija za hrano in zdravila (angl. <i>Food and drug agency</i>)
FIGO	Fédération Internationale de Gynécologie et d'Obstétrique
GOG	Gynecologic Oncology Group
GTV-T	makroskopski ostanek tumorja (angl. <i>gross target volume</i>)
HER-2	angl. <i>human epidermal growth factor receptor 2</i>
HIV	človeški virus imunske pomanjkljivosti (angl. <i>human immunodeficiency virus</i>)
HPV	človeški papilomavirusi (angl. <i>human papillomaviruses</i>)
HR	razmerje obojev (angl. <i>hazard ratio</i>)
IGABT	slikovno vodena adaptivna brahiterapija (angl. <i>image guided adaptive brachytherapy</i>)

IGRT	slikovno vodena radioterapija (angl. <i>image guided radiotherapy</i>)
IMRT	intenzitetno modulirajoča radioterapija (angl. <i>intensity modulated radiotherapy</i>)
JCOG	Japan Clinical Oncology Group
LAST	The lower anogenital squamous terminology standardization project for HPV-associated lesions
LLETZ	ekscizija z električno zanko (angl. <i>large loop excision of the transformation zone</i>)
LVI	limfovaskularna invazija
MR	magnetno resonančno slikanje
PIL-NS	ploščatocelična intraepitelijska lezija nizke stopnje (angl. <i>low-grade squamous intraepithelial lesion - LSIL</i>)
PIL-VS	ploščatocelična intraepitelijska lezija visoke stopnje (angl. <i>high-grade squamous intraepithelial lesion - HSIL</i>)
MSI	mikrosatelitna nestabilnost (angl. <i>microsatellite instability</i>)
PD-1	receptor programirane celične smrti 1
PET-CT	pozitronska emisijska tomografija in računalniška tomografija
PIL-NS	ploščatocelična intraepitelijska lezija nizke stopnje
PIL-VS	ploščatocelična intraepitelijska lezija visoke stopnje
RMV	rak materničnega vratu
RTOG	Radiation Therapy Oncology Group
SBRT	stereotaktično obsevanje (angl. <i>stereotactic body radiotherapy</i>)
SMILE	stratificirana mucin-producirajoča intraepitelijska lezija
SNB	biopsija varovalne bezgavke (angl. <i>sentinel node biopsy</i>)
SWOG	Southwest Oncology Group
TRT	teleradioterapija
UZ	ultrazvok
VEGF	rastni dejavnik za nastanek žil (angl. <i>vascular endothelial growth factor</i>)
VMAT	volumetrično modulirajoča ločna radioterapija (angl. <i>volumetric modulated arc therapy</i>)
WHO	Svetovna zdravstvena organizacija (angl. <i>World Health Organization</i>)

