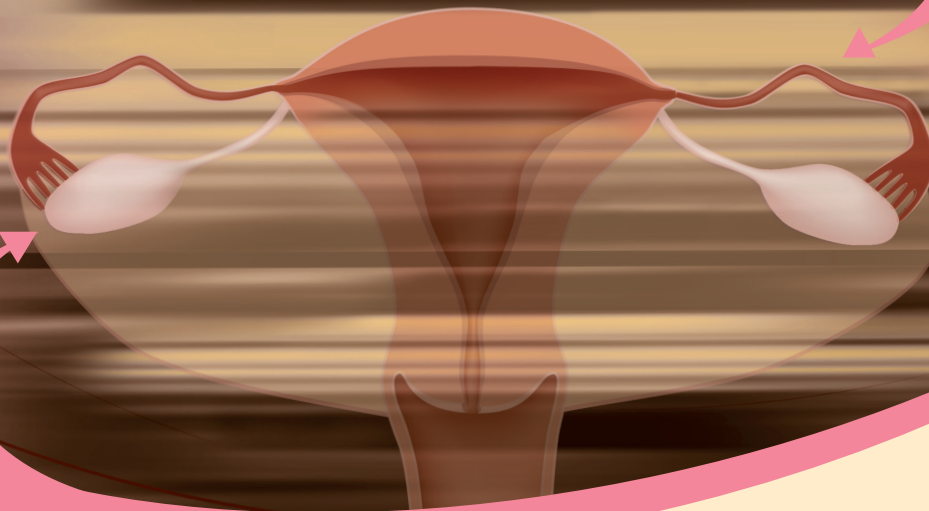

Postopki

za obravnavo bolnic z rakom jajčnikov, jajcevodov in s primarnim peritonealnim seroznim rakom

Ljubljana 2016

Postopki za obravnavo bolnic z rakom jajčnikov, jajcevodov in s primarnim peritonealnim seroznim rakom

Uredniki:

Asist. mag. Helena Barbara Zobec Logar, dr. med., doc. dr. Špela Smrkolj, dr. med., in asist. Sebastjan Merlo, dr. med.

Avtorji:

Asist. mag. Helena Barbara Zobec Logar, dr. med., specialistka radioterapije in onkologije, Onkološki inštitut Ljubljana
Doc. dr. Špela Smrkolj, dr. med., specialistka ginekologije in porodništva, UKC Ljubljana, Ginekološka klinika
Asist. Sebastjan Merlo, dr. med., specialist ginekologije in porodništva, Onkološki inštitut Ljubljana
Sonja Bebar, dr. med., specialistka ginekologije in porodništva, Onkološki inštitut Ljubljana
Doc. dr. Borut Kobal, dr. med., specialist ginekologije in porodništva, UKC Ljubljana, Ginekološka klinika
Asist. dr. Erik Škof, dr. med., specialist interne medicine, Onkološki inštitut Ljubljana

Prim. Olga Cerar, dr. med., specialistka interne medicine, Onkološki inštitut Ljubljana
Prim. Branko Cvjetičanin, dr. med., specialist ginekologije in porodništva, UKC Ljubljana, Ginekološka klinika
Aleš Vakselj, dr. med., specialist ginekologije in porodništva, Onkološki inštitut Ljubljana
Manja Šešek, dr. med., specialistka radioterapije in onkologije, Onkološki inštitut Ljubljana
Asist. mag. Janka Čarman, dr. med., specialistka radioterapije in onkologije, Onkološki inštitut Ljubljana
Astrid Djurišič, dr. med., specialistka ginekologije in porodništva, Onkološki inštitut Ljubljana
Dr. Barbara Gazič, dr. med., specialistka patologije, Onkološki inštitut Ljubljana
Andreja Gornjec, dr. med., specialistka ginekologije in porodništva, Onkološki inštitut Ljubljana

Katja Jakopič, dr. med., specialistka ginekologije in porodništva, UKC Ljubljana, Ginekološka klinika
Doc. dr. Mateja Krajc, dr. med., specialistka javnega zdravja (genetski epidemiolog), Onkološki inštitut Ljubljana
Asist. dr. Maja Mušič, dr. med., specialistka radiologije, Onkološki inštitut Ljubljana
Prof. dr. Vesna Zadnik, dr. med., specialistka javnega zdravja, Onkološki inštitut Ljubljana
Doc. Dr. Matija Barbič, dr. med., specialist ginekologije in porodništva, UKC Ljubljana, Ginekološka klinika
Prof. dr. Iztok Takač, dr. med., svetnik, specialist ginekologije in porodništva, UKC Maribor, Klinika za ginekologijo in perinatologijo
Doc. dr. Maja Pakiž, dr. med., specialistka ginekologije in porodništva, UKC Maribor, Klinika za ginekologijo in perinatologijo

Recenzija:

Prof. dr. Stelio Rakar, dr. med., višji svetnik, specialist ginekologije in porodništva, UKC Ljubljana, Ginekološka klinika

Smernice so bile **10. 11. 2015** potrjene na Razširjenem strokovnem kolegiju za ginekologijo in porodništvo. Strokovno potrjene smernice ne vključujejo finančnega ovrednotenja.

Založnik: Združenje za radioterapijo in onkologijo SZD, Združenje za ginekološko onkologijo, kolposkopijo in cervikalno patologijo SZD ter Onkološki inštitut Ljubljana, 2016, 2. izdaja

Lektor: Artikula, Nina Šega, s. p.
Oblikovanje: Barbara Bogataj Kokalj, Studio Aleja d. o. o.
Tisk: Fota-cop d.o.o.
Naklada: 50 izvodov

Postopki za obravnavo bolnic z rakom jajčnikov, jajcevodov in s primarnim peritonealnim seroznim rakom

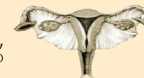Ljubljana 2016



ONKOŠKI
INŠTITUT
LJUBLJANA

INSTITUTE
OF ONCOLOGY
LJUBLJANA

ZDRUŽENJE ZA
GINEKOLOŠKO ONKOLOGIJO,
KOLPOSKOPIJO IN CERVİKALNO PATOLOGIJO
- SZD



Vsebina

I. del algoritmov: Začetna obravnava:	Osnovne preiskave.....	5
	Nadaljnje preiskave.....	5
	Diagnostična operacija (laparoskopija).....	5
II. del algoritmov: Prvo zdravljenje:	Naključno odkrit rak s predhodno operacijo	6
	Primarno kirurško zdravljenje.....	7
	Zdravljenje glede na patohistološki stadij.....	8
	Sistemsko zdravljenje	9
III. del algoritmov: Sledenje:	Sledenje po zaključenem zdravljenju.....	10
IV. del algoritmov: Zdravljenje ponovitve bolezni:	Ponovitev bolezni.....	11
	Sistemsko zdravljenje ponovitve bolezni	12
	Obsevanje	13
	Priloga 1. TNM in FIGO stadiji.....	14
	Priloga 2. Radiološka diagnostika tumorjev	15

Vsi postopki so povzeti po Smernicah za obravnavo bolnic z rakom jajčnikov, jajcevodov in s primarnim peritonealnim seroznim rakom v Sloveniji, Ljubljana 2016.

I. DEL ALGORITMOV

ZAČETNA OBRAVNAVA

OSNOVNE PREISKAVE

ANAMNEZA

Osebna anamneza

Družinska anamneza

Sedanja anamneza:

- napihnjenost
- pelvična ali abdominalna bolečina
- neješčnost
- občutek hitre sitosti
- urinarni simptomi (urgenca, pogostost) brez drugih znakov malignosti

SPLOŠNI KLINIČNI PREGLED

Sumljiva/tipna medenična masa, odkrita ob pregledu

Ascites

Povečan obseg trebuha

GINEKOLOŠKI KLINIČNI PREGLED Z VAGINALNIM ULTRAZVOKOM

UZ TREBUHA

LABORATORIJSKI IZVIDI

- Hemogram
- DKS
- Biokemija
- Ledvični retenti
- Tumorski označevalci:
 - CA 125
 - HE4
 - RMI indeks *
 - ROMA indeks **

NADALJNJE PREISKAVE

RTG PLJUČ IN SRCA

OSTALI TUMORSKI

OZNAČEVALCI OB KLINIČNI
INDIKACIJI

CT TREBUHA, MRI MEDENICE IN/
ALI PET-CT

PREGLED PREBAVIL OB KLINIČNI
INDIKACIJI

PRIMARNO KIRURŠKO ZDRAVLJENJE

DIAGNOSTIČNA OPERACIJA (LAPAROSKOPIJA)

1. Aspiracija ascitesa ali peritonealni izpirek
2. Pregled površine peritoneja → biopsija sumljivih sprememb
3. Ob odsotnosti sumljivih sprememb → naključna biopsija peritoneja v medenici (odvzem vsaj 5 vzorcev), odvzem citoloških brisov parakolično in s površine diafragme (postrgati diafragmo)
4. Biopsija adneksov ali uni/bilateralna adneksotomija
5. Natančen operativni zapisnik, ki naj vsebuje podatke o:
 - razširjenosti bolezni ob vstopu v trebušno votlino
 - ostanku bolezni po nepopolni operaciji: če je nepopolna, je potrebno zabeležiti velikost največje spremembe ter število vseh sprememb

* RMI ("Risk of malignancy Index")

$RMI = \text{UZ lastnosti} \times \text{menopavzni status} \times CA\ 125$

UZ lastnosti:

Multilokularna cista	1 točka
Solidna tvorba	1 točka
Obojestranske lezije	1 točka
Ascites (≥500ml)	1 točka
Zasevki v trebušni votlini	1 točka
0 ali 1 točka = 1; 2 točki ali več = 4	

Menopavzni status:

Premenopavzni = 1

Pomenopavzni = 4 (ženska, ki je več kot leto dni brez menstruacij ali ženska starejša od 50 let, ki je imela narejeno histerektomijo)

CA 125

$RMI \geq 200 \rightarrow$ TERCIARNI CENTER

** ROMA ("risk ovarian malignancy algorithm")

Premenopavzni PI (ang. predictive index):

$\text{Predictive Index (PI)} = -12.0 + 2.38 \times \ln(HE4) + 0.0626 \times \ln(CA125)$

Pomenopavzni PI

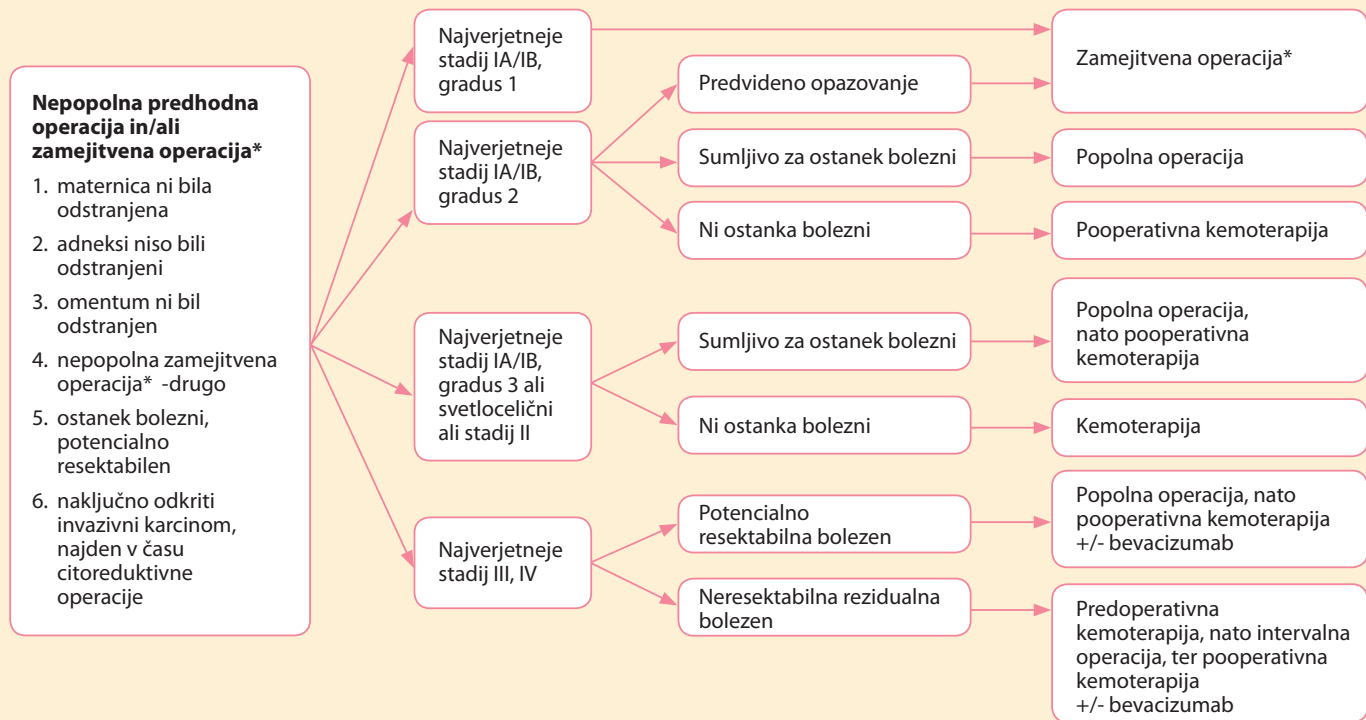$\text{Predictive Index (PI)} = -8.09 + 1.04 \times \ln(HE4) + 0.732 \times \ln(CA125)$

Izračun ROMA vrednosti:

$Roma\ value\ (\%) = \exp(P1) \div (1 + \exp(P1)) \times 100$

II. DEL ALGORITMOV

Prvo zdravljenje: NAKLJUČNO ODKRIT RAK S PREDHODNO OPERACIJO



* Zamejitvena ali »staging« operacija je operacija za določitev razširitve bolezni.

II. DEL ALGORITMOV

Prvo zdravljenje: PRIMARNO KIRURŠKO ZDRAVLJENJE

- laparotomija/histerekтомija/bilateralna adneksektomija z zamejitveno operacijo* (stadij I-IV)

ali

- unilateralna adneksektomija z zamejitveno operacijo* (stadij IA-IC, če želi bolnica ohraniti rodnost)

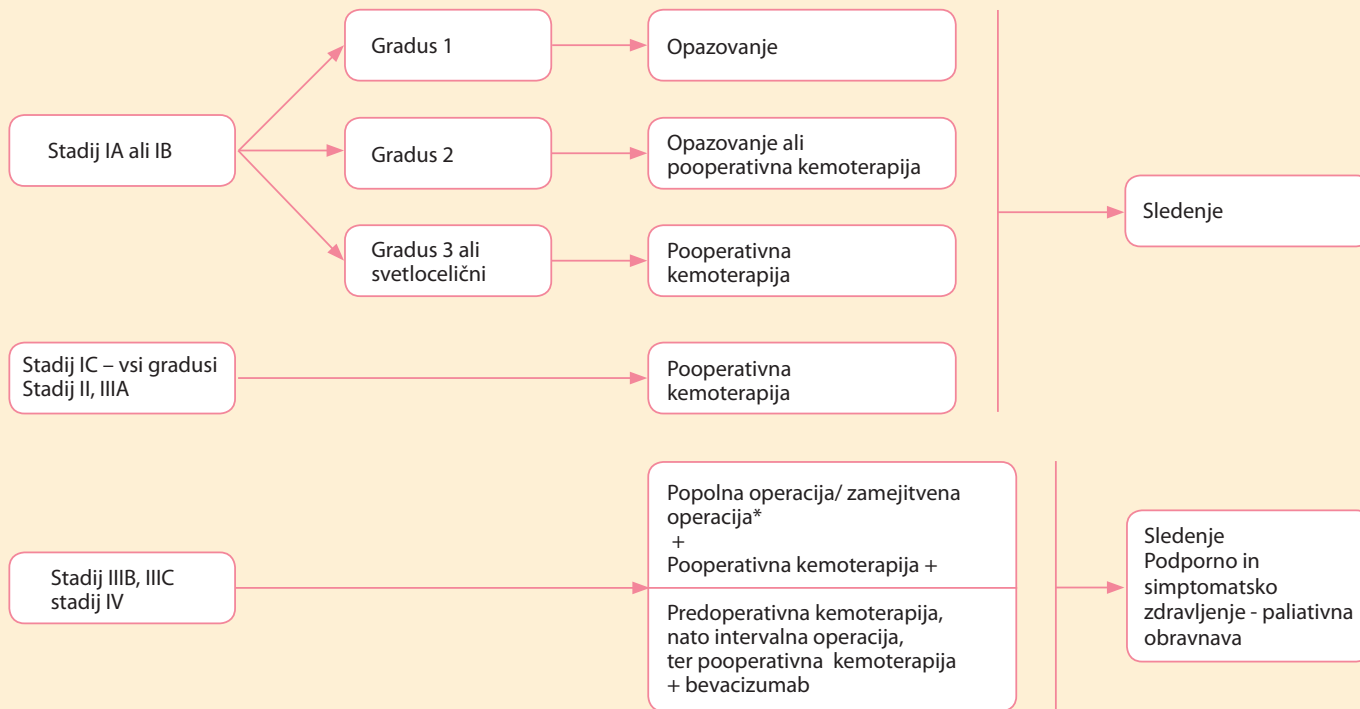
ali

- citoreduktivna operacija (stadij III, IV)

* Zamejitvena ali »staging« operacija je operacija za določitev razširitve bolezni.

II. DEL ALGORITMOV

Prvo zdravljenje: ZDRAVLJENJE GLEDE NA PATOHISTOLOŠKI STADIJ



* Zamejitvena ali »staging« operacija je operacija za določitev razširitve bolezni.

KEMOTERAPIJA

- *Pooperativna (adjuvantna) - vsi stadiji razen IA, gradus 1:*
 - Paklitaksel (175 mg/m² v 3 urni i.v. infuziji) + karboplatin AUC 6 (1 urna i.v. infuzija) – 6 ciklusov na tri tedne
 - PLD - Caelyx® (30 mg/m²) + karboplatin AUC 5 (1 urna i.v. infuzija) – 6 ciklusov na štiri tedne
 - (predvsem pri starejših oz. kadar kombinacija paklitaksel+karboplatin ni možna)
 - Karboplatin AUC 6 (1 urna i.v. infuzija) v monoterapiji – 6 ciklusov na tri tedne
 - (predvsem pri bolnicah v slabšem splošnem stanju zmogljivosti in starejših)
- *Predoperativna (neoadjuvantna)- pri stadiju III/IV pri bolnicah, ki niso kandidatke za optimalno citoredukcijo, glede na slikovne preiskave (diagnoza z biopsijo ali paracentezo):*
 - sheme enake, kot pri pooperativni kemoterapiji
 - po 3-6 ciklusih ocena operabilnosti, nato primarna intervalna citoredukcija
 - po intervalni citoredukciji 3-4 ciklusi pooperativne kemoterapije
- *Paliativna KT:*
 - sheme enake, kot pri pooperativni kemoterapiji

BEVACIZUMAB

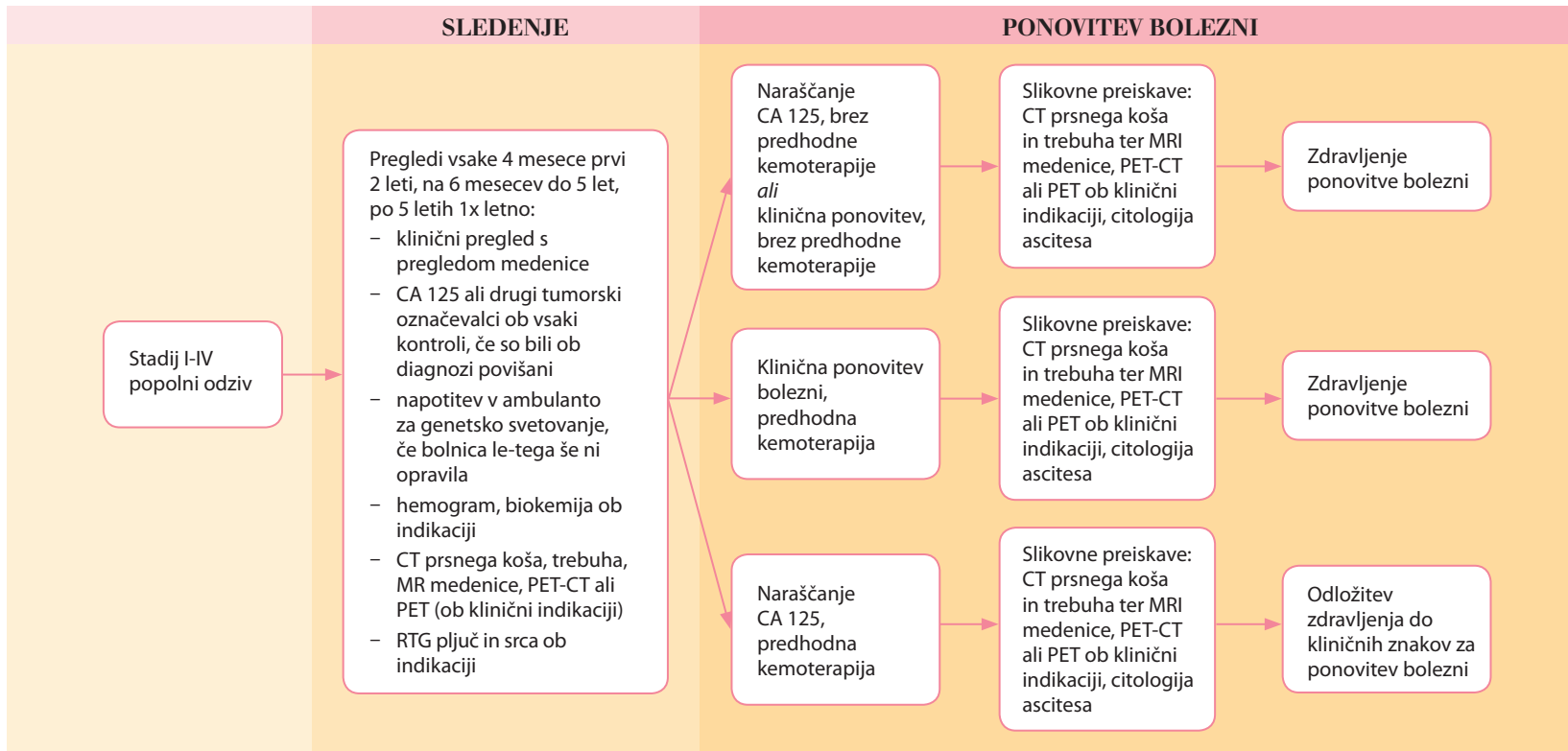
- pri stadiju IIIB, IIIC, IV
- sočasno ob kemoterapiji, ali kot vzdrževalno zdravljenje po koncu zdravljenja s kemoterapijo
- odmerek 15 mg/kg i.v. infuzija na tri tedne, 15 mesecev

HIPEC

- le izjemoma oz. v sklopu klinične raziskave (ang. Heated intraperitoneal chemotherapy)

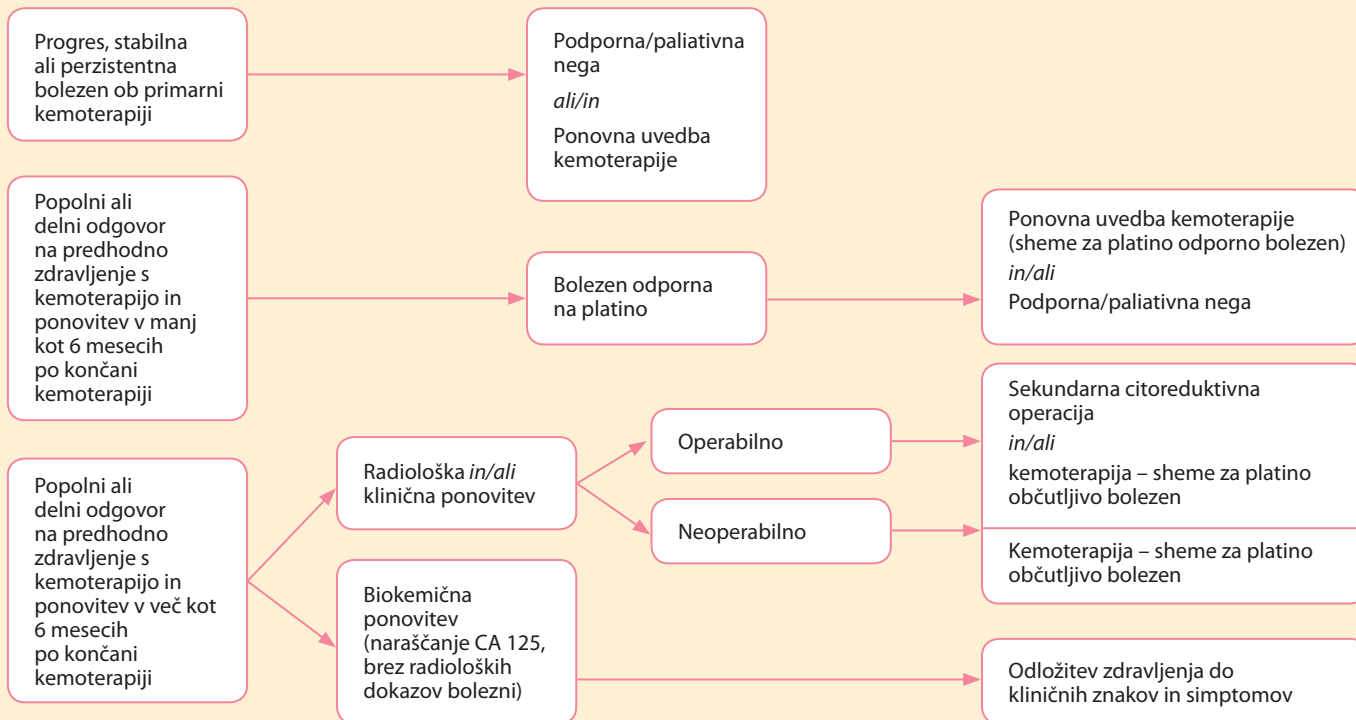
III. DEL ALGORITMOV

Sledenje: SLEDENJE PO ZAKLJUČENEM ZDRAVLJENJU



IV. DEL ALGORITMOV

Zdravljenje ponovitve bolezni: PONOVI TEV BOLEZNI



IV. DEL ALGORITMOV

Zdravljenje ponovitve bolezni: SISTEMSKO ZDRAVLJENJE PONOVIKNE BOLEZNI

Sistemska zdravljenje ponovitve bolezni	Citostatske sheme	+/- bevacizumab*** +/- olaparib****
Bolezen občutljiva na platino (PFI** > 12 mesecev)	PLD* + karboplatin Paklitaksel + karboplatin Gemcitabin + karboplatin Karboplatin	
Bolezen delno občutljiva na platino (PFI** 6-12 mesecev)	PLD* + trabectedin Paklitaksel + karboplatin PLD* + karboplatin Gemcitabin karboplatin Karboplatin	
Bolezen odporna/neobčutljiva na platino (PFI** < 6 mesecev)	PLD* Gemcitabin Paklitaksel Etoposid Docetaxel Topotekan, ...	
HIPEC - le izjemoma oz. v sklopu klinične raziskave		

* PLD – pegilirani liposomalni doksorubicin

** PFI – »platinum free interval«

*** bevacizumab se lahko doda med ali po končani kemoterapiji, v kolikor ni bil dodan v primarnem zdravljenju

**** indiciran pri BRCA+, gradus 3 seroznem recidivnem karcinomu, kot vzdrževalno zdravljenje po odgovoru na platino, pri PFI več kot 6 mesecev

- kot paliativno zdravljenje v primeru metastatske bolezni z namenom lajšanja simptomov (krvavitev, bolečina, dispneje, možganski zasevki, ipd.)
- kot »reševalno obsevanje« v primeru lokaliziranega ostanka bolezni:
 - po primarnem zdravljenju s kirurgijo in kemoterapijo
 - ob lokalizirani ponovitvi bolezni, ko kirurško zdravljenje ni možno
 - po nepopolni sekundarni citoredukciji

Priloga 1. TNM* in FIGO** stadiji - Epitelijski rak jajčnikov/primarni peritonealni rak/rak jajcevodov.

FIGO	TNM	
I	T1	Omejena rast tumorja na jajčnika
IA	T1a	Tumor omejen na en jajčnik (kapsula intaktna) ali jajcevod, tumorja ni na površini jajčnika ali jajcevoda, brez malignih celic v ascitesu ali peritonealnem izpirku
IB	T1b	Tumor omejen na oba jajčnika (kapsula intaktna) ali jajcevoda, tumorja ni na površini jajčnika ali jajcevoda, brez malignih celic v ascitesu ali peritonealnem izpirku
IC		Tumor omejen na en ali oba jajčnika ali jajcevoda, ter ena izmed naslednjih možnosti:
IC1	T1c1	Kontaminacija ob kirurškem posegu
IC2	T1c2	Ruptura kapsule pred operacijo ali tumor na površini jajčnika ali jajcevoda
IC3	T1c3	Maligne celice v ascitesu ali peritonealnem izpirku
II	T2	Omejena rast tumorja na enem ali obeh jajčnikih ali jajcevodih s širjenjem v medenico ali primarni peritonealni rak
IIA	T2a	Širjenje in/ali zasevki v/na maternici in/ali jajcevodih in/ali jajčnikih
IIB	T2b	Širjenje na ostala intraperitonealna tkiva medenice
III	T1/T2-N1	Tumor omejen na en ali oba jajčnika ali jajcevoda ali primarni peritonealni rak, s citološko ali histološko potrjenimi peritonealnimi zasevki zunaj medenice in/ali zasevki v retroperitonealnih bezgavkah
IIIA1		Samo pozitivne retroperitonealne bezgavke (citološko ali histološko potrjene)
IIIA1 (i)		Zasevki velikosti do 10 mm v največjem premeru
IIIA1 (ii)		Zasevki velikosti večji od 10 mm v največjem premeru
IIIA2	T3a2-N0/N	Mikroskopski peritonealni zasevki zunaj medenice, z ali brez pozitivnih retroperitonealnih bezgavk
IIBB	T3b-N0/N1	Makroskopski peritonealni zasevki zunaj medenice velikosti do 2 cm, z ali brez zasevkov v retroperitonealnih bezgavkah
IIIC	T3c-N0/N1	Makroskopski peritonealni zasevki zunaj medenice velikosti več kot 2 cm, z ali brez zasevkov v retroperitonealnih bezgavkah (vključuje širitev tumorja na kapsulo jeter in vranice brez zajetosti parenhima)
IV	vsi T, vsi N, M1	Oddaljeni zasevki (izključeni peritonealni zasevki)
IVA		Plevralni izliv s pozitivno citologijo
IVB		Parenhimske metastaze in metastaze v organih izven trebušne votline (vključuje ingvinalne bezgavke in bezgavke zunaj trebušne votline)

*TNM 7. izdaja, 2009

** FIGO, 2014

Priloga 2. Radiološka diagnostika tumorjev jajčnika

Spremembe na jajčnikih so običajno naključno odkrite s transvaginalno ultrazvočno preiskavo. V primeru, da spremembe ne moremo natančno opredeliti, nam preiskava z magnetno resonanco (MR) lahko poda dodatne informacije. Za oceno razširjenosti maligne bolezni je najbolj primerna preiskava z računalniško tomografijo s kontrastnim sredstvom (CT s KS).

Ultrazvočna preiskava

Spremembe jajčnikov so najbolj pogosto odkrite naključno ob ginekološkem pregledu s transvaginalnim ultrazvočnim pregledom. Kljub dejstvu, da je večina sprememb benigne narave, je na podlagi izgleda večkrat težko opredeliti naravo spremembe. Najprej je potrebno opredeliti, če vidna sprememba pripada jajčniku oz. leži izven njega. Potrebno je razlikovati med solidnimi in cističnimi spremembami, pri cističnih spremembah pa je potrebno razlikovati med enostavnimi cistami, kompleksnimi cistami in cističnimi spremembami s solidnimi vključki. Enostavna cista ima ultrazvočno tanko steno, posteriorno akustično senco in nima notranjih odbojev. V njej ni prisotnih solidnih vključkov ali doplerjevih signalov. Enostavne ciste so najpogostejše vidne pri premenopavznih ženskah, in predstavljajo t. i. folikularne ciste, pri pomenopavznih ženskah lahko v manjšem odstotku predstavljajo benigni cistadenom. Pri enostavnih cistah nad velikostjo 5 cm se priporočajo letne kontrole, nad velikostjo 7 cm pa je potrebna dodatna radiološka diagnostika, na primer preiskava z magnetno resonanco.

Kadar so v cistah prisotne pregrade, neenakomerne zadebelitve pregrad (>3 mm), nodularne zadebelitve, solidne komponente (vegetacije) ali znaki doplerske prekrvavitve, moramo pomisliti na maligno alteracijo. V teh primerih je potrebna nadaljna radiološka diagnostika.

Potrebno je poudariti, da ima transvaginalna ultrazvočna preiskava svoje omejitve. Organi medenice so vidni samo do določene globine, pri spre-

menjenih anatomskih razmerah, npr. večji miomi ali meteorizem ne prikazemo celotnih rodil, saj le ti delno ležijo izven vidnega polja transvaginalne sonde.

Ultrazvočna preiskava je široko dostopna, hitro izvedljiva in relativno poceni. Pri tej preiskavi ni škodljivega rentgenskega sevanja. Preiskava je odvisna od preiskovalca in njegove izkušnosti. Ultrazvočna preiskava ni primerna metoda za zamejitev bolezni.

Magnetnoresonančna preiskava

Preiskava z MR je odlična metoda za oceno sprememb v medenici. Poda nam natančne podatke o organih male medenice: o maternici, jajčnikih, sečnem mehurju, bezgavkah, prisotnosti patoloških sprememb v njih, ipd. Sama izvedba preiskave (protokol) je odvisna od zastavljenega vprašanja oz organa, ki ga preiskujemo. Potrebno je natančno opredeliti klinično vprašanje. Za oceno prekrvavitve oz. obarvanja vedno uporabimo paramagnetno intravensko kontrastno sredstvo. Pri MR preiskavi lahko zanesljivo opredelimo benigne spremembe in tako prihranimo nepotrebne kirurške posege.

Najpogostejši tumorji jajčnikov so epitelijski. Običajno so cistični (eno ali multilokularni). Kadar vidimo neenakomerno zadebljene pregrade (debeline več kot 3 mm), solidne vključke ali področja nodularnega obarvanja (enako kot pri ultrazvočni preiskavi), moramo pomisliti na maligno alteracijo.

Tumorji jajčnikov, ki izhajajo iz germinalnih celic (zreli ali nezreli teratom) vsebujejo predele maščobe, ki jo pri preiskavi z MR lahko prepoznamo. Področja kalcinacij lažje ocenimo s CT preiskavo. V maligno spremenjenih teratomih običajno vidimo kompleksne cistične mase s solidnimi vključki.

Tumorske formacije, ki izhajajo izven jajčnikov, so bolj verjetno benigne narave: izven maternice ležeči miomi, peritonealne inkluzijske ciste, endometriomi, hidrosalpinksi.

Preiskava z MR nam pove natančno lego, velikost in pripadnost tumorja. Glede na izgled lahko ocenimo, ali gre za benigne, *border line* ali maligno spremenjene tumorje. Opredelimo lahko tudi odnos oz. vraščanje v sosednje organe. Prisotnost ascitesa, patološko spremenjene bezgavke, področja nekroze in peritonealni depoziti so znaki, ki nam govorijo o malignosti spremembe.

Računalniška tomografija s kontrastnim sredstvom

S CT preiskavo s KS prikazemo celoten trebuh in prsni koš. Natančno lahko ocenimo razširjenost bolezni. Poleg tega lahko izključimo tudi drugo patologijo. Preiskava je pomembna za odločitev o načrtovanju zdravljenja in spremljanje učinka terapije.

Preiskava mora biti opravljena z aplikacijo intravenskega kontrastnega sredstva v portalni fazi opacifikacije (60-90 sekund po intravenski aplikaciji KS). Zajemati mora celoten trebuh in vsaj pljučne baze. Za oceno prizadetosti črevesja se priporoča predhodna uporaba peroralnega razredčenega KS ali vode. Ker je za načrtovanje zdravljenja pomemben stadij bolezni, moramo v CT izvidu opisati:

- velikost, morfologijo, prizadetost ovarijev (eno- ali obojestransko) in prisotnost malignih sprememb
- prizadetost maternice, mehurja, vraščanje v steno črevesja in medenično steno
- prisotnost komplikacij, kot so hidronefroza, obstrukcija črevesja, ali venska tromboza
- prisotnost in količino ascitesa v mali medenici in v zgornjem delu trebuha
- zadebelitev omentuma, infiltracijo mezenterija
- prisotnost peritonealnih depozitov in njihovo velikost

- prisotnost in velikost patološko spremenjenih bezgavk, ki prečno merijo več kot 1 cm, opisati je potrebno njihovo lokalizacijo
- prisotnost bezgavk v kardiofreničnem kotu, ki merijo več kot 0,5 cm
- prizadetost ligamentov zgornjega abdomna: hepato-gastrični, gastro-splenični, spleno-količni ligament
- površino jeter in parenhimsko prizadetost jeter in vranice
- infiltracijo v trebušno steno
- prisotnost in količino plevralnega izliva
- določiti stadij stadij po FIGO/TNM klasifikaciji

Povzetek:

Naključno najdene spremembe na jajčnikih so tako pri premenopavznih, kot tudi pri pomenopavznih ženskah večinoma benigne narave. Ultrazvočna preiskava je običajno prva preiskava, s katero spremembo najdemo in opredelimo. Za natančnejši prikaz sprememb v medenici, ki jih z ultrazvočno preiskavo ne vidimo, je primerna MR preiskava. CT preiskava je najbolj primerna za oceno razširjenosti sprememb in potrebna za odločitev o načrtovanju zdravljenja.

Viri

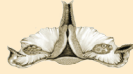1. Iyer VR, Lee SI. MRI, CT, and PET/CT for ovarian cancer detection and adnexal lesion characterization. *AJR Am J Roentgenol.* 2010;194(2):311-21.
2. Nicolet V, Carignan L, Bourdon F, Prosmann O. MR imaging of cervical carcinoma: a practical staging approach. *Radiographics.* 2000;20(6):1539-49.
3. Spencer JA, Forstner R, Cunha TM, Kinkel K, Sub-Committee EFI. ESUR guidelines for MR imaging of the sonographically indeterminate adnexal mass: an algorithmic approach. *Eur Radiol.* 2010;20(1):25-35.
4. Forstner R, Sala E, Kinkel K, Spencer JA. ESUR guidelines: ovarian cancer staging and follow-up. *Eur Radiol.* 2010;20(1):2773-80.
5. <http://www.radiologyassistant.nl>





ONKOLOŠKI
INŠTITUT
LJUBLJANA

INSTITUTE
OF ONCOLOGY
LJUBLJANA



ZDRUŽENJE ZA
GINEKOLOŠKO ONKOLOGIJO,
KOLPOSKOPIJO IN CERVIKALNO PATOLOGIJO
- SZD