

# Terminologija, indikacije za kolposkopski pregled in kako pravilno kolposkopiramo

*Mateja Marčec, Tatjana Kodrič*

---

## Uvod

Kolposkopija je diagnostična preiskava, s katero prepoznavamo zgodnje bolezenske spremembe materničnega vratu, nožnice in zunanlega spolovila. V Republiki Sloveniji je sestavni del preventivnega programa ZORA. Kolposkopijo je leta 1925 prvi uporabil Hans Hinselman in postavil temelje kolposkopske terminologije z opisom patoloških slik, na podlagi patomorfoloških izvidov. Klasifikacijo so revidirali v Grazu leta 1975 in v Rimu leta 1990. Na 11. Svetovnem kongresu junija 2002 v Barceloni, je bila na priporočilo IFCPC (*International Federation of Cervical Pathology and Colposcopy*) sprejeta terminologija, ki jo uporabljamo slovenski ginekologi. Ocena stopnje displazije temelji na patohistoloških entitetah, in ločuje ATZ od normalne TZ

## Kolposkopska terminologija

### *Normalni izvid*

- ploščati epitelij
- žlezni epitelij
- normalna transformacijska cona (TZ1, 2, 3)

### *Patološki kolposkopski izvid (ATZ)*

- bel epitelij (Be)
- gost bel epitelij (Be\*)
- nežen mozaik (Mo)
- grob mozaik (Mo\*)
- nežna punktacija (P)
- groba punktacija (P\*)
- jod delno pozitivno (J\*)

- jod negativno (J-)
- atipično žilje (AŽ)

### ***Kolposkopsko suspektni invazivni karcinom (Ca)***

Nezadovoljiva kolposkopskopija

- SCJ ni vidna
- vnetje, atrofija, trauma
- cerviks ni viden

Posebne zaznamke

- kondilom (Co)
- keratoza (Ke)
- erozija
- vnetje epitelija (infl)
- atrofija epitelija (atrof)
- deciduoza
- polip

Za ločevanje displazij z nizkim tveganjem –PIL nizke stopnje od displazij z visokim tveganjem –PIL visoke stopnje, pa uporabljamo enostavno in zelo uporabno metodo točkovanja.

**Reidova metoda kolposkopskega točkovanja** ocenjuje štiri značilnosti :

- robove
- barvo
- žilje
- obarvanost z jodom.

Kolposkopski znaki	0 točk	1 točka	2 točki
robovi	<ul style="list-style-type: none"> <li>• neravni, nerazločni, nejasni</li> <li>• geografsko razvejani robovi</li> <li>• nazobčani</li> <li>• kodilomatozna ali mikro papilarna površina robov</li> <li>• satelitske lezije</li> </ul>	<ul style="list-style-type: none"> <li>• gladki in ravni robovi</li> <li>• ostri periferni robovi</li> </ul>	<ul style="list-style-type: none"> <li>• zavihani in valoviti robovi</li> <li>• notranja demarkacija</li> </ul>
barva	<ul style="list-style-type: none"> <li>• svetleča, snežno bela</li> <li>• semi-transparentna</li> </ul>	<ul style="list-style-type: none"> <li>• svetleča zmerno bela</li> </ul>	<ul style="list-style-type: none"> <li>• umazano siva, temna</li> <li>• temna</li> <li>• gosto bela</li> </ul>
žilje	<ul style="list-style-type: none"> <li>• nežne punktacije oz. mozaik</li> <li>• urejeno žile brez dilatacij</li> <li>• majhne interkapilarna dsitance</li> </ul>	<ul style="list-style-type: none"> <li>• odsotnost površinskega žilja po tuširanju z očetno kislino</li> </ul>	<ul style="list-style-type: none"> <li>• večja interkapilarna distanca</li> <li>• dilatirane posamezne žile</li> <li>• grobe punktacije in mozaik</li> </ul>
jod	<ul style="list-style-type: none"> <li>• mahagonij rjavo obarvanje</li> <li>• jod neg. področje nizko rizičnega območja (2&lt;)</li> </ul>	<ul style="list-style-type: none"> <li>• delno obarvanje z jodom</li> <li>• želvi podobno obarvanje (neenakomerno)</li> </ul>	<ul style="list-style-type: none"> <li>• jod neg. obarvanje visoko rizične displazije (&gt; 3/6)</li> <li>• rumenkasto obarvanje</li> </ul>
točke	0 – 2 CIN 1	3 -5 CIN 1, 2	6 – 8 CIN 2, 3

Zanesljivost točkovanja in napovedovanja stopnje predrakavih sprememb je 92 - 97 %

Reidov kolposkopski indeks je najbolj znan točkovni sistem, oblikovan za poenotenje kolposkopske ocene in napovedi histološke diagnoze. Strander je razvil nov točkovni sistem, imenovan **Swede score**, ki vključuje v oceni tudi velikost lezije. V Swede točkovnem sistemu ocenjujemo od 0 do 2 pet značilnosti:

- barvo po tuširanju z očetno kislino
- robove in površino
- žilje
- velikost lezije
- obarvanost z jodom.

Swede score	0 točk	1 točka	2 točki
barva po tuširanju z očetno kislino	brez ali transparentna	zabrisana mlečna	izrazita bela lojnata bela
robovi in površina	brez ali difuzni	ostri in nepravilni nazobčani »geografski« sateliti	ostri in pravilni razlika v nivoju
žile	nežne pravilne	odsotne	grobe ali nepravilne
velikost lezije	< 5 mm	5 do 15 mm ali sega v dva kvadranta	> 15 mm ali sega v 3 – 4 kvadrante ali endocervikalno nejasno omejena
barvanje z jodom	rjava	rahlo ali neenakomerno rumena	izrazito rumena

Seštevek točk pri Swede točkovnem sistemu je od 0 do 10. Točke pet in več nakazujejo na vse visoko rizične lezije, ocena osem in več pa je v več kot 90 % specifična za visoko rizične lezije (CIN2+). Pri pet in manj točk ni potrebna biopsija, saj je tveganje za rak materničnega vratu nizko, pri pet do sedem točk pa je potrebna biopsija. Pri seštevku točk osem in več ponovno ni potrebna biopsija, saj je bolj učinkovito takojšnje ukrepanje, na primer ekscizija.

Različne terminologije, ki jih uporabljamo pri ocenjevanju sprememb na materničnem vratu temeljijo na razumevanju in poznavanju poteka bolezni. Nova klasifikacija, sprejeta na predlog IFCPC na 14. Svetovnem kongresu (World Congress of Cervical Pathology and Colposcopy) 5. julija 2011 v Rio de Janeiru. Klasifikacija je sodobna in enostavna in omogoča ločevanje normalne TZ in nizko tveganih lezij od visoko tveganih lezij.

**Kolposkopska terminologija materničnega vratu  
(2011 IFCPC Nomenclature)**

Splošna ocena		<ul style="list-style-type: none"> <li>• ustrežna, neustrezna (razlog: vnetje, brazgotinast cerviks)</li> <li>• SCJ vidna: v celoti, delno, nevidna</li> <li>• TZ: tip1, 2, 3</li> </ul>	
Normalen kolposkopski izvid		Originalen ploščat epitel: <ul style="list-style-type: none"> <li>• zrel</li> <li>• atrofičen</li> </ul> Žlezni epitel: <ul style="list-style-type: none"> <li>• ektopija</li> </ul> Metaplastični epitel: <ul style="list-style-type: none"> <li>• ON</li> <li>• žlezna izvodila</li> <li>• Deciduoza v nosečnosti</li> </ul>	
Abnormalni kolposkopski izvid	Splošna načela	<b>Lokacija lezije:</b> znotraj ali zunaj TZ, lokacija lezije v smeri urinega kazalca <b>Velikost lezije:</b> število kvadrantov, ki jih lezija pokriva, velikost lezije v %	
	Gradus 1 (Minor)	nežen bel epitelij iregularni, geografski robovi	nežen mozaik nežne punktacije
	Gradus 2 (Maior)	gost bel epitelij hiter pojav beline prominentna žlezna izvodila	grob mozaik groba punktacija ostri robovi notranji robovi <i>ridge sign</i> (grebenast znak)
	Nespecifičen izvid	leukoplakija (keratoza, hiperkeratoza), erozija obarvanje z jodom - obarvanost/neobarvanost	
Suspektno za invazijo		atipično žilje <b> dodatni znaki:</b> fragilne žile, nekroza, ulceracija, nepravilna površina, eksofitična rast, tumor	
Razno		kongenitalna TZ kondilom polip(ekto, endocervikalni) vnetje	stenoza kongenitalna anomalija pooperativne spremembe endometrioza

## **Indikacije za kolposkopsko preiskavo**

Kolposkopija je diagnostična preiskava za odkrivanje prekancerov materničnega vratu. Smernice za celostno obravnavo žensk s predrakavimi spremembami materničnega vratu 2011 opredeljujejo diagnostične postopke pri odkrivanju in zdravljenju prekancerov.

### ***Kolposkopsko preiskavo opravimo:***

- pri patoloških izvidih BMV, v skladu s kliničnimi podatki pri posamezni bolnici,
- pri odkrivanju PIL (CIN 1,2,3),
- po zdravljenju prekancerov,
- pri makroskopsko sumljivi spremembi materničnega vratu ali nožnice,
- pri ženskah z izvencikličnimi, neopredeljenimi krvavitvami ali kontaktnimi krvavitvami,
- pri ženskah z imunopresivnimi boleznimi AIDS,
- v primeru rizičnega spolnega vedenja,
- pri ponavljajočih se kolpitisih, pruritusu,
- pri makroskopsko vidnih spremembah zunanjega spolovila.

## **Tehnika kolposkopske preiskave**

Preiskavo moramo opravljati po korakih, po predpisanem protokolu, saj se tako izognemo napakam. Preiskovanko pred pregledom seznanimo z razlogi za preiskavo in načinom kolposkopske preiskave. Sledi natančna osebna anamneza in pregled medicinske dokumentacije -citoloških izvidov BMV, rezultati testiranja onkogenih tipov virusa HPV. Uporabljamo kolposkop s 6 do 40-kratno povečavo. Vstavimo spekula in si prikažemo maternični vrat ter ocenimo ustreznost kolposkopske preiskave. Ocenjujemo transformacijsko cono (področje med originalno in novo nastalo skvamokolumnarno mejo) TZ tip 1, 2, 3. Maternični vrat (MV) tuširamo s fiziološko raztopino, uporabimo zelen filter in ocenjujemo žilno risbo. Nato MV tuširamo s 3 ali 5 % očetno kislino, ki odstrani sluz, prehodno koagulira beljakovine in cito-keratin v epitelu ter bolezenske sprememb obarva belo. Ocenjujemo intenzivnost belkaste obarvanosti epitela ter čas do pojava in trajanja beline. Porcijo nato tuširamo z Lugolovo raztopino in ocenjujemo obarvanost z jodom. Opredelimo TZ kot normalno TZ ali kot ATZ in izberemo mesto odščipa.

Odščipov je lahko več. Kolposkopsko preiskavo zapišemo v kolposkopski karton.

**KOLPOSKOPSKI IZVID**

IME IN PRIIMEK: _____	NAPOTNI ZDRAVNIK: _____
EMŠO: _____	NAPOTNA DIAGNOZA: _____
NASLOV: _____	DATUM PREISKAVE: _____
TEL.ŠT.: _____	USTANOVA: _____
KZZ: _____	ZDRAVNIK: _____

<b>PODATKI O BOLNICI:</b> ŠT. PORODOV: _____ ŠT. SPLAVOV: _____ DATUM ZM: _____ OKC: DA NE IUV: DA NE HNZ: DA NE	<b>PREDHODNI DG -TH POSTOPKI:</b> CITOLOŠKA DG: _____ HISTOLOŠKA DG: _____ TRIAŽNI TEST HPV: POZ NEG LETO: _____ PREDHODNE OP MV: BIOPSIJA DA NE LLETZ DA NE KONIZACIJA DA NE
--	---

**IZVID**

**I. KOLPOSKOPSKA OCENA:**

ZADOVOLJIVA: DA NE  
NEZADOVOLJIVA: DA NE  
TIP TZ: TIP1 TIP2 TIP3

**II. KOLPOSKOPSKI IZVID JE:**

NORMALEN NENORMALEN

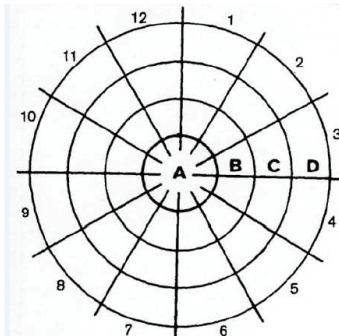
**III. LOKALIZACIJA IN RAZŠIRJENOST KOLPOSKOPSE SPREMEMBE:**

CELOTNA PATOL. SPREM. JE VIDNA V CELOTI: DA NE  
CELOTNA PATOL. SPREM.: \_\_\_\_\_

Je posamezna in se nahaja na \_\_\_\_ . uri.  
So številne in se nahajajo na \_\_\_\_ . uri.  
CELOTNA PATOL. SPREM. ZAJEMA:  
<25% <50% <75% >75% površine materičnega vratu.

**IV. STOPNJA KOLPOSKOPSE LEZIJE:**

NORMALEN IZVID  
NTD  
VTD  
SUMLJIVA INVAZIJA: Atipično žilje  
Dodatni znaki (fragilne žile, nekroza, ulceracije, eksofitična lezija, nepravilni robovi)  
NESPECIFIČNE SLIKE: Keratoza  
Kondilomi  
Kongenitalna TZ  
Polip  
Vnetje  
Stenoza CK  
Kongenitalne anomalije  
Poškodbe  
Endometrioza



**V. POSEGI OB KOLPOSKOPIJI:**

ODVZEM TKIVA ZA PATOHISTOLOŠKI PREGLED: DA NE  
BIOPSIJA: DA NE ŠTEVILO BIOPSIJ: \_\_\_\_  
EKSCIZIJA: DA NE  
LLETZ: DA NE  
ABRAZIJA ENDOCERVIKSA: DA NE  
HISTOLOŠKI IZVID: \_\_\_\_\_

**VI. PRIPOROČILA ZA ZDRAVLJENJE:**

OPAZOVANJE IN KONTROLNI GINEKOLOŠKI PREGLEDI SKLADNO S SMERNICAMI.  
REVIZIJA CITO-PATOLOŠKIH IZVIDOV.  
OBRAVNAVA NA KONZILIJU ZA PREDRAKAVE SPREMEMBE.  
OBRAVNAVA NA GINEKOLOŠKO-ONKOLOŠKEM KONZILIJU.  
INDICIRANO JE ZDRAVLJENJE:  
LLETZ  
KONIZACIJA—SKALPEL  
DESTRUKCIJA TKIVA (LV, KRIOTH...)  
HISTEREKTOMIJA  
DRUGO: \_\_\_\_\_

## Zaključek

Kakovostna kolposkopska preiskava je ključna pri odkrivanju prekanceroz. Za zagotavljanje kakovostnih kolposkopskih preiskav in nadzora pri izbiri in postopkih zdravljenja pa je nujna dosledna in ustrezna dokumentacija. Čeprav je preiskava subjektivna, in je njena zanesljivost 86 % (občutljivost 80 %, specifičnost 60 %), omogoča prepoznavo stopnje in obsežnosti predrakave spremembe in ustrezno izbiro zdravljenja. Izkušnost kolposkopista in stalno izobraževanje sta pomembna dejavnika pri preprečevanju raka na materničnem vratu.

## Viri

Apgar B.S., Brotzman, G.L., Spitzer, M. Colposcopy, Principle and Practice. Saunders Elsevier; 2008

Burghart E., Girardi, F., Pickel, H.. Colposcopy, Cervical Pathology. Thieme Verlag, Stuttgart, New York; 1998

Bornstein J., Bentley J., Bosze P., Girardi F., Haefner H., Menton, M., Perrotta M., Prendiville M., Russell P., Sideri M., Strander B., Torne A., Walker, P., 2011 I.F.C.P Nomenclature Committee, 14. World Congress of Cervical Pathology and Colposcopy Rio de Janeiro, 5. julij 2011.

Hinselmann H. Verbesserung der Inspektionmöglichkeit von Vulva, Vagina und Portio Munch Med Wochenschrift, 1925:77:1733

Možina A., Uršič-Vrščaj M., Rakar, S., et al. Kazalniki kakovosti in standardi na področju odkrivanja in zdravljenja prekanceroz materničnega vratu, Zdravn. vestn. 2003;72:49-53

Smrkolj Š. Citološke in biopsijske tehnike in kolposkopija v ginekologiji, Med. razgl. 2011; 50(2) 45-54

Smrkolj Š., Jančar N., Možina A., Kodrič T. Kolposkopski karton, Obnovitveni kolposkopski tečaj, zbornik. Ljubljana: Združenje za ginekološko onkologijo, kolposkopijo in cervikalno patologijo SZD, 2012; 22-26.

Uršič-Vrščaj M., Primic-Žakelj M., Kirar-Fazarinc I., et al. Navodila za izvajanje programa ZORA 3rd ed., Ljubljana: Onkološki inštitut; 2003.

Uršič-Vrščaj M., et al. Smernice za celostno obravnavo žensk s predrakavimi spremembami materničnega vratu. Ljubljana:2011, < <http://zora.onko-i.si/> >



Walkner P., Dexeus S., De Palo G., et al. International Terminology of Colposcopy. An Updated Report from the International Federation for Cervical Pathology and Colposcopy. *Obstet. Gynecol* 2003;101(1):175-7

Strander B., Ellström-Andersson A., Franzén S., Milsom I., Rådberg T. The performance of a new scoring system for colposcopy in detecting high-grade dysplasia in the uterine cervix. *Acta Obstet Gynecol Scand.* 2005;84(10):1013-7.