


Radikalno obsevanje raka materničnega vratu

Barbara Šegedin, Manja Kobav

Pri bolnicah z lokalno in lokoregionalno napredovalim rakom materničnega vratu (stadij FIGO IB2, IIA2, IIB, IIIA, IIIB in IVA) je radikalno obsevanje terapija izbora. Standardno zdravljenje pri teh bolnicah je radikalna teleradioterapija s sočasno kemoterapijo, ki jima sledi adaptivna brahiradioterapija, temelječa na MR-posnetkih (slika 1).



Slika 3: Shema radikalnega obsevanja bolnic z lokalno/lokoregionalno napredovalim rakom materničnega vratu. Z vijoličasto barvo je označena tedenska aplikacija sočasne kemoterapije.

TRT = teleradioterapija, BRT = brahiradioterapija

Kandidatke za radikalno obsevanje so tudi bolnice z zgodnjim stadijem bolezni, ki niso kandidatke za radikalno operacijo ali operacijo odklonijo.^{1,2} Zdravljenje z operacijo ali obsevanjem je pri teh bolnicah enako uspešno, drugačne pa so posledice zdravljenja. Izvedena je bila le ena randomizirana raziskava, ki je primerjala operacijo in obsevanje pri 343 bolnicah z rakom materničnega vratu stadija FIGO IB do IIA. Petletno celokupno preživetje in preživetje brez bolezni je bilo v obeh

skupinah 83- oziroma 74-odstotno. Kar dve tretjini bolnic v kirurški roki sta bili zaradi prisotnih dejavnikov tveganja po operaciji zdravljeni z dopolnilnim obsevanjem. Do ponovitve bolezni je prišlo pri 25 odstotkih operiranih in 26 odstotkih obsevanih bolnic. Zapleti so bili v kirurški roki značilno pogostejši kot v radioterapevtski roki (28 % proti 12 %, $p = 0,0004$).

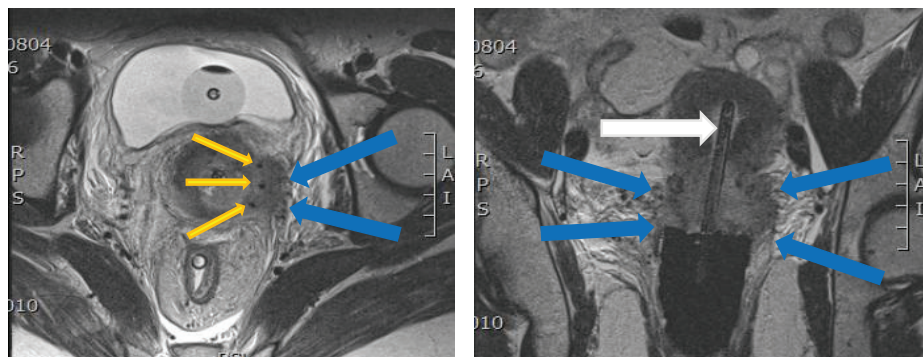
Teleradioterapija

Pri zdravljenju z radikalno teleradioterapijo v tarčni volumen vključimo primarni tumor, maternični vrat v celoti, maternico, parametrije, sakrouterina ligamenta, nožnico 2 do 3 cm pod spodnjim robom tumorja, patološke bezgavke ter bezgavčne regije, kjer lahko pričakujemo mikroskopske zasevke. Bolnice obsevamo na linearnem pospeševalniku s tehniko intezitetno moduliranega obsevanja (ang. *intensity modulated radiotherapy* – IMRT) ali volumetrično ločno moduliranega obsevanja (ang. *volumetric modulated arc therapy* – VMAT). Uporaba sodobnih obsevalnih tehnik v primerjavi s tehniko štirih polj omogoča zmanjšanje doze na zdrava tkiva v okolici in zato manj akutnih hematoloških in poznejših gastrointestinalnih posledic obsevanja. Bolnice obsevamo z dozo 45 do 50,4 Gy v dnevni odmerki po 1,8 do 2 Gy, 5-krat tedensko. Patološke bezgavke obsevamo s tehniko simultane integriranega dodatka doze v višini 10 do 15 Gy. Rezultati randomiziranih kliničnih raziskav so potrdili, da dodatek sočasne kemoterapije v primerjavi zgolj z obsevanjem zmanjša tveganje za smrt za 30 do 50 odstotkov. Vse raziskave so potrdile, da mora kemoterapija

temeljiti na derivatih platine. Leta 2008 so bili objavljeni rezultati metaanalize, ki so potrdili, da s sočasno radiokemoterapijo dosežemo 6-odstotno absolutno izboljšanje 5-letnega celokupnega preživetja, zmanjšamo tveganje za lokalno in oddaljeno ponovitev bolezni ter izboljšamo preživetje brez bolezni v primerjavi zgolj z obsevanjem. Standardna shema sočasne kemoterapije je cisplatin 40 mg/m² enkrat tedensko.

Brahiterapija

V brahiradioterapiji raka materničnega vratu pri manjših tumorjih zadostuje uporaba intrakavitarne tehnike, pri obsežnih tumorjih z infiltracijo parametrijev pa je treba uporabiti kombinirano intrakavitarno/intersticijsko tehniko. Intrakavitarni del aplikatorja je sestavljen iz intrauterine sonde ustrezne dolžine in obročka s kapico za igle, ki se tesno prilega porciji oziroma tumorju na materničnem vratu. Skozi kapico obročka lahko v parametrije vstavimo intersticijske igle in tako obsevamo tudi velike tarčne volumne z dovolj visoko dozo, ne da bi jo zvišali na kritične organe v neposredni bližini. (slika 4)



Slika 4: T2-obtežene MR-slike bolnice z rakom materničnega vratu stadija FIGO

IIIB z vstavljenim aplikatorjem v paratranverzalni (A) in parakoronarni (B) ravnini. Vidna je obsežna infiltracija parametrijev obojestransko (modre puščice). Vidna je intrauterina sonda (bela puščica) ter igle v levih parametrijih (rumene puščice).

Rezultati zdravljenja

Sodobne obsevalne tehnike, ki vključujejo adaptivno brahiradioterapijo (IGABT), temelječo na MR-slikanju, so izboljšale lokalno kontrolo in preživetje bolnic z lokalno napredovalim rakom materničnega vratu ob zmanjšanju stranskih učinkov obsevanja. Z uporabo 3D-slikovnih metod in izdelavo optimiziranega obsevalnega načrta ob brahiradioterapiji lahko povečamo dozo v tarčnem volumnu ob znižanju doze na kritične organe. V francoski prospektivni raziskavi STIC je bilo v primerjavi s standardno 2D-tehniko brahiradioterapije stranskih učinkov visoke stopnje ($G \geq 3$) po IGABT 50 odstotkov manj. V največji retrospektivni raziskavi retroEMBRACE so bili 3-letna lokalna kontrola, regionalna kontrola in preživetje bolnic, zdravljenih s teleradioterapijo in IGABT, 91-, 87- in 74-odstotni, pri čemer je imelo tri četrtine v raziskavo vključenih bolnic rak materničnega vratu v stadiju FIGO IIB do IVA, 40 odstotkov bolnic pa je imelo bolezen v regionalnih bezgavkah. Pogostost poznih posledic obsevanja visoke stopnje ($G \geq 3$) je bila po 5 letih 5-, 7- in 5-odstotna za mehur, gastrointestinalni trakt in nožnico. V monoinstitucionalnih serijah je po uvedbi IGABT opisano zmanjšanje lokoregionalnih ponovitev bolezni za 65 do 70 odstotkov v primerjavi s historičnimi tehnikami. Lokalna kontrola je 95- do 100-

odstotna pri tumorjih stadija FIGO IB do IIB in 85- do 90-odstotna pri tumorjih stadija FIGO IIB do IVA oziroma tumorjih z nižjim stadijem in slabim odgovorom na teleradioterapijo. Lokalna kontrola je značilno boljša pri skupni dozi > 85 Gy na HR CTV, izid zdravljenja pa je slabši pri daljšem trajanju zdravljenja (ang. *overall treatment time – OTT*) in večjem volumnu tumorja ob brahiradioterapiji.

Literatura:

1. Landoni F, Maneo A, Colombo A et al. Randomised study of radical surgery versus radiotherapy for stage Ib-IIa cervical cancer. *Lancet* 1997; 350 : 535–40.
2. Gerbaulet A, Pötter R, Mazon J-J, Meertens H, Limbergen E Van. The GEC ESTRO Handbook of Brachytherapy. 1st edition. (Gerbaulet A, Pötter R, Mazon J-J, Meertens H, Limbergen E Van, eds.). Bruselj: ESTRO; 2002.
3. Brixey CJB, Roeske JCR, Lujan AEL, Yamada DY, Rotmensch JR, Mundt AJM. Impact of intensity-modulated radiotherapy on acute hematologic toxicity in women with gynecologic malignancies. *Int J Radiat Oncol Biol Phys* 2002; 54 : 1388–96.
4. Mundt AJ, Mell LK, Roeske JC. Preliminary analysis of chronic gastrointestinal toxicity in gynecology patients treated with intensity-modulated whole pelvic radiation therapy. *Int J Radiat Oncol Biol Phys* 2003; 56 : 1354–60.
5. Chemoradiotherapy for Cervical Cancer Meta-Analysis Collaboration. Reducing uncertainties about the effects of chemoradiotherapy for cervical cancer: a systematic review and meta-analysis of individual patient data from 18 randomized trials. *J Clin Oncol* 2008; 26 : 5802–12.
6. Charra-Brunaud C, Harter V, Delannes M et al Impact of 3D image-based PDR brachytherapy on outcome of patients treated for cervix carcinoma in France : Results of the French STIC prospective study. *Radiother Oncol* 2012; 103 : 305–13.

7. Sturdza A, Pötter R, Fokdal LU, Šegedin B et al. Image guided brachytherapy in locally advanced cervical cancer: Improved pelvic control and survival in RetroEMBRACE, a multicenter cohort study. *Radiother Oncol* 2016; 120 : 428-33.
8. Pötter R, Georg P, Dimopoulos JC et al. Clinical outcome of protocol based image (MRI) guided adaptive brachytherapy combined with 3D conformal radiotherapy with or without chemotherapy in patients with locally advanced cervical cancer. *Radiother Oncol* 2011; 100 : 116–23.
9. Lindegaard J, Tanderup K, Nielsen SK, Haack S, Gelineck J. MRI-guided 3D optimization significantly improves DVH parameters of pulsed-dose-rate brachytherapy in locally advanced cervical cancer. *Int J Radiat Oncol Biol Phys* 2008; 71: 756–64.
10. Tanderup K, Fokdal LU, Sturdza A et al. Effect of tumor dose, volume and overall treatment time on local control after radiochemotherapy including MRI guided brachytherapy of locally advanced cervical cancer. *Radiother Oncol* 2016; 120 : 441–6.