

Prekomerno zdravljenje mlade bolnice s PIL-NS

Predstavitev primera

Margareta Strojan Fležar¹, Špela Smrkolj², Alenka Repše Fokter³

¹Inštitut za patologijo, Medicinska fakulteta, Univerza v Ljubljani, Korytkova 2, Ljubljana

²Ginekološka klinika, Univerzitetni klinični center Ljubljana, Zaloška 7, Ljubljana

³Oddelek za patologijo in citologijo, Splošna bolnišnica Celje, Oblakova 5, Celje

Povzetek

PIL-NS, še posebno pri zelo mladih ženskah, praviloma spremljamo, saj imamo z določanjem visoko tvegani HPV v času sledenja na voljo dovolj občutljiv test za prepoznavanje vztrajajoče HPV okužbe in s tem večjega tveganja napredovanja v PIL-VS. Pri zdravljenju PIL-NS je prva izbira uporaba destruktivnih metod – predvsem laserske vaporizacije.

V prispevku je prikazan primer prekomernega zdravljenja mlade bolnice s PIL-NS.

Ključne besede: mlada bolnica, PIL-NS, prekomerno zdravljenje

Uvod

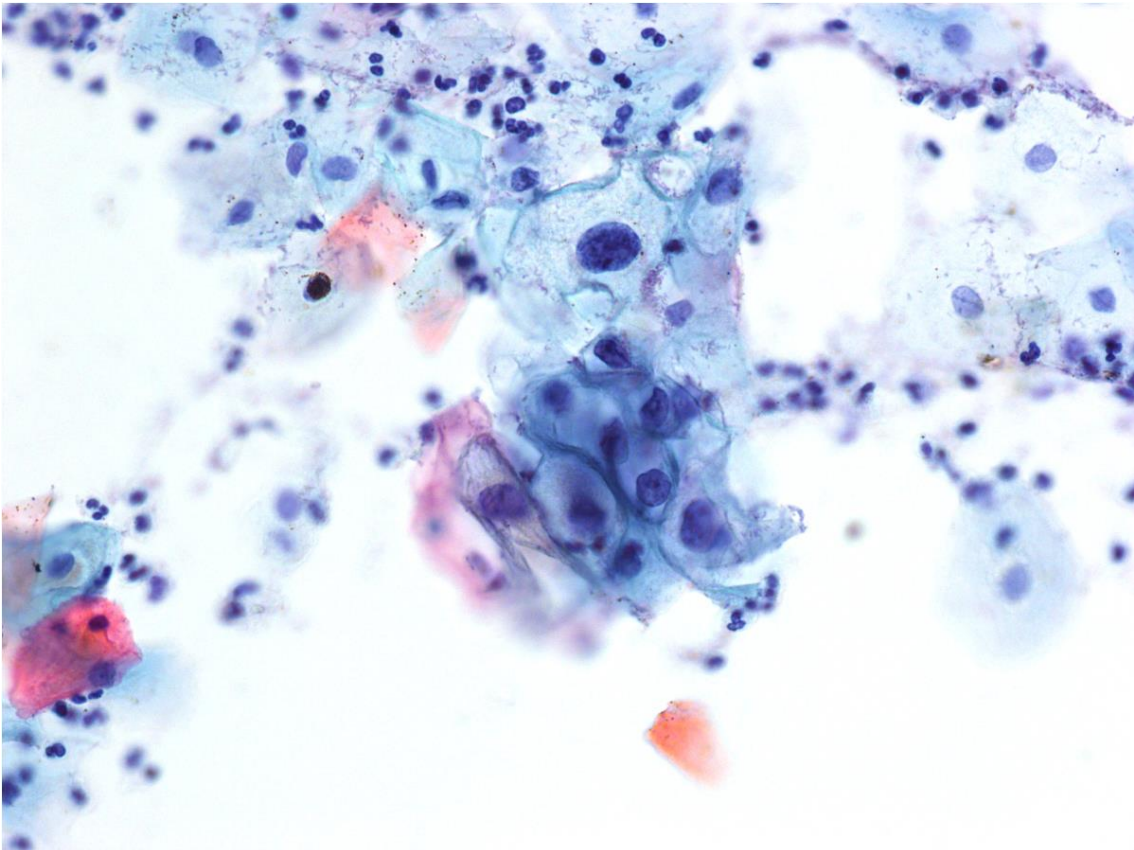
Glavni namen državnega presejalnega programa ZORA je zmanjšati zbolewnosti in umiranje zaradi raka materničnega vratu (RMV). Presejalni test je bris materničnega vratu (BMV), v katerem s citopatološko preiskavo iščemo morebitne spremenjene celice pri ženskah med 20. in 64. letom. Sprejemljivo je je manjše BMV tudi ženskam izven opredeljenega starostnega razpona, vendar ne kot presejanje, pač pa za razjasnitev kliničnih težav (1, 2). Če v BMV odkrijemo atipične celice, je predvidena dodatna obravnavna, ki je odvisna od stopnje bolezenskih sprememb. Mlajše ženske, ki so spolno aktivne, so v velikem deležu okužene s človeškimi papilomavirusi (angl. human papilloma virus, HPV), ki lahko (ne pa nujno) povzročijo značilne citopatološke spremembe v celicah ploščatega epitela zaradi produktivne okužbe. Spremembe so vidne kot koilocitoza. Ob tem je različno izražena citološka atipija velikih celic, ki jo ocenimo kot ploščatocelična intraepitelijska lezija nizke stopnje (PIL-NS) (3-5). Če odkrijemo, da ima ženska PIL-NS ali genitalne bradavice, jih zdravimo z uničevanjem sprememb z laserjem ali krioterapijo (6-12). Opisane spremembe v več kot 90 % primerov spontano izginejo, ko izzvni okužba s HPV, običajno čez 6 do 12 mesecev. Zato PIL-NS praviloma ne zdravimo takoj, temveč samo, če bolezenske spremembe vztrajajo, saj le-te pogosto izzvenijo same, brez zdravljenja. Zdravljenje je v primeru vztrajajočih sprememb praviloma z izrezanjem dela materničnega vratu, kar je sicer zelo učinkovito in po njem

ženska lahko zanosi, vendar skrajša maternični vrat, kar lahko poveča tveganje prezgodnjega poroda (13-18).

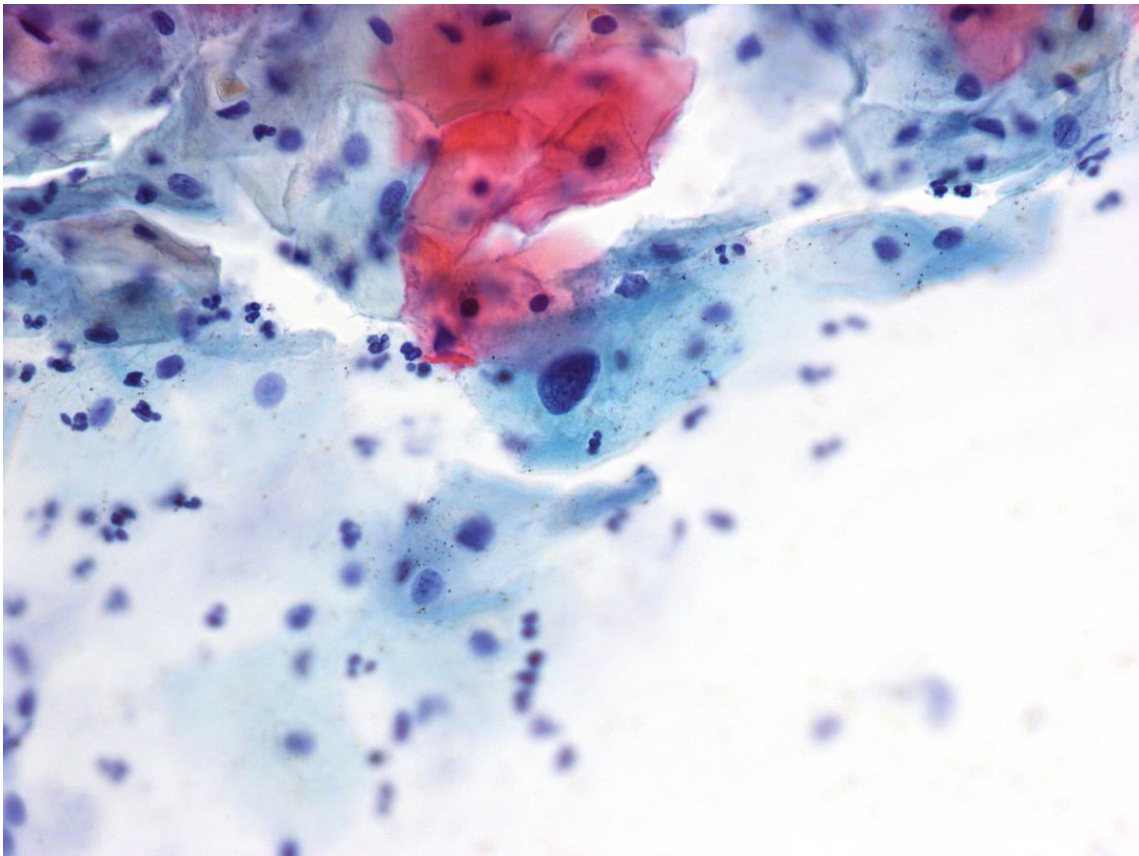
V nadaljevanju prikazujemo primer prekomernega zdravljenja mlade bolnice s PIL-NS.

Prikaz primera

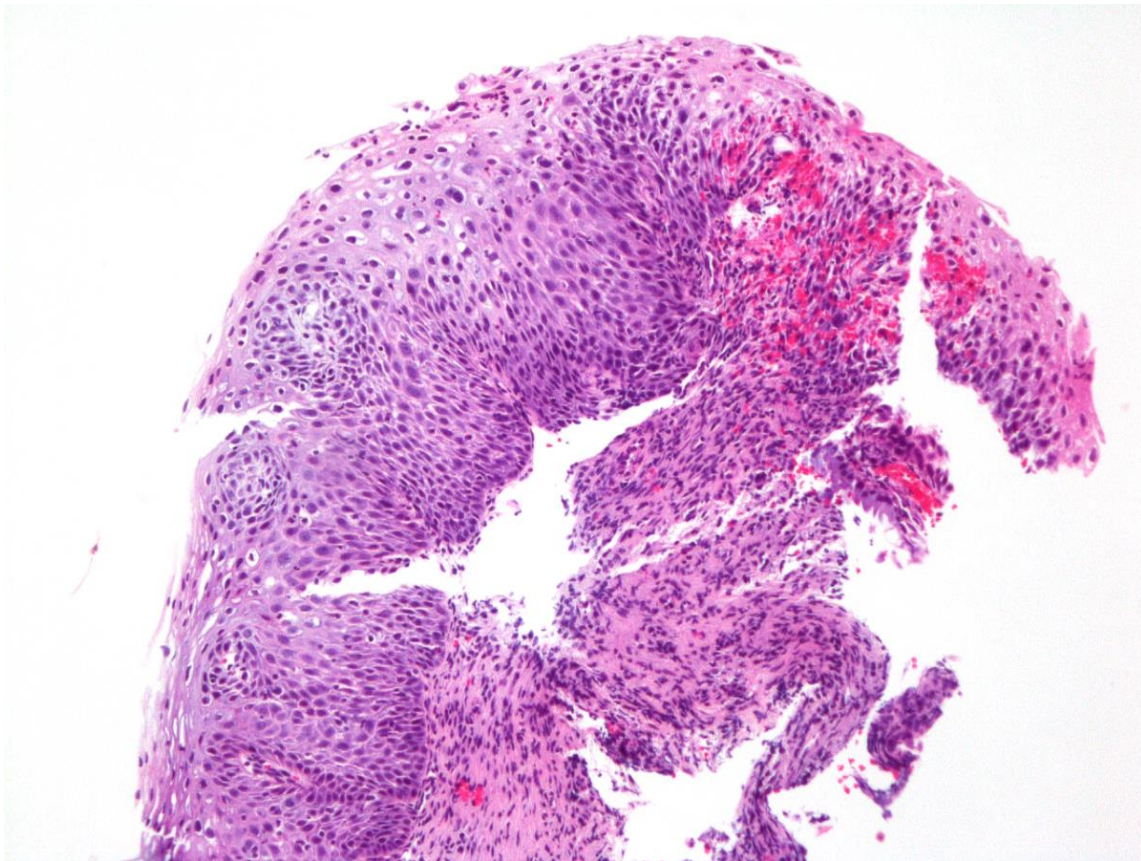
Mladi ženski so prvič odvzeli BMV v starosti 19 let in 9 mesecev, citopatološki pregled ni pokazal nobenih bolezenskih sprememb in je bil ocenjen kot normalen/negativen. V naslednjem BMV, ki je bil odvzet v starosti 21 let in 3 mesece, so odkrili spremenjene celice, citomorfološka slika je ustrezala PIL-NS (slika 1). Po Smernicah za obravnavo bolnic s predrakavimi spremembami materničnega vratu je v teh primerih predviden ponoven odvzem BMV čez 6 mesecev; pri tej bolnici je bil odvzet čez 10 mesecev, ko je bila stara 22 let in 2 meseca. S citopatološkim pregledom so odkrili spremenjene celice, ki niso več dosegle merila za PIL-NS, zato je bila citopatološka ocena atipične ploščate celice, neopredeljene (APC-N) (slika 2). Čez dober mesec so pri bolnici opravili kolposkopijo in odščip sprememb na porciji materničnega vratu, sledila je histopatološka preiskava, pri kateri so spremembe v tkivu ocenili kot PIL-NS/CIN1 (cervikalna intraepitelijska neoplazija stopnje 1) (slika 3). Štiri mesece kasneje so izvedli konizacijo z električno zanko (ang. large loop excision of transformation zone, LLETZ) in tkivo poslali v histopatološko preiskavo. Makroskopsko je izrez porcije meril na bazi 18 x 19 mm, višina konusa je bila do 5 mm.



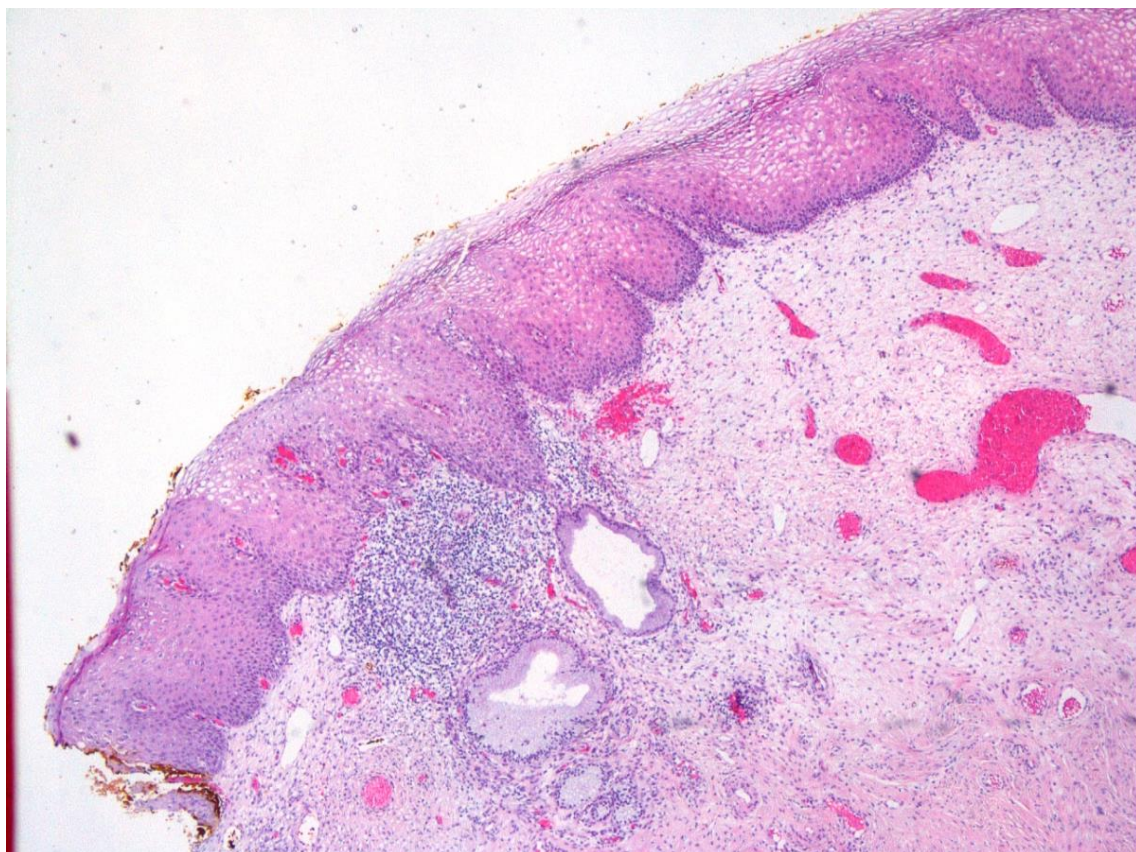
Slika 1. Skupek celic, ki citomorfološko ustrezajo ploščatocelični intraepitelijski leziji nizke stopnje (PIL-NS) – v prvem brisu materničnega vratu (x400, barvanje Papanicolaou).



Slika 2. Atipična ploščata celica, neopredeljena (APC-N), ki ne izpolnjuje prepričljivo kriterijev za PIL-NS (x400, Papanicolaou).



Slika 3. Ploščatocelična intraepitelijska lezija (PIL-NS) / cervikalna intraepitelijska neoplazija stopnje 1 (CIN1), v odščipu porcije materničnega vratu (x10, barvanje hematoksilin-eozin).



Slika 4. Ploščatocelična intraepitelijska lezija (PIL-NS) / cervikalna intraepitelijska neoplazija stopnje 1 (CIN1) sega v endocervikalni ekscizijski rob v vzorcu konizacije (LLETZ) materničnega vratu (x10, barvanje hematoksilin-eozin).

Svetlobnomikroskopski pregled je potrdil PIL-NS/CIN1, lezija pa je segala v endocervikalni (termični) ekscizijski rob in ni bila izrezana v celoti (slika 4).

Šest mesecev po posegu pri bolnici v Registru ZORA še ni registriranih novih BMV, triažnega testa HPV ali morebitne tkivne biopsije.

Razprava

Rak materničnega vratu (RMV) je eden redkih rakov, ki ga znamo uspešno preprečevati z dvema izjemno učinkovitima javnozdravstvenima pristopoma: cepljenjem proti povzročitelju - okužbi s HPV in zgodnjim odkrivanjem in zdravljenjem predrakavih sprememb materničnega vratu v okviru državnega presejalnega programa ZORA. Nepravočasno odkritje in neustrezno zdravljenje predrakavih sprememb materničnega vratu sta ena izmed pomembnih dejavnikov razvoja invazivnega RMV (6, 10, 12). Po drugi strani pa se večina sprememb spontano pozdravi tudi brez ukrepanja. Zato je zelo pomembna pravilna odločitev, ki je včasih individualna in prilagojena posamezni bolnici. S pravilnim ukrepanjem preprečimo razvoj invazivnega RMV in se hkrati izognemo nepotrebnemu in prekomernemu zdravljenju mladih bolnic ter posledicam za njihovo reproduktivno zdravje (13, 16-18).

Kaj smo se naučili?

1. Zdravimo samo ženske z vztrajajočo PIL-NS in ženske z napredovanjem v PIL-VS, pri čemer triažni test HPV najbolje odkrije najpomembnejši dejavnik tveganja – vztrajajočo okužbo s HPV.
2. Zdravljenje ob postavitvi diagnoze lahko ponudimo tudi ženskam, ki si zdravljenja, ob polnem razumevanju vseh postopkov in možnih posledic, želijo; ter ženskam, pri katerih, ne glede na vzrok, ne moremo zagotoviti kakovostnega sledenja.
3. Izbiro tako predstavlja danes laserska evaporacija oziroma elektrofulguracija porcije, medtem ko ekscizijske metode zdravljenja kot prvi izbor pri PIL-NS niso sprejemljive.

Literatura

1. Zadnik V, Primic Žakelj M. SLORA: Slovenija in rak. Epidemiologija in register raka. Onkološki inštitut Ljubljana. [cited 2018 May 5]. Available from: www.slora.si.
2. Primic-Žakelj M, Zadnik V, Pogačnik A, Uršič-Vrščaj M. Presejanje za raka materničnega vratu v Sloveniji in državni program ZORA. *Radiol Oncol* 2006;40, Suppl. 1:S143–S148.

3. Primic Žakelj M, Uršič Vrščaj M, Pogačnik A, Ivanuš U, editors. Navodila ginekologom za delo v programu ZORA. Posodobitev 2011: Onkološki inštitut Ljubljana; 2011.
4. Uršič Vrščaj M, Možina A, Kobal B, Takač I, Deisinger D, Zore A. Smernice za celostno obravnavo žensk s predrakavimi spremembami materničnega vratu. Posodobitev 2011. Ljubljana: Onkološki inštitut Ljubljana; 2011.
5. Pogačnik A, Strojjan Fležar M, Repše-Fokter A, Snoj V, Kirbiš Srebotnik I, Primic-Žakelj M. Navodila za citološke izvide brisov materničnega vratu – klasifikacija po Bethesda. Posodobitev 2011. Ljubljana: Onkološki inštitut Ljubljana; 2011.
6. Grizzle WE, Srivastava S, Manne U. The biology of incipient, pre-invasive or intraepithelial neoplasia. *Cancer Biomark* 2011;9:21–39.
7. Rakar S. Surgical treatment of invasive cervical cancer. *Tumori* 2001;87 S21.
8. Rakar S, Kovačič J, Čavić M, Štolfa A, Gergolet M. Cervical carcinoma in young women. *Eur J Obstet Gynecol Reprod Biol* 1994;55: 9–20.
9. Vrtačnik-Bokal E, Rakar S, Jančar N, Možina A, Poljak M. Role of human papillomavirus testing in reducing the number of surgical treatments for precancerous cervical lesions. *Eur J Gynaecol Oncol* 2005;26:427–30.
10. van Hamont D, Bekkers RL, Massuger LF, Melchers WJ. Detection, management, and follow-up of pre-malignant cervical lesions and the role for human papillomavirus. *Rev Med Virol* 2008;18:117–32.
11. Rouzier R. Management of CIN1. *J Gynecol Obstet Biol Reprod (Paris)* 2008;37 (Suppl 1):S114–20.
12. McCredie MR, Sharples KJ, Paul C, Baranyai J, Medley G, Jones RW, Skegg DC. Natural history of cervical neoplasia and risk of invasive cancer in women with cervical intraepithelial neoplasia 3: a retrospective cohort study. *Lancet Oncol* 2008;9:425–34.
13. Choi MC, Jung SG, Park H, Lee SY, Lee C, Hwang YY, Kim SJ. Photodynamic therapy for management of cervical intraepithelial neoplasia II and III in young patients and obstetric outcomes. *Lasers Surg Med* 2013;45:564–72.
14. Pierce JG Jr, Bright S. Performance of a colposcopic examination, a loop electrosurgical procedure, and cryotherapy of the cervix. *Obstet Gynecol Clin North Am* 2013;40:731–57.
15. Jančar N, Rakar S, Poljak M, Fujs K, Kocjan BJ, Vrtačnik-Bokal E. Efficiency of three surgical procedures in eliminating high-risk human papillomavirus infection in women with precancerous cervical lesions. *Eur J Gynaecol Oncol* 2006;27:239–42.
16. Takač I, Arko D, Gorišek B, Kodrič T. Loop diathermy conization of the uterine cervix. *Gynaecol Perinatol* 1996;5:133–6.
17. Guzej Z, Lovšin B. Vpliv zdravljenja cervikalne intraepiteljske neoplazije na trajanje poznejše nosečnosti in pogostost prezgodnjega poroda v SLO - rezultati raziskave za obdobje 2003–2004. *Onkologija* 2007;11:63–5.

18. Takač I, Arko D, Gorišek B, Kodrič T, Repše-Fokter A. Možnosti zdravljenja predrakastih sprememb materničnega vratu. Zdrav Vestn 2009;78:43–8.