

CIN 3 po cepljenju proti HPV pri pacientki z družinsko anamnezo raka materničnega vratu

Darja Gašperlin Dovnik¹, Alenka Repše Fokter², Snježana Frković Grazio³

¹ Zasebna ginekološka ordinacija, Gašperlin Dovnik Darja, Gregorčičeva 5, Celje

² SB Celje, Oddelek za patologijo in citologijo, Oblakova 5, Celje

³ UKC Ljubljana, Oddelek za patologijo, Šljajmerjeva 3, Ljubljana

Povzetek

Poleg okužbe s HPV so za razvoj raka materničnega vratu potrebni še drugi dejavniki. Mednje sodijo druge infekcije, kajenje, tvegano spolno obnašanje in drugi vplivi iz okolja, znano pa je tudi, da je rak materničnega vratu bolj pogost pri ženskah s pozitivno družinsko anamnezo. V prispevku predstavljamo primer mlade ženske cepljene proti HPV, ki je imela v družinski anamnezi raka materničnega vratu in je pri 26 letih zbolela za ploščatocelično intraepitelijsko lezijo visoke stopnje (CIN 3).

Ključne besede: cervikalna intraepitelijska neoplazija, rak materničnega vratu, HPV, družinska anamneza

Uvod

V razvoju raka materničnega vratu (RMV) sodeluje več nevarnostnih dejavnikov. V praksi se srečujemo tudi z družinskim pojavljanjem cervikalne intraepitelijske neoplazije (CIN) in RMV. Podatek o družinski anamnezi CIN in RMV je pogosto prezrt. Od leta 2007 imamo v Sloveniji možnost cepljenja proti okužbam z visokorizičnimi genotipi humanih papilomavirusov (HPV). Na voljo imamo 2 cepivi, štirivalentno, proti genotipom 16, 18, 11, 6 in dvovalentno proti najpogostejšima genotipoma 16 in 18.

Predstavitev primera

Decembra leta 2004 je takrat 16 letna deklica prvič prišla na ginekološki pregled in posvet zaradi predpisovanja kontracepcije. Menarha je nastopila pri 12 letih. Prvi spolni odnos je imela pri 16 letih, nekaj mesecev pred tem pregledom. Ob pregledu je navajala dismenoreje, izcedek zaradi vnetja nožnice in željo po kontracepciji. Dekličina mati je bila po tretjem porodu v starosti 32 let operirana zaradi raka materničnega vratu (stadij IB) po metodi Wertheim-Meigs-Novak. Naknadno je bila obsevana, nastal je postradiacijski cistitis, obojestranska hidronefroza, imela je večkrat vstavljeno nefrostomo in več dolgih hospitalizacij zaradi vnetij sečil, akutnih pielonefritisov in urosepse. Drugih primerov raka na materničnem vratu v družini ni bilo. Zaradi poznavanja družinske anamneze sem deklici predlagala uporabo kondoma in postkoitalno zaščito, če bi ta zatajil. Ob prvem pregledu je dobila navodila o možnosti prenosa HPV pri spolnih od-

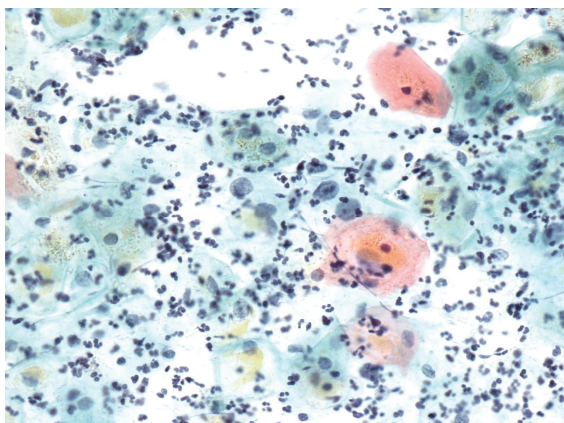
nosih, Naklofen duo za dismenorejo in Geonistin za vnetje nožnice.

Avgusta 2005 je prišla v ambulanto z željo po kontracepcijskih tabletah in jih tudi dobila. Jemala jih je skoraj 10 let. Februarja 2007 je imela narejen prvi bris materničnega vratu. Kljub starosti komaj 19 let, sem se zanj odločila zaradi postkoitalnih krvavitev in družinske anamneze. Izvid je bil normalen.

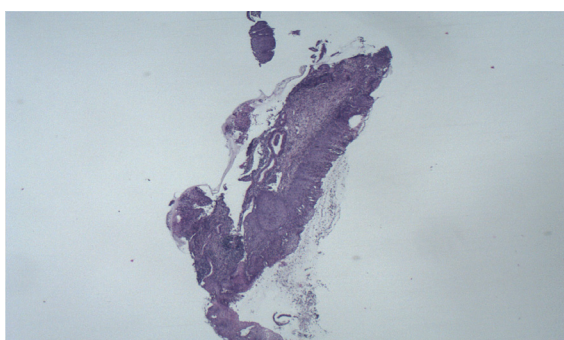
V letu 2007 se je v Sloveniji pričelo cepljenje proti HPV. Bolnici sem ga svetovala. Prvi odmerek štirivalentnega cepiva je dobila 26. 2. 2007, drugi 23. 4. 2007 in zadnji 27. 8. 2007. Do prvega odmerka cepiva je imela tri spolne partnerje.

Maja 2009 je bil odvzet BMV (bris materničnega vratu) v sklopu programa ZORA, citološki izvid je bil normalen. Leta 2010 in 2011 se je zdravila zaradi vnetja nožnice. Junija 2012 je bil citološki izvid BMV normalen.

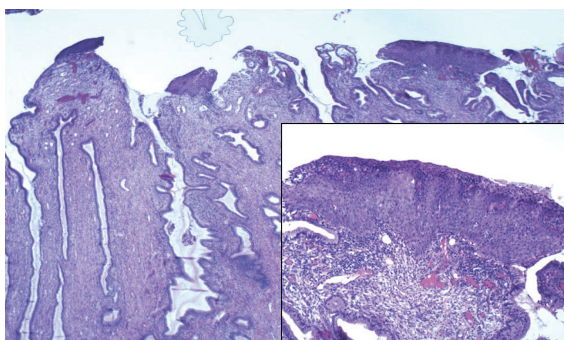
Leta 2014 si je dala vstaviti silikonske vsadke v dojke in na mestu šivov je prišlo do vnetja. Ob pregledu zaradi teh težav se je odločila še za pregled BMV, ki pa ji maja 2014 še ni pripadal in si je storitev doplačala. Izvid BMV je bil tokrat atipične ploščate celice, neopredeljene (APC-N) (Slika 1). Z običajnim postopkom po smernicah se bolnica ni strinjala (1). Pol leta čakanja na ponovni citološki bris in triažni test HPV ji je bilo predolgo. Zato je bila predstavljena na mesečni klinično patološki konferenci v Celju. Odločili smo se za genotipizacijo virusa HPV iz cervikalnega brisa, ki je junija 2014 pokazala prisotnost okužbe materničnega vratu z genotipi HPV



Slika 1. Atipične ploščate celice, neopredeljene. Papanicolaou, x400.



Slika 2. PIL visoke stopnje (CIN 2) na biopsiji. HE, x4.



Slika 3. Konus: PIL visoke stopnje.

16 in 31. Naknadno je bila narejena kolposkopija, ki je pokazala atipično transformacijsko cono in Reidov indeks 4. Julija 2014 je bila na UKC v Ljubljani narejena biopsija porcije. Izvid je pokazal ploščato intraepitelijsko lezijo visoke stopnje (CIN 2) (Slika 2). Septembra 2014 je bil narejen LLETZ. Izvid: »V številnih pregledanih rezinah izreza porcije so v področju transformacijske cone diskontinuirani fokusi skvamozne intraepitelijske lezije visoke stopnje (CIN 3), kar prikazuje Slika 3. Vsi ekscizijski robovi potekajo v zdravem.« Marca 2015 vzeta BMV je bil negativen. Citoški bris materničnega vratu avgusta letos je bil opredeljen kot normalen, prav tako ni bilo več prisotnih visokorizičnih tipov virusov HPV.

Razprava

Rak materničnega vratu (RMV) je najhujša posledica okužbe s HPV, ki se razvije postopoma skozi zaporedje znanih dogodkov. RMV nastane le pri ženskah, ki so dolgotrajno okužene z enim ali več visokorizičnimi genotipi HPV, najpogosteje z genotipi HPV 16 in HPV 18 (2).

Čeprav se z virusom okuži večina spolno aktivnih žensk, vztraja okužba več let le pri 10 % okuženih. Poleg okužbe z visokorizičnimi genotipi virusov HPV so za razvoj RMV potrebni še drugi dejavniki. Mednje sodijo druge infekcije, kajenje, tvegano spolno obnašanje in dolgotrajna uporaba oralne kontracepcije, še posebno v državah brez organiziranega presejalnega programa, s katerim bi take ženske odkrili in zdravili pred invazivno obliko bolezni. Vseh dejavnikov tveganja za vztrajanje okužbe in razvoj RMV še ne poznamo, vemo pa, da je RMV pogostejši pri ženskah s pozitivno družinsko anamnezo (3–8). To so proučevali predvsem v Skandinaviji in ZDA (Utah), kjer imajo dolgo zgodovino populacijskih registrov in registrov raka s podatki, ki take analize omogočajo. Ugotovili so, da je tveganje za razvoj RMV večje pri ženskah s pozitivno družinsko anamnezo ne glede na to ali gre za mamo, hčerko ali sestro. Tveganje za razvoj ploščatoceličnega RMV je 74–80 % večje pri sorodnicah bolnic z RMV v prvem kolenu (mami, sestri, hči). Pri adenokarcinomu materničnega vratu je tveganje sorodnic v prvem kolenu za 39–69 % večje kot v populaciji. To morda odraža podobne okoljske dejavnike, infekcije ali možne genetske dejavnike (4). Vpliv genetskih dejavnikov potrjuje študija Magnussona in sodelavcev, ki opisuje večje tveganje za razvoj RMV pri bioloških materah in pravih sestrah, manjše pri polsestrah, pri nebioloških starših oziroma svojcih pa povečanega tveganja ni (9, 10).

Zelo pomembno je, da se s cepljenjem prične pred prvo izpostavljenostjo virusom HPV. Pri naši bolnici je bilo cepljenje prepozno, saj je bila spolno aktivna že 2 leti pred prvim odmerkom. Cepljenje je profilaktično in ne terapevtsko.

Naša bolnica je dolga leta uporabljala oralno hormonsko kontracepcijo, kar je statistično povezano s pogostejšim pojavljanjem CIN in RMV. Ženske, ki uporabljajo hormonsko kontracepcijo redkeje uporabljajo barijerne metode kontracepcije, kar je lahko eden od vzrokov. Verjetno pa zaradi dobre zaščite pred nosečnostjo tudi svobodneje menjujejo spolne partnerje.

Pri bolnicah s pozitivno družinsko anamnezo je potrebno skrbno spremljanje in hitro ukrepanje ob kakršnemkoli patološkem izvidu ali klinični sliki,

smiselni pa bi bili morda tudi pogostejši pregledi brisov.

Kaj smo se naučili

1. CIN in RMV se pojavljata pogosteje pri sorodnicah bolnic v prvem kolenu, kar je zelo verjetno povezano z večjo razširjenostjo znanih dejavnikov tveganja za okužbo s HPV v teh družinah (na primer podobna oblika spolnega vedenja ipd). Pomembni pa so tudi spremljajoči dejavniki, ki zmanjšujejo verjetnost, da bo ženska očistila okužbo s HPV – le ti so lahko zunanji (npr. kajenje, dolgotrajno jemanje oralne hormonske kontracepcije) ali notranji, genetski (npr. variacije v genih, ki regulirajo imunski odziv na HPV in/ali tumor) (4).
2. Smiselno bi bilo proučiti, kdaj je tveganje pri ženskah z več nevarnostnimi dejavniki dovolj veliko, da bi bilo pri njih koristno vpeljati bolj pogosto presejanje ali bolj občutljiv presejalni test z večjo negativno napovedno vrednostjo (test HPV).
3. Precepljenost deklic proti okužbi s HPV ni optimalna. V odločanju za cepljenje bi morali nameniti več pozornosti deklicam z družinsko anamnezo CIN in RMV in jih seznaniti s tveganjem, preden odklonijo preventivno cepljenje.
4. Cepiva proti okužbi z virusi HPV so profilaktična, niso učinkovita pri že obstoječi okužbi s HPV in je zato pomembno cepljenje pred začetkom spolne aktivnosti. Spolno že aktivne ženske je treba pred morebitnim cepljenjem seznaniti, da v primeru predhodno že nastale okužbe z virusom HPV, za nazaj ne morejo biti zaščitene.
5. Verjetno bi bila smiselna uvedba cepljenja proti HPV za dečke.

Literatura

1. Uršič Vrščaj M RS, Možina A, Kobal B, Takač I, Deisinger D, Zore A. Smernice za celostno obravnavo žensk s predrakavimi spremembami materničnega vratu. Ljubljana: Onkološki inštitut Ljubljana; 2011.
2. Poljak M, Kocjan BJ, Oštrbenk A, Hošnjak L. Značilnosti okužbe s HPV. Zbornik 5. izobraževalnega dne programa ZORA. Onkološki inštitut 2014.
3. Hemminki K, Dong C, Vaittinen P. Familial risks in cervical cancer: is there a hereditary component? *Int. J. Cancer* 1999; 82: 775–781.
4. Hussain SK, Sundquist J, Hemminki K. Familial clustering of cancer at human papillomavirus-associated sites according to the Swedish Family-cancer Database. *Int J Cancer* 2008; 122(8): 1873–8.
5. Hemminki K, Chen B. Familial risks for cervical tumors in full and half siblings: etiologic apportioning. *Cancer Epidemiol Biomarkers Prev* 2006; 15: 1413–4.
6. Vink JM, van Kemenade FJ, Meijer C, Casparie MK, Meijer GA, Boomsma DI. Cervix smear abnormalities:

linking pathology data in female twins, their mothers and sisters. *European Journal of Human Genetics* 2011; 19: 108–111.

7. Couto E, Hemminki K: Heritable and environmental components in cervical tumors. *Int J Cancer* 2006; 119: 2699–2701.
8. Zelmanowicz AM, Schiffman M, Herrero R et al: Family history as a co-factor for adenocarcinoma and squamous cell carcinoma of the uterine cervix: results from two studies conducted in Costa Rica and the United States. *Int J Cancer* 2005; 116: 599–605.
9. Magnusson PK, Sparen P, Gyllensten UB. Genetic link to cervical tumours. *Nature* 1999; 400: 29–30.
10. Magnusson PK, Lichtenstein P, Gyllensten UB. Heritability of cervical tumours. *Int J Cancer* 2000; 88: 698–701.