

Adenokarcinom materničnega vratu

Vivijana Snoj¹, Ana Pogačnik²

¹Splošna bolnišnica Izola

²Onkološki inštitut Ljubljana

Uvod

Adenokarcinom je karcinom z žlezno diferenciacijo. Razvije se iz celic visokoprizmatskega epitela materničnega vratu, iz rezervnih celic, ali iz celic mezonefričnih vodov. Po podatkih Svetovne zdravstvene organizacije je 85–90 % vseh invazivnih rakov materničnega vratu ploščatoceličnih, 10-15 % je adenokarcinomov. Incidenca adenokarcinoma se povečuje, zlasti med mlajšimi ženskami. V Sloveniji je bil delež adenokarcinomov v 10-letnem obdobju 2001–2010 nekoliko manjši, in sicer 12 %. Ploščatoceličnih karcinomov je bilo 79 %, adenoskvamoznih 5 %, drugih karcinomov 2 % in endocervikalnega adenokarcinoma in situ le 1,5 %. Dejavniki tveganja za nastanek so podobni kot pri ploščatoceličnem karcinomu: okužba s HPV, zlasti tipom 18, število spolnih partnerjev in starost ob prvem spolnem odnosu. Še vedno pa je vprašljiva dolgotrajna uporaba hormonske kontracepcije.

Endocervikalni adenokarcinom raste počasi. 10–20 % jih je asimptomatskih. Najpogostejši prvi znak je krvavitev. Histološko razdelimo adenokarcinome materničnega vratu na:

1. Endocervikalni adenokarcinom in situ.
2. Zgodnji invazivni adenokarcinom.
3. Invazivni adenokarcinom:
 - Mucinozni ;
 - i. Varianta z minimalno deviacijo (adenoma malignum);
 - ii. Viloglandularni;
 - Endometrioidni;
 - Svetlocelični;
 - Serozni;
 - Mezonefrični.
4. Zasevki.

Endocervikalni adenokarcinom in situ

Endocervikalni adenokarcinom in situ je omejen na žleze, ni invazije v okolno stromo. Zgradba žlez je porušena, nastaja žleza v žlezi – kribriiformni vzorec, ali pa imamo papilarne poganjke v svetlinah žlez. Žleze so opete s karcinomskim epitelom. Tak epitel je nagračen, jedra so stratificirana, hiperkromna. Najdemo mitoze.

V brisu materničnega vratu (BMV) moramo biti pozorni predvsem na urejanje celic. Celice se urejajo v tridimenzionalne skupine, tračke, rozete. Posamezna jedra štrlijo iz skupin, kar daje videz »perjenja« (feathering). Citoplazma je blede, lahko drobno vakuolizirana. Jedra so nagračena, se prekrivajo, hiperkromna, nukleoli niso izraziti. Ozadje brisa je čisto.

Zgodnji invazivni adenokarcinom

Zgodnji invazivni adenokarcinom je karcinom, kjer je invazija v okolno stromo minimalna, tako da je verjetnost zasevkov v regionalne bezgavke zanemarljiva.

FIGO klasifikacija deli zgodnji invazivni karcinom v dve skupini:

- IA1 – globina invazije ni večja od 3 mm;
- IA2 – globina invazije je večja od 3 mm, vendar ne večja od 5 mm.

V obeh skupinah najdaljša vzdolžna meritev ne sme biti daljša od 7 mm.

Histološki znak za začetno invazijo je stromalna reakcija, ki se kaže kot edem, kronični vnetni infiltrat ali pa dezmodoplastična reakcija okolne strome. V BMV ne moremo ločiti endocervikalnega adenokarcinoma in situ in zgodnjega invazivnega adenokarcinoma.

Invazivni adenokarcinom

Invazivni adenokarcinom je heterogena skupina neoplazem, z različnimi histološkimi slikami, odvisno od tipa celic, ki prevladujejo v tumorju.

Mucinozni adenokarcinom sestavljajo celice, ki imajo v citoplazmi mucin. Celice so lahko endocervikalnega, intestinalnega ali pečatnoceličnega tipa. V tej skupini velja omeniti adenoma malignum – karcinom z minimalno deviacijo in viloglandularni tip karcinoma.

Karcinom z minimalno deviacijo je zelo redek, žleze težko ločimo od normalnih. Je edini karcinom, ki se lahko pojavlja skupaj s tumorji jajčnikov – mucinoznim adenokarcinomom in v sklopu Peutz – Jeghersovega sidroma.

Viloglandularni karcinom je dobro diferenciran karcinom, zgrajen iz papil, ki so opete z le blago displastičnim epitelom. Pojavlja se zlasti pri mlajših ženskah in ima zelo dobro prognozo.

Endometrioidni adenokarcinom je podoben endometrijskemu karcinomu in ga od slednjega težko ločimo. Tumor je običajno dobro diferenciran. Zgrajen je iz visokoprizmatskih celic, brez mucina v citoplazmi.

Svetlocelični adenokarcinom je zgrajen iz celic z obilno, svetlo citoplazmo. Pogostejši je pri hčerah žensk, ki so jemale v nosečnosti dietilsitilbestol (DES). Pri teh bolnicah se pojavlja med 14 in 22 letom starosti. Pojavlja pa se tudi pri starejših ženskah v pomenopavzi in ni vezan na jemanje DES.

Serozni adenokarcinom je redek, histološko je enak kot serozni karcinom endometrija, ovarijski ali peritonejski. Zgrajen je iz papil, ki so opete z izrazito pleomorfnimi celicami. Je agresiven tumor, ki hitro zaseva. Diagnoza le tega je z izključitvijo ostalih.

Mezonefrični adenokarcinom zraste iz ostankov mezonefričnih vodov, ki ležijo globoko v materničnem vratu. Zgrajen je iz žlez, opetih z izoprizmatskim epitelom. V svetlinah je gosta, eozinofilna snov. Je zelo redek.

Citološko različne vrste adenokarcinomov med seboj težko ločimo. V BMV je krvavo, nekrotično ozadje, med katerim so večje skupine, pravzaprav krpe karcinomskega tkiva, ter tudi posamezne karcinomske celice. Citoplazma je pičla, bleda ali eozinofilna. Jedra so velika, lahko pleomorfna, kromatin je grobozrnat. Prisotni so nukleoli. Najdemo mitoze.

Zasevki

Zasevki na materničnem vratu so redki. Najpogostejši zasevki so iz jajčnika, dojke in želodca. Pomembno pa je, da pri neobičajni citološki sliki pomislimo tudi na zasevek.

Diferencialna diagnoza

V BMV moramo v diferencialni diagnozi vedno pomisliti na:

- tubarno metaplazijo;
- spodnji uterini segment;
- menstruacijski endometrij;
- reaktivne endocervikalne celice;
- učinek krtačke.


V histoloških preparatih nam največ težav delajo:

- tubarna metaplazija;
- mikroglandularna hiperplazija;
- endometrioza;
- ostanki mezonefričnih vodov.

Viri:

1. M. Jimenez--Ayala, B Jimenez--Ayala Portillo: Cytopathology of the Glandular lesions of the Female Genital Tract; Karger, 2011
2. R.J.Kurman: Blaustein's Pathology of the Female Genital Tract; Springer,2002
3. C.P. Crum, K.R. Lee: Diagnostic Gynecologic and Obstetric Pathology; Elsevier Saunders, 2006
4. Zbornik predavanj ob uvedbi nove napotnice, ki bo usklajena z Bethesdo, Ljubljana 19. – 20. november 2010






ADENOKARCINOM MATERNIČNEGA VRATU

VIVIJANA SNOJ
ANA POGAČNIK

SPLOŠNA BOLNIŠNICA IZOLA
ONKOLOŠKI INŠTITUT LJUBLJANA


3. izobraževalni dan programa ZORA - ZORA 2012
Brdo pri Kranju, 20. april 2012



ADENOKARCINOM

- ŽLEZNI KARCINOM
- NASTANE IZ ENDOCERVIKALNIH VISOKOPRIZMATSKIH CELIC, IZ SUBKOLUMNARNIH REZERVNIH CELIC, REDKO IZ OSTANKOV MEZONEFRIČNIH VODOV

3. izobraževalni dan programa ZORA - ZORA 2012
Brdo pri Kranju, 20. april 2012




INCIDENCA

WHO

- 85 - 90 % PLOŠČATOCELIČNIH KARCINOMOV
- 10 - 15 % ŽLEZNIH KARCINOMOV

3. izobraževalni dan programa ZORA - ZORA 2012
Brdo pri Kranju, 20. april 2012




INCIDENCA - SLOVENIJA

Leto	Žlezni ko.	Ploščatočelični ko.	Adenoskvamozni ko.	Druži	Skupaj
2001	29	157	11	4	201
2002	22	150	12	4	188
2003	19	171	13	7	210
2004	14	169	8	7	198
2005	14	153	8	5	180
2006	25	120	14	3	162
2007	23	121	6	3	153
2008	24	97	7	2	130
2009	25	97	6	2	130
2010	20	115	2	2	139
Skupaj	215	1350	87	39	1691

REGISTER RAKA


3. izobraževalni dan programa ZORA - ZORA 2012
Brdo pri Kranju, 20. april 2012



DEJAVNIKI TVEGANJA

- OKUŽBA S HPV - 16, 18
- VEČ SPOLNIH PARTNERJEV
- STAROST OB PRVEM SPOLNEM ODNOSU
- HORMONSKA KONTRACEPCIJA

3. izobraževalni dan programa ZORA - ZORA 2012
Brdo pri Kranju, 20. april 2012



HISTOLOŠKA RAZDELITEV

- IN SITU ADENOKARCINOM (AIS)
- ZGODNJI INVAZIVNI ADENOKARCINOM
- INVAZIVNI ADENOKARCINOM
 - MUCINOZNI
 - ENDOMETRIOIDNI
 - SVETLO CELIČNI
 - SEROZNI
 - MEZONEFRIČNI

3. izobraževalni dan programa ZORA - ZORA 2012
Brdo pri Kranju, 20. april 2012

MAKROSKOPSKA SLIKA

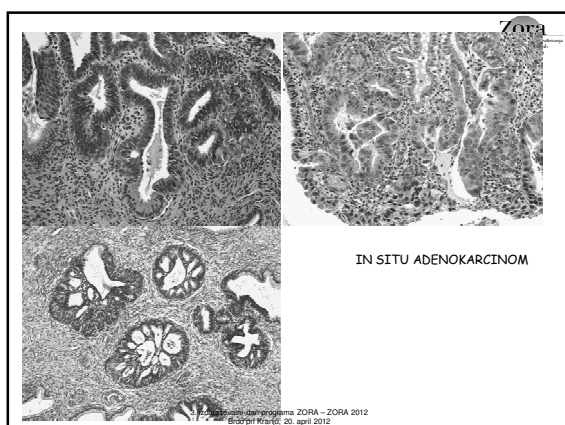
- $\frac{1}{2}$ ADENOKARCINOMOV JE EKSOFITIČNIH, POLIPODNIH ALI PAPILARNIH
- NODULARNI, EKSULCERIRANI
- GLOBOKA INVAZIJA CERVIXSA DAJE SLIKO SODČASTEGA CERVIXSA
- 15 % BOLNIC NIMA MAKROSKOPSKO VIDNEGA KARCINOMA

3. izobraževalni dan programa ZORA - ZORA 2012
Brdo pri Kranju, 20. april 2012

IN SITU ADENOKARCINOM

- PORUŠENA ZGRADBA ŽLEZ - ŽLEZA V ŽLEZI, PAPILARNI POGANJKI V SVETLINE ŽLEZ
- ŽLEZE SO OPETE S KARCINOMSKIM EPITELOM - NAGRUČEN EPITEL, JEDRA SO POVEČANA, HIPERKROMNA, MITOZE

3. izobraževalni dan programa ZORA - ZORA 2012
Brdo pri Kranju, 20. april 2012

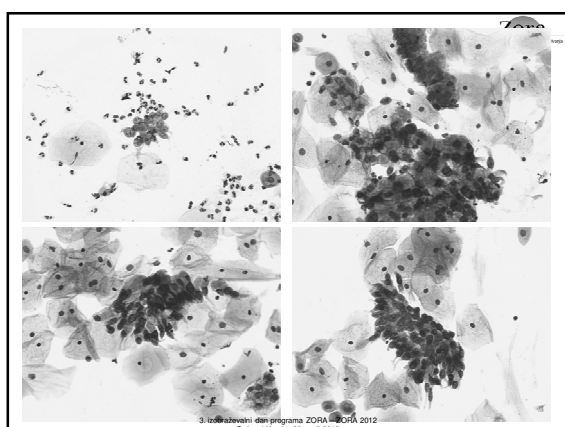


3. izobraževalni dan programa ZORA - ZORA 2012
Brdo pri Kranju, 20. april 2012

CITOLOŠKE ZNAČILNOSTI AIS

- OZADJE - ČISTO
- UREJANJE CELIC - TRIDIMENZIONALNE SKUPINE, TRAČKI, ROZETE, "PERJENJE" JEDER
- CITOPLAZMA - BLEDA, DROBNO VAKUOLIZIRANA
- JEDRA - NAGRUČENA, HIPERKROMNA, NUKLEOLI NISO IZRAZITI

3. izobraževalni dan programa ZORA - ZORA 2012
Brdo pri Kranju, 20. april 2012

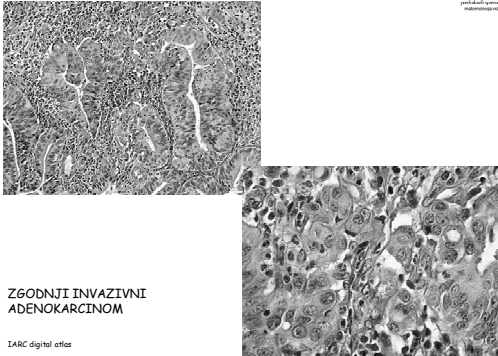


3. izobraževalni dan programa ZORA - ZORA 2012
Brdo pri Kranju, 20. april 2012

ZGODNJI INVAZIVNI ADENOKARCINOM

- INVAZIJA V OKOLNO STROMO JE MINIMALNA, TAKO DA PRAKTIČNO NI ZASEVKOV V REGIONALNE BEZGAVKE
- IA1 GLOBINA INVAZIJE ≤ 3 MM
- IA2 > 3 MM ≤ 5 MM

3. izobraževalni dan programa ZORA - ZORA 2012
Brdo pri Kranju, 20. april 2012



**ZGODNJI INVAZIVNI
ADENOKARCINOM**

IARC digital atlas

3. izobraževalni dan programa ZORA - ZORA 2012
Brdo pri Kranju, 20. april 2012

Zora
Odbornik za strokovno usposabljanje
medicinskih strokovnjakov
v zdravstvu

INVAZIVNI ADENOKARCINOM

- HETEROGENA SKUPINA NEOPLAZEM Z RAZLIČNIMI HISTOLOŠKIMI SLIKAMI
- MUCINOZNI ADENOKARCINOM - 57%
- ENDOMETRIOIDNI - 30 %
- SVETLOCELIČNI - 10%
- OSTALI - 3 %

3. izobraževalni dan programa ZORA - ZORA 2012
Brdo pri Kranju, 20. april 2012

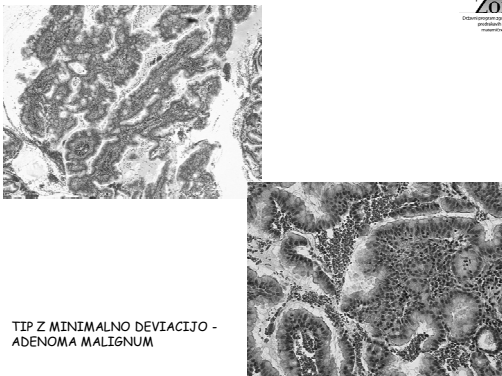
Zora
Odbornik za strokovno usposabljanje
medicinskih strokovnjakov
v zdravstvu

MUCINOZNI ADENOKARCINOM

- ENDOCERVIKALNI TIP
 - ADENOMA MALIGNUM
 - VILOGLANDULARNI
- INTESTINALNI TIP
- PEČATNOCELIČNI TIP

3. izobraževalni dan programa ZORA - ZORA 2012
Brdo pri Kranju, 20. april 2012

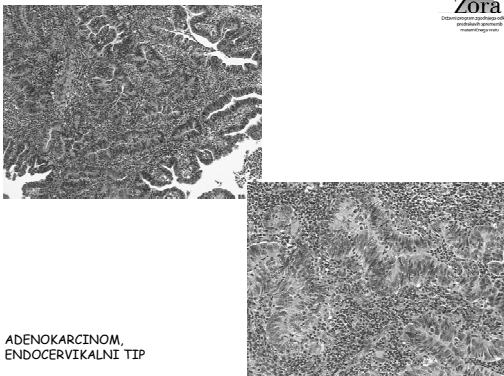
Zora
Odbornik za strokovno usposabljanje
medicinskih strokovnjakov
v zdravstvu



TIP Z MINIMALNO DEVIACIJO -
ADENOMA MALIGNUM

3. izobraževalni dan programa ZORA - ZORA 2012
Brdo pri Kranju, 20. april 2012

Zora
Odbornik za strokovno usposabljanje
medicinskih strokovnjakov
v zdravstvu



ADENOKARCINOM,
ENDOCERVIKALNI TIP

3. izobraževalni dan programa ZORA - ZORA 2012
Brdo pri Kranju, 20. april 2012

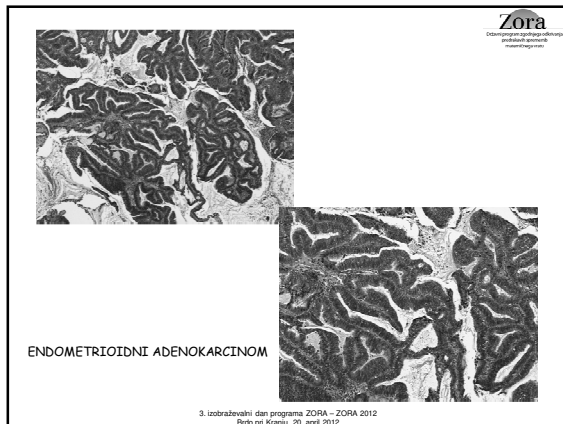
Zora
Odbornik za strokovno usposabljanje
medicinskih strokovnjakov
v zdravstvu

ENDOMETRIOIDNI ADENOKARCINOM

- PODOBEN PRIMARNEMU ADENOKARCINOMU ENDOMETRIJA
- STRATIFICIRAN EPITEL
- OVALNA/PODOLGOVATA JEDRA
- PIČLA CITOPLAZMA, NI MUCINA

3. izobraževalni dan programa ZORA - ZORA 2012
Brdo pri Kranju, 20. april 2012

Zora
Odbornik za strokovno usposabljanje
medicinskih strokovnjakov
v zdravstvu




Zora
Oblastni program zaobrazovalnega
posrednega usposabljanja
medicinskih strokovnjakov

SVETLOCELIČNI KARCINOM

- OBILNA, SVETLA CITOPLAZMA
- VELIKA, HIPERKROMNA JEDRA
- DIETILSTILBESTROL

3. izobraževalni dan programa ZORA - ZORA 2012
Brdo pri Kranju, 20. apríl 2012

Detailed description: This slide is titled 'SVETLOCELIČNI KARCINOM'. It contains a bulleted list of three characteristics: 'OBILNA, SVETLA CITOPLAZMA', 'VELIKA, HIPERKROMNA JEDRA', and 'DIETILSTILBESTROL'. The Zora logo is in the top right corner, and the footer text is at the bottom center.



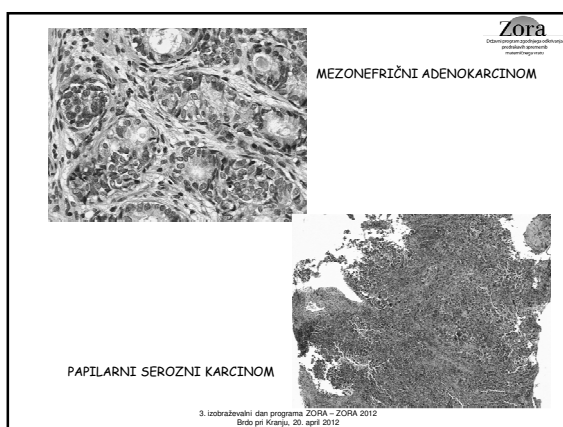
Zora
Oblastni program zaobrazovalnega
posrednega usposabljanja
medicinskih strokovnjakov

OSTALI KARCINOMI

- SEROZNI ADENOKARCINOM - ZELO REDEK, PODOBEN OVARIJSKEMU ALI ENDOMETRIJSKEMU
- MEZONEFRIČNI - ZRASTE IZ OSTANKOV MEZONEFRIČNIH VODOV

3. izobraževalni dan programa ZORA - ZORA 2012
Brdo pri Kranju, 20. apríl 2012

Detailed description: This slide is titled 'OSTALI KARCINOMI'. It contains a bulleted list of two types: 'SEROZNI ADENOKARCINOM - ZELO REDEK, PODOBEN OVARIJSKEMU ALI ENDOMETRIJSKEMU' and 'MEZONEFRIČNI - ZRASTE IZ OSTANKOV MEZONEFRIČNIH VODOV'. The Zora logo is in the top right corner, and the footer text is at the bottom center.



Zora
Oblastni program zaobrazovalnega
posrednega usposabljanja
medicinskih strokovnjakov

CITOLOŠKE ZNAČILNOSTI INVAZIVNEGA ADENOKARCINOMA

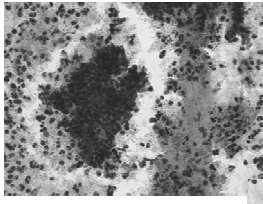
- OZADJE - KRVAVO, NEKROTIČNO
- VEČJE, TRIDIMENZIONALNE SKUPINE IN POSAMEZNE CELICE
- CITOPLAZMA BLEDA ALI EOZINOFILNA
- JEDRA VELIKA, LAHKO PLEOMORFNA
- KROMATIN GROBOZR NAT
- PRISOTNI SO NUKLEOLI
- MITOZE

3. izobraževalni dan programa ZORA - ZORA 2012
Brdo pri Kranju, 20. apríl 2012

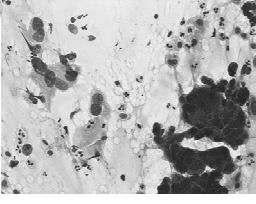
Detailed description: This slide is titled 'CITOLOŠKE ZNAČILNOSTI INVAZIVNEGA ADENOKARCINOMA'. It contains a bulleted list of seven cytological features: 'OZADJE - KRVAVO, NEKROTIČNO', 'VEČJE, TRIDIMENZIONALNE SKUPINE IN POSAMEZNE CELICE', 'CITOPLAZMA BLEDA ALI EOZINOFILNA', 'JEDRA VELIKA, LAHKO PLEOMORFNA', 'KROMATIN GROBOZR NAT', 'PRISOTNI SO NUKLEOLI', and 'MITOZE'. The Zora logo is in the top right corner, and the footer text is at the bottom center.

Zora
Dobro jutro! Dobro popoldne!
Dobro večer!
Dobro noč!

KRVAVO, NEKROTIČNO OZADJE

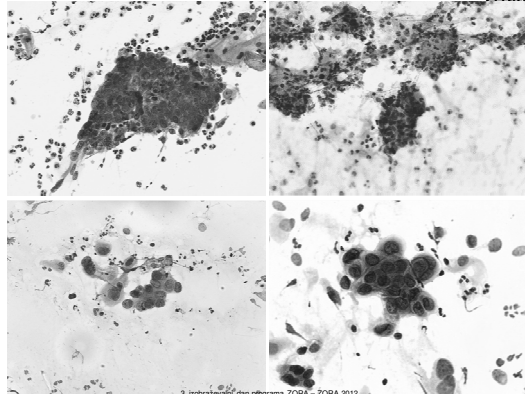


TUMORSKA DIATEZA



3. izobraževalni dan programa ZORA - ZORA 2012
Brdo pri Kranju, 20. april 2012

Zora
Dobro jutro! Dobro popoldne!
Dobro večer!
Dobro noč!



3. izobraževalni dan programa ZORA - ZORA 2012
Brdo pri Kranju, 20. april 2012

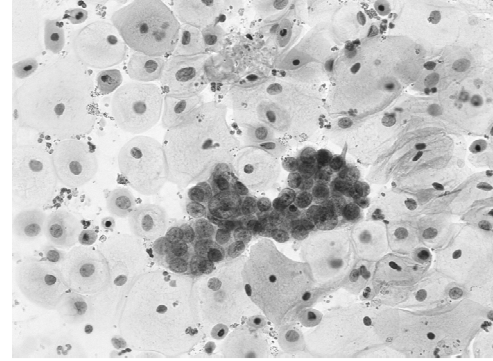
Zora
Dobro jutro! Dobro popoldne!
Dobro večer!
Dobro noč!

ZASEVKI

- ENDOMETRIJSKI ADENOKARCINOM
- OVARIJSKI KARCINOM - PAPILARNI SEROZNI
- DRUGI: DOJKA, ŽELODEC, PLJUČA, LEDVICA

3. izobraževalni dan programa ZORA - ZORA 2012
Brdo pri Kranju, 20. april 2012

Zora
Dobro jutro! Dobro popoldne!
Dobro večer!
Dobro noč!



3. izobraževalni dan programa ZORA - ZORA 2012
Brdo pri Kranju, 20. april 2012

Zora
Dobro jutro! Dobro popoldne!
Dobro večer!
Dobro noč!

DIFERENCIALNA DIAGNOZA HISTOLOGIJA

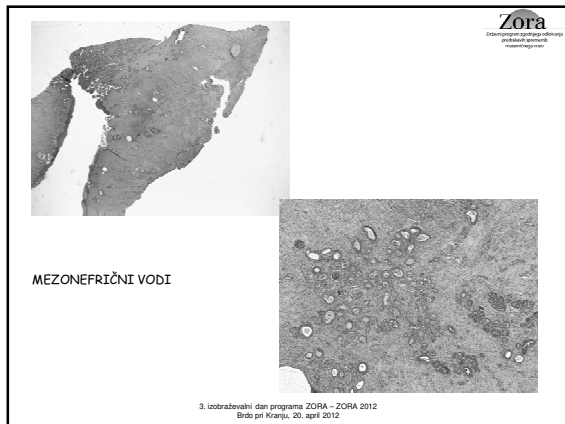
- TUBARNA METAPLAZIJA
- MIKROGLANDULARNA HIPERPLAZIJA
- ENDOMETRIOZA
- OSTANKI MEZONEFRIČNIH VODOV

3. izobraževalni dan programa ZORA - ZORA 2012
Brdo pri Kranju, 20. april 2012

Zora
Dobro jutro! Dobro popoldne!
Dobro večer!
Dobro noč!



3. izobraževalni dan programa ZORA - ZORA 2012
Brdo pri Kranju, 20. april 2012



DIFERENCIALNA DIAGNOZA CITOLOGIJA

- TUBARNA METAPLAZIJA
- SPODNJI UTERINI SEGMENT
- MENSTRUACIJSKI ENDOMETRIJ
- REAKTIVNE ENDOCERVİKALNE CELICE
- "EFEKT" KRТАČKE

3. izobraževalni dan programa ZORA - ZORA 2012
Brdo pri Kranju, 20. april 2012

