

OKUŽBE IN RAK ZADNJIKA

Pavle Košorok

ANATOMSKE ZNAČILNOSTI ANALNEGA PREDELA

Analni predel, čeprav majhen, je kompleksna struktura zaradi razlik v histoloških značilnostih, anatomskih karakteristikah in specifične limfne drenaže. Poročila o malignomih tega predela uporabljajo različne terminologije, da definirajo lokacijo malignoma. Za presejanje te nejasnosti sta Svetovna zdravstvena organizacija (WHO) in Združeni ameriški odbor za raka (*American Joint Committee on Cancer – AJCC*) določila splošno sprejemljivo opisno terminologijo za histološko oceno intestinalnih neoplazem analnega predela (1, 2). V skladu s to terminologijo je analni kanal opredeljen kot končni del debelega črevesa, ki se začinja na zgornji površini anorektalnega obroča in prehaja skozi medenično dno na anusu. Spodnji del sega od zobate črte navzdol do meje anusa. Pri tem opisu gre dejansko za kirurški analni kanal. Perianalna koža (analni rob) je opredeljena s pojavom kožnih adneksov (dlak).

Takšna definicija je novejša. Veliko opisov v literaturi pa uporablja zobato črto kot razmejitev med analnim kanalom nad njo in analnim robom pod njo (3–7).

Področje nad zobato črto do anorektalnega obroča (prvih 6–10 mm), imenovano tudi »prehodna cona« (*transitional zone*), se limfno drenira v zgornje rektalne bezgavke in naprej v bezgavke spodnjega mezenteričnega področja. Nekoliko se to področje lahko drenira še vzdolž srednjih in spodnjih rektalnih žil prek ishioanalne kotanje do notranjih iliakalnih bezgavk. Limfatična drenaža iz analnega kanala pod zobato črto poteka v ingvinalne bezgavke. Del sekundarne drenaže lahko poteka tudi po spodnjih rektalnih limfnih žilah do ishioanalnih bezgavk. Perianalna koža pa se v celoti limfno drenira v dimeljske bezgavke.

SKVAMOZNOCELIČNI KARCINOM

V skladu s terminologijo WHO in AJCC (1, 2) se izraz skvamoznocelični karcinom uporablja namesto epidermoidnega karcinoma.

Po definiciji WHO se analni kanal razteza od anorektalnega obroča do analnega roba. Kar 85 % analnih skvamoznoceličnih karcinomov vznikne v analnem kanalu. Bolniki so v povprečju stari 58–67 let, pogostejše so ženske (razmerje med spoloma je 5 : 1). V populaciji ogroženih moških se to

razmerje približuje 1: 1. V nasprotju z analnimi karcinomi so perianalni karcinomi pogostejši pri moških, kjer gre za razmerje 4 : 1.

V ZDA je incidenca skvamoznoceličnega karcinoma analnega kanala in perianalne kože v populaciji homoseksualnih moških 11- do 34-krat večja kot pri običajni moški populaciji. Posebej izpostavljeni bolniki so okuženi s HIV. Drugi dejavniki, močno povezani z analnim skvamoznim karcinomom so: število seksualnih partnerjev, homoseksualni in heteroseksualni analni spolni odnosi, sočasna okužba s spolno prenosljivimi boleznimi, anamneza raka materničnega vratu, vulve in nožnice. Pomembna je tudi uporaba imunosupresivnih zdravil po transplantaciji organov in stanje po kemoterapiji.

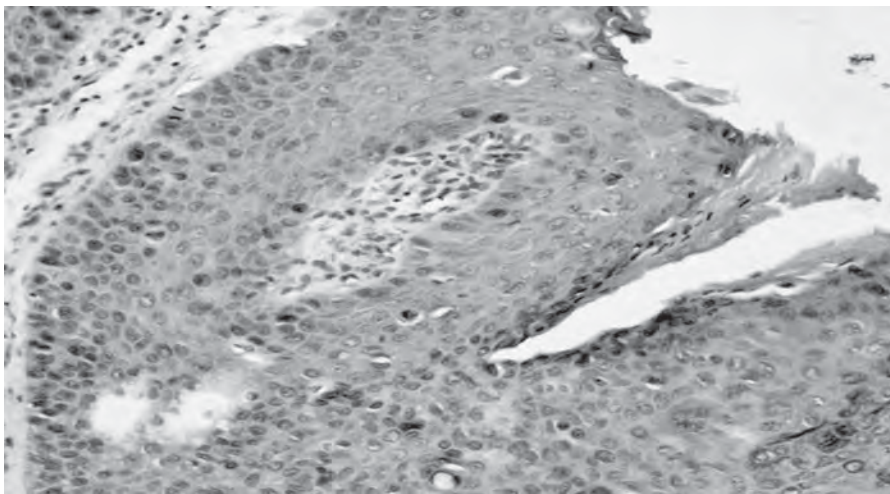
Etiologija in patogeneza

Okužba s humanimi papilomskimi virusi (HPV) povzroči analni karcinom podobno kot karcinom materničnega vratu (8, 9). Mnogi bolniki imajo istočasno analne in genitalne virusne spremembe. Običajno spadajo v populacijo, ki ima podobne navade, med drugim tudi večje število spolnih partnerjev. Analne in cervikalne karcinome praviloma povzročajo hudo ogrožajoči HPV, genotipa 16 in 18 (10–12). Danes je znanih že več kot 100 genotipov HPV, vsaj 20 od njih pa je znanih, da okužijo anogenitalni predel. Tipa 6 in 11 na splošno povzročata benigne lezije, kondilome in analno intraepitelijsko neoplazijo (AIN) blažje stopnje, ki redko napreduje do karcinoma. Nasprotno pa genotipi 16, 18, 31, 33, 34 in 35 HPV povzročajo intraepitelijsko displazijo hujše stopnje, *carcinoma in situ* in karcinom anusa ter materničnega vratu. HPV 6 in 11 ostajata v celici kot zunajkromosomska episoma, medtem ko se HPV 16 in 18 vgradi v gostiteljevo DNA, kar razloži različno sposobnost za začetek razvoja raka (10, 13). Študije Palmerja in sodelavcev (11) kažejo, da epitelij prehodne cone analnega kanala kaže embriološke in histološke podobnosti s prehodno cono materničnega vratu. Pomembna razlika je tudi med odsotnostjo keratina in prisotnostjo HPV DNA v vzorcih.

Imunsko oslabljeni bolniki (transplantacije ledvic, srca) in karcinomi bolniki po kemoterapiji so izpostavljeni večjemu tveganju, da se okužijo s HPV, in večji verjetnosti nastanka skvamoznoceličnega karcinoma (14, 15). Pri teh se pojavljajo v mlajši dobi, so multifokalni, bolj trdoživi, ponavljajoči se in hitro napredujejo. Pri približno 50 % HIV-pozitivnih bolnikov lahko dokažemo HPV DNA.

V študiji o analnem skvamoznoceličnem karcinomu (16) je 47 % bolnikov imelo v anamnezi okužbo z genitalnimi bradavicami. Drugi, brez anamneze analnih bradavic, pa so imeli v anamnezi gonorejo, okužbo z virusom herpes simpleks tip 2 ali okužbo s klamidijo (*Chlamydia trachomatis*). Tudi kajenje je pomemben dejavnik tveganja.

Analni odnosi pri mladi populaciji pomenijo večje tveganje (12), vendar analni karcinom nastaja tudi v populaciji moških in žensk, ki se ne izpostavljajo tveganju. Če je torej HPV resnični povzročitelj analnega skvamoznega karcinoma, je treba razmisliti tudi o drugih načinih vnosa v analni predel. Trenutni uvid govori za interakcijo več vzrokov kot so: vplivi okolja, infekcija s HPV, imunski status in navzočnost supresivnih genov (17).



Slika 1. Analne bradavice in carcinoma in situ (primer iz prakse. Vidna je koilocitoza

Diagnostika in ocena kliničnega stanja

Prognoza in preživetje pri analnem karcinomu sta odvisna od lokalnega stanja. Slabša sta, ko bolezen zajame regionalne bezgavke (ocena po Dukesu). Pri karcinomih tega predela pa bolj pride v poštev klasifikacija TNM. Najbolj zanesljivo oceno stanja dobimo s skrbnim pregledom, po potrebi tudi v splošni anesteziji. Pomembni so endoanalna ultrasonografija, računalniška tomografija in magnetnoresonančno slikanje. Ti diagnostični postopki omogočajo tudi primeren odvzem tkiva za histološko preiskavo, na osnovi katere je nato možno tudi določiti najboljši način zdravljenja. Če pacient prejema radio- ali kemoterapijo, naj bi se nadaljnja ocena stanja naredila 8 tednov po njej, ko so že vidni rezultati zdravljenja.

Preventivni pregledi

Že mnoga leta se uporablja bris cervikalnega kanala. Citološki izvid pokaže stopnjo cervikalne intraepitelijske neoplazije (CIN) pred napredovanjem v invazivni karcinom. Ženske z nenormalnimi rezultati so kolposkopirane, kar ginekologu omogoči pogled na lezije s prostim očesom. Biopsije le natančno potrdijo stopnjo bolezni. Zaradi biološke podobnosti analnih in cervikalnih karcinomov lahko podobne metode uporabimo za odkrivanje sprememb v analnem kanalu, ki vodijo v karcinom.

V prvi vrsti moramo nadzirati ogrožene skupine – s homoseksualnimi odnosi ali partnerji z receptivnimi analnimi odnosi v anamnezi, vse HIV-pozitivne ženske ne glede na analne odnose in vse ženske z visoko stopnjo cervikalnih ali vulvarnih lezij oz. karcinomom (18).

Citološki test

Tudi pri analnem karcinomu ostaja citologija najboljši presejalni test, ker ga je lahko narediti in je relativno poceni. Abrazijsko krtačko, namočeno v fiziološko raztopino, zavrtimo na perianalni koži 10- do 20-krat tako, da z odločnim pritiskom odstrgamo nekaj celic s površine. Citološki vzorec naj bo vzet z analnega roba in spodnjega dela analnega kanala. S tem se izognemo onesnaženju brisa z blatom. Krtačko nato razmažemo po stekleni ploščici in razmaz fiksiramo standardno za barvanje po Papanicolaou. Ob pravilnem postopku je občutljivost in specifičnost odčitka večja od 95 % glede na prisotnost ali odsotnost nenormalnih celic. Če je izvid patološki, je čim prej potrebna anoskopska preiskava, zaželena je preiskava s povečavo po aplikaciji 3- ali 5-odstotne očetne kisline. Površine, ki se po nanosu očetne kisline obarvajo belkasto, je treba biopsirati.

Pozitivne biopsije

Takoj zdravljeni naj bodo samo bolniki z visoko stopnjo analne intraepitelijske neoplazije. To stališče temelji na izkušnjah s spremembami na materničnem vratu (CIN), za katere je znano, da večina sprememb nizke stopnje spontano regredira. Večino sprememb koaguliramo z elektriko ali pa izrežemo. AIN nizke stopnje spremljamo s citološkimi pregledi na 3–6 mesecev (19).

Redno spremljanje stanja pri HIV-pozitivnih homoseksualnih in biseksualnih moških – iskanje intraepitelijskih lezij in skvamoznoceličnega karcinoma – je glede življenjske dobe zadovoljiv ukrep, in to ob stroških, ki so primerljivi ceni drugih preventivnih posegov (20).

Cepivo proti humanim papilomskim virusom

V mnogih državah, pred kratkim tudi pri nas, se je začelo cepljenje proti okužbi s HPV. Obstajata dve cepivi: prvo je dvovalentno cepivo samo proti genotipoma 16 in 18 (proizvajalec Glaxo-Smith-Kline), ki povzročata karcinom, štirivalentno cepivo (proizvajalec Merck-Sharp-Dome-MSD) pa štiti tudi pred genotipoma 6 in 11, ki povzročata virusne bradavice oz. AIN nizke stopnje.

Trenutno je cepljenje priporočeno predvsem kot preventiva pred rakom materničnega vratu in so k cepljenju povabljene deklice do 12. leta starosti. V mnogih državah pa cepijo tudi dečke v času pred začetkom spolne aktivnosti. Šele čez čas se bo lahko ocenil upad incidence raka materničnega vratu. Kljub cepljenju pa morajo redni kontrolni pregledi in brisi materničnega vratu ostati običajna rutina. V populacijah, kjer bodo precepljeni dečki in deklice, se bo morda čez čas pokazalo tudi, da se je zmanjšalo število rakov analnega predela in istočasno tudi okužb z genitalnimi bradavicami.

PERIANALNE NEOPLAZME

Analna intraepitelijska neoplazija (AIN) – Bowen's disease

Analna intraepitelijska neoplazija visoke stopnje je sinonim s starim nazivom perianalna Bowenova bolezen. Bowen (21) je leta 1912 opisal intraepidermalni skvamoznocelični karcinom (*Ca in situ*) kot kronično atipično epitelijsko proliferacijo. Izraz analna intraepitelijska neoplazija sta predlagala Fenger in Nielsen leta 1986 (22). Večina avtorjev danes gleda kot Bowenovo bolezen samo AIN visoke stopnje. V glavnem jo povzročata HPV 16 in 18, AIN nizke stopnje pa večinoma HPV 6 in 11 (23–25). Natančen potek perianalne AIN ni znan. Večina podatkov je iz študij o infekcijah s HPV. Skoraj vsi HIV-pozitivni moški kot tudi večji del HIV-negativnih homoseksualnih moških je nosilcev HPV. Nekatera opažanja (Morganthaler in sodelavci) (26) govorijo, da se pri bolnikih z Bowenovo boleznijo v povprečnem času sledenja od 4–7 let razvijejo še malignomi drugih vrst (sigmoidni kolon, vulva). Histološka slika skvamoznoceličnega karcinoma *in situ* kaže karakteristične bowenoidne celice velikanke z nekaj vakuolizacije, ki dajejo »haloeffekt« – koilocitozo.

Diagnoza

Tudi v diagnostiki AIN v prvi vrsti uporabljamo premaz s 3–5-odstotno očetno kislino. Obeljene površine tkiva biopsiramo. Natančnejšo diagnozo lahko

dosežemo tudi z barvanjem z raztopino lugola, ki lahko pokaže pomanjkanje glikogena v displastičnih celicah, če se obarvajo rumenkasto. Normalno tkivo in AIN nizke stopnje se pri barvanju z lugolom obarvata rjavo ali črno.

Zdravljenje

Zdravljenje Bowenove bolezni oziroma AIN visoke stopnje se je dramatično spremenilo. AIN visoke stopnje je preinvazivno stanje in zahteva nadaljnjo obdelavo. V času kirurškega zdravljenja ima 2–28 % bolnikov že invazivni skvamoznocelični karcinom (25, 27, 28). Znano je, da je razširitev bolezni običajno pod makroskopskim robom lezije in jo je možno natančno opredeliti le mikroskopsko. Zato priporočajo biopsije le po poprejšnjem barvanju perianalne kože, perineja in analnega kanala s 3–5-odstotno očetno kislino (23, 29).

Za AIN nizke stopnje agresivnejši posegi niso potrebni, če je stanje asimptomatsko, vendar je treba stanje pacientov spremljati s kontrolnimi pregledi.

Za zdravljenje pri AIN visoke stopnje je več možnosti.

Imikvimod (Aldara) je modulator imunskega odziva z močnim anitivirusnim in antitumorskim delovanjem na živalih. Leta 1979 je bil priporočen kot lokalno zdravilo za anogenitalne bradavice pri odraslih. Kot površinski nanos se uporablja tudi pri nekaterih drugih spremembah na koži, npr. pri bazalnoceličnem karcinomu, vulvarni intraepitelijski neoplaziji, invazivnem skvamoznoceličnem karcinomu kože, okužbi z virusom herpes simpleks in drugje (26, 30, 31). Nekateri so poročali, da se je to zdravilo izkazalo pri HIV-pozitivnih bolnikih s skvamoznoceličnim karcinomom *in situ*. Glede na to imikvimod priporočajo tudi kot preliminarno zdravilo za AIN visoke stopnje.

5-fluorouracil se je prav tako pokazal kot učinkovito zdravilo pri lokalni uporabi.

Kavterizacija – elektroablacija, posebej pri razširjeni bolezni, je atraktivna, ker je manj travmatizirajoča kot obsežna ekscizija. Pomanjkljivost je le, da ne dopušča natančnega histološkega pregleda, ker ni pravega biopsijskega vzorca in je možno spregledati invazivni karcinom. Tudi tu priporočajo barvanje z očetno kislino.

Napredek pri obravnavi AIN visoke stopnje je uporaba anoskopije z veliko ločljivostjo (23, 34). Z njo lahko opazimo spremembo žilnega vzorca, ki nakazuje hujšo displazijo. Ta vrsta anoskopije je za zdaj še nova za kolo- rektalne kirurge, vendar bo predvidoma kmalu postala nujna in tudi bolj priljubljena.

Natančna ocena malignosti je možna z *ekscizijo* spremembe. Ekscizijo svetujejo, ko so spremembe širše od 3 cm. Še vedno pa se pogosto dogodi, da se bolezen ponovi zaradi skritih ostankov. Tudi široka ekscizija sprememb visoke stopnje AIN ne izključuje ponovitve tudi pri histološko negativnih robovih. Težko je z natančnostjo opredeliti robove bolezni, pa tudi preostala perianalna koža lahko še vedno skriva HPV, posebej HPV 16 in 18. Obsežne ekscizije perianalne kože in analnega kanala spremljajo neprijetni zapleti (analna striktura, prolaps sluznice, fekalna inkontinenca).

Danes tudi za zdravljenje AIN visoke stopnje priporočajo bolj konzervativno zdravljenje – pogostejše kontrolnepreglede in redne biopsije sumljivih sprememb. Tudi pri invazivnem karcinomu je smiselno začeti najprej lokalno terapijo z imikvimodom (32) ali 5-FU (33). Kirurške ekscizije, posebej ekstenzivne, pridejo v poštev pri bolnikih z resnejšimi simptomi. Potreben je dolgotrajen nadzor.

VERUKOZNI KARCINOM – GIGANTSKI KONDILOMI

Tudi za verukozni karcinom, poznan kot *Buscke-Loewensteinov tumor* ali *orjaške perianalne bradavice* sta – tako kot za analne bradavice povzročitelja HPV 6 in 11. Gre za tipično zelo velike, počasi rastoče in boleče bradavice, ki so relativno mehke in cvetačastega videza. Nastanejo okrog anusa, v analnem kanalu ali rektumu in jih pogosto ni mogoče razlikovati od običajnih analnih kondilomov. Čeprav so histološko benigne, je njihovo obnašanje klinično maligno. V nezdravljenih primerih povzročajo obsežne erozije in nekroze zaradi pritiska okolnega tkiva, prihaja do preraščanja v ishioanalno kotanjo, perirektalno tkivo in celo v trebušno votlino. Invazivna narava teh lezij lahko povzroči multiple žepe ali kanale, ki lahko prizadejejo fascijo, mišice ali danko ter povzročijo vnetje, infekcijo in krvavitev.

Obsežnost sprememb lahko natančno določimo z računalniško tomografijo. Zaenkrat ni poročil, da bi te vrste tumorji metastazirali (35, 36). Priporočena je široka lokalna ekscizija, pri prizadetosti analnih sfinktrov pa tudi abdominoperinealna resekcija.

ANALNA INTRAEPITELIJSKA NEOPLAZIJA ANALNEGA KANALA

AIN se lahko pojavi tudi v analnem kanalu, in sicer kot predstopnja karcinoma analnega kanala. Praviloma raste bolj agresivno kot AIN perianalno. Potrdimo jo z biopsijo, barvanjem s 3–5-odstotno očetno kislino in lugolom. Za zdravljenje priporočajo elektrokoagulacijo ali lokalno ekscizijo, pri obsežnejših spremembah pa parcialno ekscizijo v več posegih, da bi se

izognili strikturam. Koristni so kontrolni pregledi in barvanje z raztopino očetne kisline. Kjer je mogoče, je smiselna elektrokoagulacija ob pomoči anoskopije z veliko ločljivostjo. Pri HIV-pozitivnih bolnikih se AIN v analnem kanalu pogosto ponavlja.

Zdravljenje hiv pozitivnih bolnikov

Stanje pri HIV-pozitivnih bolnikih je treba skrbno spremljati že zaradi osnovne bolezni. Potrebni so redni brisi analnega kanala, ki lahko odkrijejo AIN. Če jih zdravimo z radio- ali kemoterapijo, so potrebni manjši odmerki sevanja in kemoterapevtikov, ker slabše prenašajo ti vrsti terapije in ju spremlja več zapletov. Uspeh zdravljenja je odvisen od stanja njihove osnovne bolezni, in ne od stanja njihove analne bolezni.

DRUGE VRSTE KARCINOMOV V ANALNEM PREDELU

Adenokarcinom

Primarni adenokarcinomi anusa so zelo redki. WHO deli te malignome na rektalni tip, karcinom analnih žlez in karcinome, ki nastanejo v anorektalnih fistulah.

Rektalni tip je najpogostejši adenokarcinom, najden v analnem kanalu. Nastane v zgornjem segmentu, ki je obložen z mukozo kolorektalnega tipa. Histologija je takšna kot pri adenokarcinomu debelega črevesa, zato ga je tudi od njega zelo težko razlikovati.

Analne žleze so omejene s skvamoznim epitelijem na ustjih kript in s tranzicijskim epitelijem v globini, v žlezah pa so celice, ki izločajo mucin. Histološko najdemo sliko adenokarcinoma ali mukoepidermoidnega karcinoma. Najbolj karakteristično je, da v vzorcih ne vidimo zajetega površinskega epitelija, razen v napredovalih stadijih.

Anorektalna fistula

Včasih nastanejo karcinomske spremembe tudi v kanalih fistul, posebej pri bolnikih, ki imajo fistule že zelo dolgo.

Malocelični karcinom

Je zelo redek karcinom, ki histološko in histokemično spominja na maloce-
lični (*oat cell*) karcinom pljuč. Znan je kot nevroendokrini karcinom (Merckel).

Melanom

Maligni melanom je med anorektalnimi malignomi eden od najbolj neprijet-
nih. Čeprav je v predelu anorektuma redek, v celoti vendarle obsega 1–3 %
vseh melanomov. Analni kanal je po pogostosti tretja lokacija melanoma,
presekata ga le koža in oko. Nastane iz epiteljskih celic analnega kanala
nad in pod zobato črto. Nekaj poročil opisuje ga opisuje tudi v rektumu (37,
38). Elektronska mikroskopija pokaže, da so v rektalni sluznici normalni
melanociti.

ZAKLJUČEK

Karcinomi analnega predela so v zadnjem času vse pogostejši. Študije
kažejo, da ima pomembno vlogo pri tem okužba s HPV, saj preskoči v
karcinomsko raščo. Spremembe v anogenitalnem predelu povzročata več
genotipov HPV. Znano je, da je okužba s HPV lahko tudi vzrok raka mater-
ničnega vratu. Najbolj patogene vrste HPV so genotipa 6 in 11, ki pravilo-
ma povzročata samo benigne spremembe (anogenitalne bradavice), in
genotipa 16 ter 18, ki povzročata rakave spremembe tako na materničnem
vratu kot na zadnjiku. Poleg teh štirih najpogostejših genotipov so znani še
nekateri, ki jim pripisujejo onkogeno delovanje. Za nastanek raka zadnjika
je precj odgovoren vsak vsam s svojim načinom spolnega življenja (vrsta
spolnih praks, menjavanje partnerjev, okužbe s spolno prenosljivimi bolezn-
nimi, HIV). K rakom v tem področju so bolj nagnjeni tudi ljudje z zmanjšano
imunsko odpornostjo, npr. po transplantaciji organov ali ob kemoterapiji.

Za nekatere oblike v prispevku naštetih malignih sprememb zaenkrat še ni
dokazov, da bi bile v zvezi z okužbo, jih je pa treba poznati in razlikovati od
tistih, kjer je zveza z okužbo dokazana.

LITERATURA

1. Fenger C, Frisch M, Marti MC, Parc R. Tumors of the anal canal. Hamilton SR, Aaltonen LA, editors. WHO classification of tumors. Pathology and genetics of tumors of the digestive system. Lyon, France: International Agency for Research on Cancer (IARC), 2002: 146-55.
2. Green FL, Page DL, Fleming ID, Fritz A, Haller DG, Morrow M, et al. American Joint Committee on Cancer. 6th ed. New York: Springer-Verlag, 2002: 139-44, 231-7.

3. Williams GR, Talbot IC. Anal carcinoma – a histological review. *Histopathology* 1994; 25: 507-16.
4. Brown DK, Ogelsby AB, Scott DH, Dayton MT. Squamous cell carcinoma of the anus. A twenty-five years retrospective. *Am Surg* 1988; 54: 337-42.
5. Greenall MJ, Quan SHQ, Urmacher C, DeCosse JJ. Treatment of epidermoid carcinoma of the anal canal. *Surg Gynecol Obstet* 1985; 161: 509-17.
6. Pintor MP, Northover JMA, Nicholls RJ. Squamous cell carcinoma of the anus at one hospital from 1948 to 1984. *Br J Surg* 1989; 76: 806-10.
7. Nigro ND. Multidisciplinary management of cancer of the anus. *Worlds J Surg* 1987; 11: 446-51.
8. Frisch M. On the etiology of anal squamosum carcinoma. *Dan Med Bull* 2002; 49: 194-209.
9. Chang GJ, Sheldon A, Welton ML. Epidemiology and natural history of anal HPV infection and ASIL and cancer in the general population. *Semin Colon Rect Surg* 2004; 15: 210-4.
10. Saclarides TJ, Klem D. Genetic alterations and virology of anal cancer. *Semin Colon Rectal Surg* 1995; 6: 131-4.
11. Palmer JG, Schoelefield JH, Coates PJ, Shepherd NA, Jass JR, Crawford LV, et al. Anal cancer and human papilloma viruses. *Dis Colon Rectum* 1989; 32: 1016-22.
12. Shroyer KR, Kim JG, Manos MM, Greer CE, Pearlman NW, Franklin WA, Papilloma virus found in anorectal squamous carcinoma, not in colon adenocarcinoma. *Arch Surg* 1992; 127: 741-4.
13. Bjørge T, Engeland A, Luostarinen T, Mork J, Gislefoss RE, Jellum E, et al. Human papilloma virus infection as a risk factor for anal and perianal skin cancer in a prospective study. *Br J Cancer* 2002; 87: 61-4.
14. Welton ML. Etiology of human papilloma virus infections and the development of anal squamous intraepithelial lesions. *Semin Colon rectal Surg* 2004; 15: 193-5.
15. Mullerat J, Northover J. Human papilloma virus and anal neoplastic lesions in the immunocompromised (Transplant) patient. *Semin Colon Rectal Surg* 2004; 15: 215-7.
16. Noffsinger A, Witte D, Fenoglio-Preiser CM. The relationship of human papillomaviruses to anorectal neoplasia. *Cancer* 1992; 70: 1276-87.
17. Deans GT, McAlee JJA, Spence RAJ. Malignant anal tumors. *Br J Surg* 1994; 81: 501-8.
18. Polefsky JM. Anal squamous intraepithelial lesions in human immunodeficiency virus-positive men and women. *Semin Oncol* 2000; 27: 471-9.
19. Goldstone SE, Winkler B, Wifford LJ, Alt E, Polefsky JM. High prevalence of anal squamous intraepithelial lesions and squamous-cell carcinoma in men who have sex with men as seen in a surgical practice. *Dis Colon Rectum* 2001; 44: 690-8.
20. Goldie SJ, Kuntz KM, Weinstein MC, Freedberg KA, Palefasky JM. Cost-effectiveness of screening for anal squamous intraepithelial lesions and cancer in human immunodeficiency virus-negative homosexual and bisexual men. *Am J Med* 2000; 108: 634-41.
21. Bowen JT. Precancerous dermatoses: a study of two cases of chronic atypical epithelial proliferation. *J Cutan Dis* 1912; 30: 241-55.
22. Feuger C, Nielsen VT. Intraepithelial neoplasia in the anal canal. The appearance and relation to genital neoplasia. *ACTA Pathol Microbiol Immunol Scand* 1986; 94: 343-9.
23. Chang GJ, Welton ML. Anal neoplasia. *Seminars Colon Rectal Surg* 2003; 14: 111-8.
24. Halverson AL. Perianal Bowen's disease then and now: evolution of the treatment for anal high-grade intraepithelial neoplasia. *Semin Colon Rectal Surg* 2003; 14: 213-7.

25. Brown SR, Skinner P, Tidy J, Smith JH, Sharp F, Hosie KB. Outcome after surgical resection for high-grade anal intraepithelial neoplasia (Bowen's disease). *Br J Surg* 1999; 86: 1063-6.
26. Morgenthaler JA, Dietz DW, Matthew GM, Birnbaum EH, Kodner IJ, Fleshman JW. Outcomes, risk of other malignancies, and need for formal mapping procedures in patients with perianal Bowen's disease. *Dis Colon Rectum* 2004; 47: 1655-61.
27. Marchesa P, Fazio VW, Oliart S, Goldblum JR, Lavery IC. Perianal Bowen's disease: A clinico-pathologic study of 47 patients. *Dis Colon Rectum* 1997; 40: 1286-93.
28. Samiento JM, Wolff BG, Burgart LJ, Frizelle FA, Ilstrup DM. Perianal Bowen's disease. Associated tumors, human papilloma virus, surgery, and other controversies. *Dis Colon Rectum* 1997; 40: 912-8.
29. Sholefield JH, Johnson J. Guidelines for anal cytology-to make cytological diagnosis and follow up much more reliable. *Cytopathology* 1998; 9: 15-22.
30. Chute CG, Chuang TY, Bergstralh EJ, Su WPD. The subsequent risk of internal cancer with Bowen's disease. *JAMA* 1991; 266: 816-9.
31. Marfing TF, Abel ME, Gallagher DM. Perianal Bowen's disease and associated malignancies. Results of survey. *Dis Colon Rectum* 1987; 30: 782-5.
32. Gottesman L. *Dis Colon Rectum* 2004; 47: 1660-1.
33. Chang LK, Gottesman L, Breen EL, Bledag R. Anal dysplasia: Controversies in management. *Semin Colon Rectal Surg* 2004; 15: 233-8.
34. Berry JM, Jay N, Polefsky JM, Welton ML. State-of-the-art of high-resolution anoscopy as a tool to manage patients at risk for anal cancer. *Semin Colon rectal Surg* 2004; 15: 218-26.
35. Gordon PH. Current status-perianal and anal canal neoplasms. *Dis Colon Rectum* 1990; 33: 799-808.
36. Cintron J. Buschke-Loewenstein tumor of the perianal and anorectal region. *Semin Colon Rectal Surg* 1995; 6: 135-9.
37. Werdin C, Limas C, Knodell RG. Primary malignant melanoma of the rectum. Evidence for origination from rectal mucosal melanocytes. *Cancer* 1988; 61: 1364-70.
38. Quan SHQ. Malignant melanoma of the anorectum. *Semin Colon Rectal Surg* 1995; 6: 166-8.