

Uporabnost slikovno preiskovalnih metod pri določanju HPV statusa karcinomov glave in vratu

The use of radiographic imaging techniques in determining HPV status of head and neck squamous cell carcinoma

Jerele Cene¹, Šurlan Popovič Katarina²

¹Na griču 76, 4000 Kranj

²Klinični inštitut za radiologijo, Zaloška cesta 7, 1000 Ljubljana

Korespondenca: Cene Jerele

E-mail: cene.jerele@gmail.com

Poslano / Received: 5.7.2018

Sprejeto / Accepted: 8.9.2018

doi:10.25670/oi2018-017on

IZVLEČEK

Karcinomi glave in vratu predstavljajo pomemben zdravstveni problem in so šesti najpogostejši karcinom na svetu. Okoli 90 % karcinomov glave in vratu je ploščatoceličnih karcinomov, ki predstavljajo globalno letno incidenco okoli 650.000, v Sloveniji pa okoli 440 primerov (2015).

V zadnjih desetletjih strmo raste incidenca karcinomov orofarinksa. Vzrok je epidemija okužb s humanim papiloma virusom (HPV), visokorizični tip 16 izoliramo kar iz 40–60 % ploščatoceličnih karcinomov orofarinksa. Bolniki s HPV-pozitivnimi PCKGV imajo občutno boljše preživetje in odzivnost na zdravljenje v primerjavi s HPV-negativnimi, zaradi česar je postalo določanje HPV statusa karcinoma ključno pri načrtovanju zdravljenja in napovedi preživetja. Trenutni zlati standard za dokaz HPV predstavlja pomnoževanje virusne RNA z verižno reakcijo s polimerazo, čedalje večjo veljavo pa dobivajo tudi radiološke slikovno preiskovalne metode. Zaenkrat izključno s pomočjo tovrstnih metod ne moremo rutinsko razlikovati med HPV-pozitivnimi in HPV-negativnimi karcinomi. Kljub temu pa raziskave kažejo na specifične, tudi radiološke lastnosti HPV-pozitivnih karcinomov, ki jih poleg rezultatov ostalih preiskav lahko uporabimo pri določanju HPV statusa. Vrednotimo tako primarni karcinom kot zasevke v bezgavkah. Primarni HPV-pozitivni karcinomi so v primerjavi s HPV-negativnimi običajno manjši, bolj zamejeni, metabolno manj aktivni in z manj nekrozami ter ulceracijami. Značilno se pojavljajo v tonsilarni regiji in na bazi jezika. Zasevki v bezgavkah so pri HPV-pozitivnih karcinomih zgodnejši in pogostejši kot pri HPV-negativnih, poleg tega imajo pogosteje cističen videz.

Ključne besede: karcinom glave in vratu, ploščatocelični karcinom orofarinksa, humani papiloma virus (HPV), radiološke značilnosti, slikovno preiskovalne metode.

ABSTRACT

Head and neck cancer presents a serious health issue and is the sixth most common cancer in the world. With an estimated annual burden of 650,000 incident cases worldwide and approximately 440 incident cases in Slovenia, squamous cell carcinoma accounts for about 90 % of head and neck cancer (2015).

In the last few decades, the number of oropharyngeal carcinoma cases has notably increased. The reason lies in the human papillomavirus (HPV) epidemic, with high-risk HPV type 16 being isolated from 40–60 % cases of oropharyngeal squamous cell carcinoma. Patients with HPV-positive HNSCC have a notably higher survival rate as well as better treatment response opposed to their HPV-negative counterparts. Therefore, the evaluation of HPV status in these patients has become the main factor in treatment planning and outcome prediction. The current golden standard for determining the viral aetiology of carcinoma is amplifying viral RNA with PCR. While recent studies indicate that radiographic imaging techniques are useful in determining HPV status, there is not enough evidence for them to be used as the sole method for HPV status determination. However, certain radiographic parameters were proven to be specific for HPV-related carcinomas and can be, when combined with other methods, used for determining HPV status. Primary HPV-positive carcinomas are generally smaller, less metabolically active, cause less necrosis and ulcerations, and have well-defined borders. They are usually found in the tonsillar region and at the base of the tongue. HPV-positive HNSCC presents with more frequent and earlier nodal metastases than HPV-negative HNSCC. HPV-positive HNSCC nodal metastases typically have a cystic appearance.

Keywords: head and neck carcinoma, oropharyngeal squamous cell carcinoma, human papillomavirus; radiographic features, radiographic imaging.

UVOD

Karcinomi glave in vratu vključujejo karcinome ustne votline, orofarinksa, hipofarinksa, grla, nosne in obnosnih votlin, žlez slinavk in kože tega področja, po nekaterih opredelitvah pa tudi karcinome ščitnice. Predstavljajo pomemben zdravstveni problem v mnogih delih sveta in so šesti najpogostejši karcinom na svetu. Ti karcinomi so etiološko povezani predvsem s kajenjem in uživanjem alkohola. Tipično se pojavljajo v šestem in sedmem desetletju življenja (izjema je karcinom nazofarinksa: ti bolniki so približno 10 let mlajši od ostalih) in so pogostejši pri moških. Okoli 90 % karcinomov glave in vratu je ploščatoceličnih karcinomov, ki predstavljajo globalno letno incidenco okoli 500.000 primerov (1). V Sloveniji je bilo v letu 2015 breme raka glave in vratu okoli 4000 primerov, s povprečno letno incidenco okrog 440 primerov (2).

Številne raziskave so pokazale stabilno in celo upadajočo incidenco ploščatoceličnih karcinomov glave in vratu (PCKGV) v zadnjih dveh desetletjih, kar je predvsem v zadnjem obdobju posledica zmanjšanja kajenja in uživanja alkohola ter boljše ustne higijene. Istočasno pa narašča incidenca raka orofarinksa, predvsem na bazi jezika in nebnici. V Združenih državah Amerike se je tako med leti 1971 in 2004 breme tega raka povečalo za 225 %, do 2020 pa naj bi po nekaterih napovedih celo preseгло incidenco raka materničnega vratu (3). Rast je povezana z epidemijo okužb z virusom HPV. Visokorizični sevi tega virusa (predvsem sevov 16 in 18) kar štirinajstkrat povečajo tveganje za nastanek karcinoma orofarinksa v splošni populaciji, v zahodnih državah pa jih izolirajo iz 40–60 % tovrstnih karcinomov (4). Trenutne raziskave kažejo, da je epidemija najverjetneje povezana z večjo spolno promiskuiteto in s spremembami spolne prakse (5).

Ta etiološki preskok v večinoma virusno povzročeno karcinogenezo je prinesel tudi pojem »novega« pacienta z rakom glave in vratu. Ta se precej razlikuje od »tradicionalnega« pacienta s tovrstnim rakom, ki je značilno starejši moški, z obilno izpostavitvijo alkoholu in tobaku ter pogosto sinhronimi karcinomi v različnih delih zgornjih prebavil in dihal (6). Trenutno so najpogostejši pacienti s HPV-pozitivnim karcinomom orofarinksa mlajši moški (srednja starost ob diagnozi 54 let), ki niso ali pa so minimalno izpostavljeni alkoholu in tobaku, so bolj izobraženi in imajo višji socialnoekonomski status (7). Ti pacienti imajo bogatejšo spolno zgodovino (> 25 vaginalnih spolnih partnerjev in > 5 oralnih spolnih partnerjev). Spreminja se tudi klinična prezentacija karcinomov, saj pri pacientih s HPV-pozitivnim PCKGV navadno odkrijemo bolezen v napredovalem stadiju z relativno majhnim primarnim karcinomom (6).

Kljub napredovali boleznimi ob postavitvi diagnoze pa so HPV-pozitivni karcinomi povezani z občutno boljším preživetjem, ki je posledica večje občutljivosti karcinomov na radio- in kemoterapijo (4). Ta je verjetno povezana s produkcijo virusnih onkogenih proteinov E6 in E7, značilnih za HPV, ki povzročita nestabilnost celičnega cikla. Omenja pa se tudi mehanizem imunsko posredovane občutljivosti. HPV namreč zavira lokalni imunski odziv, ki ga lahko z dodajanjem specifičnih substanc povečamo (24–26). Umrljivost je tako pri HPV-pozitivnih karcinomih kar 58 % manjša v primerjavi s HPV-negativnimi (4). Trenutno potekajo številne študije, ki preučujejo manj invazivno zdravljenje HPV-pozitivnih karcinomov orofarinksa z uporabo manjših doz kemoterapije, prilagojenih za tovrstne karcinome.

Določanje HPV statusa karcinoma je tako postalo eden ključnih dejavnikov pri načrtovanju zdravljenja in napovedi preživetja bolnikov s karcinomom glave in vratu. Trenutni zlati standard za dokaz HPV v orofaringealnem tumorju je določanje transkripcijske aktivnosti virusnih onkoproteinov E6 in E7. V ta namen se

uporablja RNA verižna reakcija s polimerazo (PCR), predvsem pa RNA in situ hibridizacija (ISH), ki omogoča neposredno vizualizacijo virusnih transkriptov v tkivih in je primerna za uporabo v kliničnem okolju (27). Metodi se uporabljata tudi v kombinaciji z imunohistokemičnim barvanjem na p16, s pomočjo katerega po prenovljenem TNM-sistemu UICC/AJCC (1. 1. 2018, 8. izdaja) ločujemo med p16-negativnimi in p16-pozitivnimi tumorji, za katere se uporablja tudi nova klasifikacija.

Dosedanje raziskave so pokazale, da tudi s slikovnimi diagnostičnimi metodami lahko ločimo med HPV-negativnimi in pozitivnimi karcinomi. Namen članka je primerjati uporabnost različnih slikovno diagnostičnih metod, predvsem pa narediti presek najnovjših tehnik in pokazateljev za razlikovanje med HPV-pozitivnimi in negativnimi karcinomi glave in vratu.

SLIKOVNO PREISKOVALNE METODE

Slikovne preiskave se v diagnostiki PCKGV rutinsko uporabljajo za anatomsko oceno primarnega tumorja in odkrivanje regionalnih in oddaljenih metastaz (T, N, M). Stadij ob odkritju bolezni ima namreč osrednjo vlogo pri načrtovanju zdravljenja, prognozi in končnemu izidu. Lokalno razširjenost bolezni (T-stadij) najbolje ocenimo z računalniško tomografijo, s kontrastnim sredstvom ali brez (CT s KS/CT), in z magnetno resonanco (MRI). Pozitronska emisijska tomografija (PET-CT) je uporabna metoda za določanje metabolne aktivnosti tumorja, lokalizacije primarnega tumorja in oceno lokalnih (N-stadij) in oddaljenih metastaz (M-stadij). Ultrazvok (UZ) se zaradi pomanjkljivosti, kot so subjektivnost operaterja in težavnost ocene retrofaringealnih bezgavk, redkeje uporablja (8).

CT je najširše uporabljana in najdostopnejša preiskava v diagnostiki PCKGV. Uporablja se za diagnostiko orofaringealnih, hipofaringealnih in laringealnih tumorjev, še posebno za analizo kostne in hrustančne invazije. Prednost pred MRI predstavljajo manjši stroški in krajši čas preiskave. Posledično je manjše tudi število artefaktov zaradi dihanja in premikanja pacienta. Uporaba kontrasta omogoča natančen prikaz žilnih struktur in njihov odnos s primarnim tumorjem ter vratnimi bezgavkami.

MRI se uporablja za diagnostiko primarnih tumorjev nazofarinksa, sinonazalne regije, žlez slinavk in korena jezika. Z dodatkom gadolinijevega kontrastnega sredstva si dobro prikažemo perinevralno širjenje tumorja, zato je ta tehnika pomembna pri oceni morebitne prizadetosti možganskih živcev, še posebno na bazi lobanje. Pri PCKGV lahko z MRI odkrijemo blage asimetrije Waldeyerjevega obroča, ki kažejo morebitno lokacijo neznanega primarnega tumorja.

Pozitronska emisijska tomografija - računalniška tomografija (PET-CT) s fluorodeoksiglukozo (FDG) se uporablja za določanje metabolne aktivnosti tumorja, ni pa dovolj natančna pri določanju stadija (8). Vse bolj se uveljavlja kot osnovna slikovna metoda za iskanje neznanih primarnih tumorjev in oceno lokalnih in sistemskih zasevkov, kot tudi za kontrole po končanem zdravljenju. Kljub odlični negativni napovedni vrednosti (> 90 %) pa izziv predstavlja velik delež lažno pozitivnih rezultatov (28). Uporaba PET-CT po predhodno ustrezno izpeljani diagnostiki (klinični pregled, CT/MR) je tako vprašljiva. Slabost preiskave je tudi slaba ločljivost, najmanjša debelina rezine je 5 mm.

Glede na nizko ceno, prenosnost in možnost serijskih slikanj ultrazvok (UZ) predstavlja obetavno možnost na področju slikovne diagnostike orofaringealnih karcinomov. V nedavni raziskavi so Faraji s sod. (9) primerjali zanesljivost ultrazvoka v primerjavi s standardnimi metodami (SM) - CT in MRI.

Dokazali so zmerno skladnost anatomske lege karcinoma s SM v primerjavi z UZ ($\kappa = 0,47$). Prav tako je bila dokazana dobra korelacija med oceno prostornine karcinoma s SM in UZ. Glede na rezultate Faraji s sod. ugotavljajo, da je transcervikalni ultrazvok občutljiva in relativno natančna dodatna preiskava k standardnim preiskavam za oceno orofaringealnih karcinomov.

Ultrazvok je uporaben tudi za odkrivanje sprememb v vratnih bezgavkah. Zgolj z uporabo UZ sicer ni mogoče potrditi oz. ovreči, ali gre za metastatsko spremembo, kljub temu pa lahko z določanjem velikosti, oblike in omejenosti spremenjenih bezgavk bolje ocenimo, ali gre za metastatsko bolezen (29). Avtorji ugotavljajo, da je UZ nepogrešljiv v diagnostiki metastaz v vratnih bezgavkah.

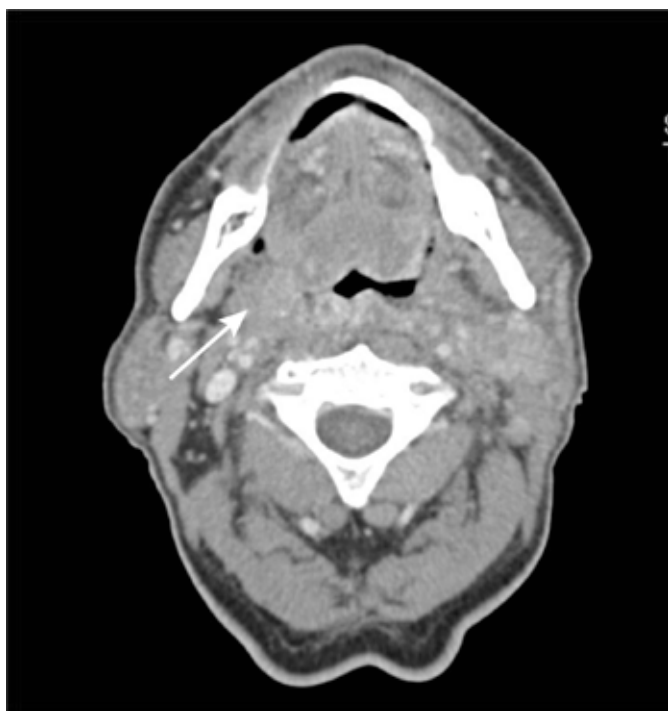
RADIOLOŠKE RAZLIKE MED HPV-POZITIVNIMI IN HPV-NEGATIVNIMI PLOŠČATOCELIČNIMI KARCINOMI OROFARINKSA

1. PRIMARNI KARCINOM

1.1 ANATOMSKA LOKACIJA IN VELIKOST

Medtem, ko lahko HPV-negativni karcinomi vzniknejo v katerem koli delu orofarinksa, so HPV-pozitivni karcinomi najpogostejši v tonzilarni regiji (Slika 1), ki ji po pogostosti sledi baza jezika (10). Razlog za takšno anatomsko preferenco ni pojasnjen, eden od možnih vzrokov pa je navzočnost prehodne mukoze v orofarinksu, ki je histološko podobna sluznici cerviksa (30, 31). Druga možnost je v genetskih značilnostih HPV 16, ki povečujejo preživetje virusa v limfatičnem tkivu - epiteliju tonzilarnih kript.

Primarni HPV-pozitivni karcinomi so statistično pomembno manjši od HPV-negativnih (11). Zaradi njihove majhnosti prihaja



Slika 1: HPV-pozitiven primarni karcinom na značilnem mestu v desni tonzilarni regiji. (CT, aksialno)

do težav pri radiološkem zaznavanju, posledično pa se je kot podtip uveljavil karcinom neznanega izvora (angl. unknown primary). Več kot 90 % tovrstnih karcinomov glave in vratu se pojavlja v področju Waldeyerjevega obroča. Takšni karcinomi so zaradi svoje majhnosti in ojačitve ozadja na CT in MRI lahko prikriti, FDG PET-CT pa jih ne zazna zaradi povečanega privzema glukoze normalnega limfatičnega tkiva. Kljub vsemu je zaradi široke uporabe PET v kombinaciji s CT primarni karcinom neznanega izvora relativno redek fenomen (8).

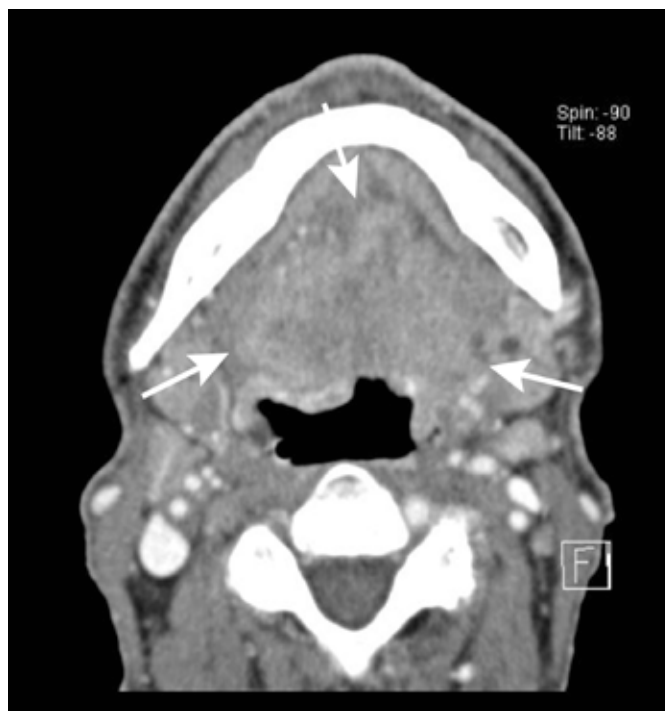K nizkemu deležu primerov karcinomov neznanega izvora v področju glave in vratu prispevajo tudi diagnostični algoritmi, ki vključujejo tonzilektomijo in po potrebi tudi odstranitev lingvalne tonzile.

NEKROZE IN ULCERACIJE

Nekroza je eden izmed pomembnih radioloških znakov, s katerimi lahko radiološko ločimo med obema tipoma karcinomov. Chan s sod. (11) so v raziskavi na 682 pacientih z orofaringealnim karcinomom ugotovili, da so ulceracije in nekroze primarnih karcinomov redke tako v HPV-pozitivni kot v HPV-negativni skupini, vendar je njihovo število pomembno manjše v HPV-pozitivni skupini.

1.2 OMEJENOST KARCINOMA

Cantrell s sod. (12) ugotavljajo, da imajo HPV-pozitivni primarni karcinomi v večjem delu jasno ločljivo, eksofitično mejo. Nasprotno so HPV-negativni slabo zamejeni in pogosteje vraščajajo v okolna mišična tkiva (Slika 2). Zamejenost HPV-pozitivnih karcinomov je bila pomembno boljša tudi v populaciji 682 pacientov v Chanovi raziskavi (11).



Slika 2: HPV-negativen karcinom ustnega dna. Vidni sta nejasna zamejenost in lokalno invazivna rast. (CT, aksialno)

1.3 METABOLNA AKTIVNOST

Tahari s sod. (13) ugotavljajo, da so HPV-negativni primarni karcinomi na FDG PET-CT pomembno večji in imajo višje glikolitične kazalce v primerjavi s HPV-pozitivnimi. Aktivnejši metabolizem HPV-negativnih karcinomov se kaže kot večji privzem glukoze (SUV – standardized uptake value), in sicer v vrednostih SUVmax, SUVpeak in SUVmean.

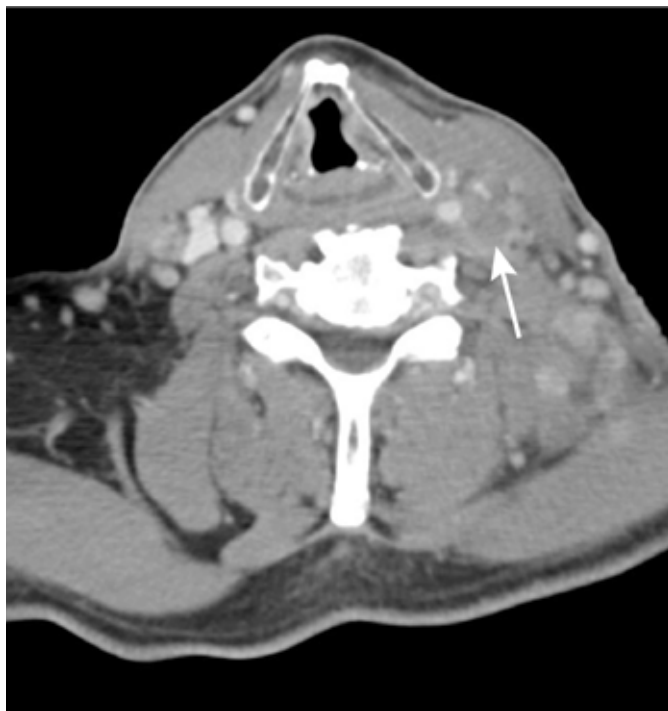Joo in sod. (14) ugotavljajo, da srednja vrednost SUVmax 7.1 v primarnem karcinomu lahko služi kot dodaten diagnostični pripomoček za določanje HPV-statusa karcinoma. HPV-negativni karcinomi so namreč povezani z višjim SUVmax kot HPV-pozitivni. Vrednost SUV, večja od 7,1, nakazuje na HPV-negativni karcinom, manjša pa na HPV-pozitivni. Metoda ima 78-odstotno občutljivost in 68-odstotno specifičnost.

Metabolna aktivnost primarnega HPV-pozitivnega karcinoma napoveduje tudi verjetnost za ponovitev oddaljenih zasevkov (20). Pacienti s ponovitvijo oddaljenih metastaz po enem letu od začetka zdravljenja so imeli povprečno vrednost SUV 10,4, tisti brez pa 7,0. Z odkritjem sovpadajo tudi rezultati raziskave na pacientih z agresivnimi HPV-pozitivnimi karcinomi (19).

HPV-pozitivni karcinomi kadilcev na FDG PET-CT niso pokazali višjih morfoloških ali glikolitičnih parametrov v primerjavi s HPV-pozitivnimi karcinomi nekadilcev (13).

1.4 DIFUZIJSKO OBTEŽENO SLIKANJE (DWI)

Chan s sod. so v raziskavi (15) z difuzijsko obteženim slikanjem (DWI) primerjali difuzijo vode v HPV-pozitivnih in HPV-negativnih karcinomih. Rezultate so prikazali v obliki navideznega difuzijskega koeficienta (angl. apparent diffusion coefficient – ADC). ADC je MR slika, na kateri s kombinacijo več klasičnih DWI slik prikažemo hitrost difuzije, pri čemer je slika ADC



Slika 3: Zasevek HPV-pozitivnega karcinoma v bezgavki regije 3 levo. (CT, aksialno)

natančnejša od slik DWI. Omejena difuzija se kaže kot nižja vrednost ADC in ustreza temnejšemu področju na sliki. HPV-pozitivni karcinomi so imeli v primerjavi s HPV-negativnimi pomembno nižje vrednosti ADC koeficienta. Diagnostična natančnost pri uporabi povprečne vrednosti ADC za razločevanje med HPV-pozitivnimi in HPV-negativnimi karcinomi se je izkazala za odlično, s površino pod krivuljo 0,85 za primarne karcinome.

Rezultati omenjene preiskave so v nasprotju z izsledki raziskave Yuna in sod. (16), ki nakazujejo višje vrednosti ADC v dobro diferenciranih TGV v primerjavi s srednje in slabo diferenciranimi.

2. METASTAZE V BEZGAVKAH

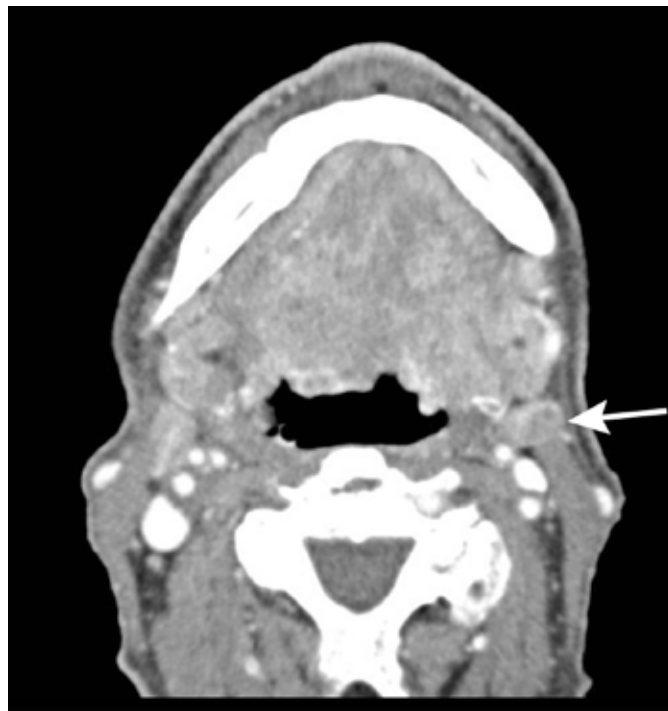
2.1 ANATOMSKA LOKACIJA, ŠTEVILO IN VELIKOST

Bogata limfna drenaža glave in vratu prispeva k zgodnjemu zasevanju in pogosti obojestranski prizadetosti bezgavk. Karcinome v tem področju tako pogosto odkrijemo šele v napredovali fazi, s prisotnimi regionalnimi metastazami (v 60 % ob odkritju) (8).

Prizadetost bezgavk je pogostejša in bolj obširna pri HPV-pozitivnih karcinomih kot pri HPV-negativnih. HPV-pozitivni karcinomi se zgodaj kažejo z vsaj eno prizadeto bezgavko (15) (Slika 3). To je verjetno posledica nezveznosti bazalne membrane epitelija tonzilarnih kript (32).

Chan s sod. (15) v raziskavi ne navajajo anatomskih razlik v porazdelitvi prizadetih bezgavk med HPV-pozitivnimi in HPV-negativnimi metastazami. Pri obeh vrstah je najpogosteje prizadeta regija II (Slika 4) in najredkeje regija I.

Davis s sod. (17) so ugotovili, da manjši volumen prizadetih



Slika 4: Zasevek HPV-negativnega karcinoma v bezgavki v regiji 2 levo. Regija 2 je najpogostejše mesto zasevanja tako HPV-pozitivnih kot HPV-negativnih karcinomov. (CT, aksialno)

bezgavk pri pacientih s HPV-pozitivnim PCKGV napoveduje boljše preživetje.

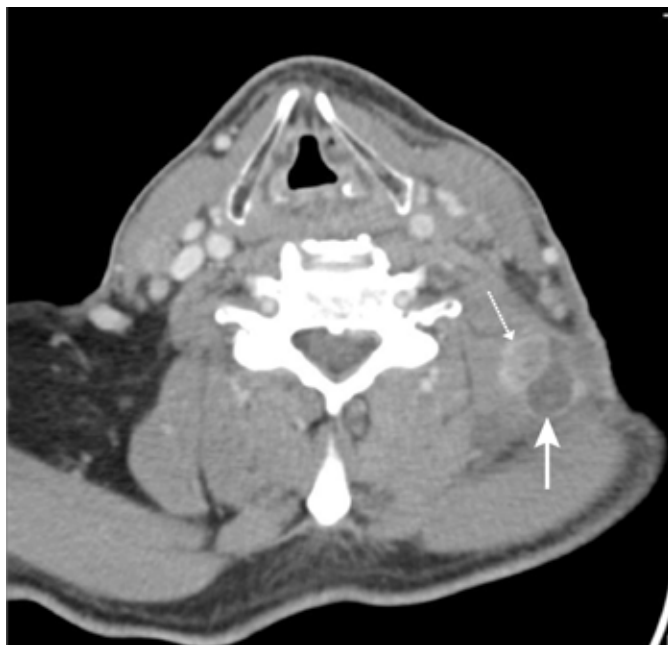2.2 CISTIČNOST IN NEKOTIČNOST

HPV-pozitivna adenopatija se lahko kaže z bezgavkami, ki so solidne, solidne z nekrozami ali cistične (8) (Slika 5).

Cistične metastaze v bezgavkah so definirane kot zajete bezgavke, ki vsebujejo homogeno tekočo vsebino (>70 % s Hounsfieldovimi enotami < 20), brez notranjih kompleksnih, nepravilnih ali solidnih področij ter s tanko (< 2 mm) kapsulo. Podoben videz ima tudi branhialna cista vratu, ki jo je treba ločiti od metastaz (8).

Več raziskav je pokazalo povezavo med karcinomi Waldeyerjevega obroča in cističnimi karcinomsko spremenjenimi bezgavkami. Hkrati pa so cistične karcinomsko spremenjene bezgavke povezane tudi s karcinomi tonzil in baze jezika. Ker se v teh področjih najpogosteje pojavljajo HPV-pozitivni karcinomi, lahko cistične karcinomsko spremenjene bezgavke služijo kot biomarker za napoved HPV statusa karcinoma (12, 15, 18, 22). Goldenberg s sod. (18) so dokazali HPV-pozitiven status karcinoma pri 87 % pacientov s cističnimi karcinomsko spremenjenimi bezgavkami, Cantrell s sod. (12) pa večjo verjetnost za cistične karcinomsko spremenjene bezgavke pri HPV-pozitivnih v primerjavi s HPV-negativnimi pacienti (36 % proti 10 %, $P = 0,002$). Morani (22) je dokazal, da dodatni kriterij »intranodalna cista v morfološko normalno manjši (< 1,5 cm) bezgavki« še poveča verjetnost za HPV-pozitivno bolezen (specifičnost in pozitivna napovedna vrednost sta 100-odstotni).

Rath s sod. (23) so primerjali uspešnost zdravljenja pri HPV-pozitivnih pacientih s solidnimi in cističnimi metastazami. Solidne metastaze so se pokazale kot napovedni dejavnik manjše uspešnosti, medtem ko cistične metastaze napovedujejo večjo uspešnost zdravljenja.



Slika 5: Spremembi v bezgavkah, značilni za HPV-pozitivne karcinome. Vidni sta cistično spremenjena bezgavka (polna puščica) in bezgavka s centralno nekrozo (črtkana puščica), obe v področju posteriornega cervikalnega prostora. (CT, aksialno)

Na drugi strani pa so nekrotične metastaze v bezgavkah definirane kot mase z debelo in nepravilno steno, s kompleksno centralno nizko oslabitvijo signala. Goldenberg s sod. so odkrili povezavo med nekrotičnimi metastazami in HPV-pozitivnim PCKGV (18).

V raziskavi visoko agresivnih HPV-pozitivnih karcinomov (karcinomi s sočasno prisotnostjo oddaljenih metastaz na neobičajnih mestih – metastaze izven pljuč) so ti pokazali večjo pogostost centralne tumorske nekroze v bezgavkah (> 80 %) v primerjavi s kontrolami (40 %) (19).

Nekroze bezgavk lahko predstavljajo motnje na PET-CT in prikažejo lažno negativne rezultat pri vrednotenju metabolne aktivnosti zasevka.

2.3 OMEJENOST IN EKSTRAKAPSULARNO ŠIRJENJE

Ekstrakapsularno širjenje je definirano kot infiltracija okolnega maščevja ali mišice, pa tudi kot nepravilnost v obliki kapsule bezgavke.

Cantrell s sod. (12) niso dokazali statistično pomembne razlike v pojavnosti ekstrakapsularnega širjenja metastaz preko meje bezgavk med HPV-pozitivnimi in HPV-negativnimi karcinomi.

Raziskava visoko agresivnih HPV-pozitivnih karcinomov (19) pa je pokazala pomembno večje ekstrakapsularno širjenje agresivnih HPV-pozitivnih limfnih metastaz kot kontrole. Ekstrakapsularno širjenje je bilo pri pacientih povezano s slabšo prognozo.

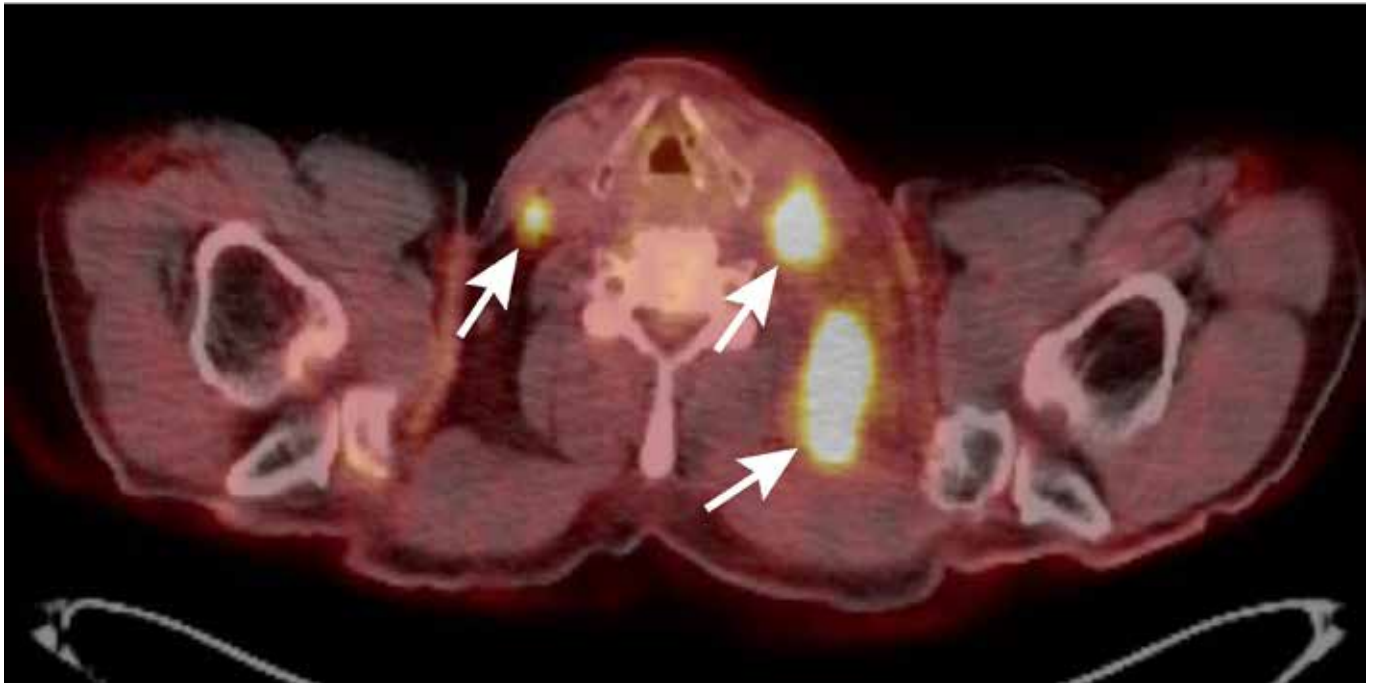
2.4 METABOLNA AKTIVNOST

Tahari s sod. (13) ugotavljajo, da so HPV-pozitivne metastaze na FDG PET-CT v splošnem večje, poleg tega pa imajo v nasprotju s primarnim karcinomom višje glikolitične indekse od HPV-negativnih (Slika 6). Parametra pa v nekaterih primerih nista kazala statistične pomembnosti.

Raziskava (20) je pokazala, da SUV-vrednost, določena v bezgavkah s PET-CT, sovпада s prognozo. Kendi s sod. (21) ugotavljajo, da je srednja vrednost SUVmax 7,66 ali višja napovedni dejavnik za HPV-pozitiven status PCKGV in posledično boljše preživetje.

2.5 DIFUZIJSKO OBTEŽENO SLIKANJE (DWI)

Chan s sod. (15) so dokazali, da je vrednost ADC v metastatskih bezgavkah HPV-pozitivnih karcinomov pomembno manjša v primerjavi s HPV-negativnimi.



Slika 6: Zasevki HPV-pozitivnega karcinoma v bezgavkah. Viden izrazito povečan privzem FDG na PET-CT. (PET-CT, aksialno)

ZAKLJUČEK

Zaenkrat izključno s pomočjo radioloških slikovno preiskovalnih metod ne moremo rutinsko razlikovati med HPV-pozitivnimi in HPV-negativnimi karcinomi. Kljub temu pa raziskave kažejo na specifične, tudi radiološke lastnosti HPV-pozitivnih karcinomov, ki jih poleg rezultatov ostalih preiskav lahko uporabimo pri določanju HPV statusa. HPV-pozitivni karcinomi se največkrat pojavljajo v tonzilarni regiji in na bazi jezika ter so pomembno manjši od HPV-negativnih. HPV-pozitivni karcinomi kažejo boljše omejenost, nekroze in ulceracije primarnih karcinomov pa so redkejše kot pri HPV-negativnih. Poleg tega so HPV-pozitivni karcinomi manj metabolno aktivni in imajo manjšo prosto gibljivost molekul vode kot HPV-negativni.

Tudi zasevki v bezgavkah lahko služijo kot pokazatelj HPV statusa karcinoma. HPV-pozitivni karcinomi namreč kažejo številčnejše in zgodnejše zasevke v primerjavi s HPV-negativnimi, ki imajo pogosteje cističen videz, medtem ko so zasevki HPV-negativnih karcinomov pogosteje solidni. V nasprotju s primarnimi karcinomi HPV-pozitivni zasevki kažejo večjo metabolno aktivnost in večjo omejenost gibanja molekul vode kot HPV-negativni.

Dosedanje raziskave so torej pokazale, da obstajajo specifične radiološke značilnosti HPV-pozitivnih karcinomov orofarinksa, s pomočjo katerih lahko predvidimo, ne pa tudi potrdimo HPV status karcinoma. V ta namen je potreben histološki pregled tkiva z ustreznimi laboratorijskimi analizami.

LITERATURA

1. Torre LA, Bray F, Siegel RL, Ferlay J, Lortet-Tieulent J, Jemal A. Global cancer statistics, 2012. *CA Cancer J Clin.* 2015; 65(2): 87–108.
2. Rak v Sloveniji 2015. Ljubljana: Onkološki inštitut Ljubljana, Epidemiologija in register raka, Register raka Republike Slovenije, 2018.; pridobljeno 17. 9. 2018 s: https://www.onko-i.si/fileadmin/onko/datoteke/dokumenti/RRS/LP_2015.pdf.
3. Chaturvedi AK, Engels EA, Pfeiffer RM, et al. Human papillomavirus and rising oropharyngeal cancer incidence in the United States. *J Clin Oncol.* 2011; 29: 4294–4301.
4. Ang KK, Harris J, Wheeler R, Weber R, Rosenthal DI, Nguyen-Tan PF, et al. Human papillomavirus and survival of patients with oropharyngeal cancer. *N Engl J Med.* 2010; 363: 24–35.
5. Heck JE, Berthiller J, Vaccarella S, et al. Sexual behaviours and the risk of head and neck cancers: a pooled analysis in the International Head and Neck Cancer Epidemiology (INHANCE) consortium. *Int J Epidemiol* 2010; 39: 166–81.
6. Deschler DG, Richmon JD, Khariwala SS, Ferris RL, Wang MB. The "new" head and neck cancer patient—young, nonsmoker, nondrinker, and HPV positive: evaluation. *Otolaryngology—head and neck surgery: official journal of American Academy of Otolaryngology-Head and Neck Surgery.* 2014; 151(3): 375–380.
7. Chaturvedi AK, Engels EA, Anderson WF, et al. Incidence trends for human papillomavirus related and unrelated oral squamous cell carcinomas in the United States. *J Clin Oncol* 2008; 26: 612–9.
8. Corey A.S., Hudgins P.A. Radiographic imaging of human papillomavirus related carcinomas of the oropharynx. *Head Neck Pathol.* 2012; 6(Suppl. 1): S25–S40.

LASTNOST/HPV STATUS	HPV-pozitivni	HPV-negativni
Anatomska lokacija	Tonzilarna regija, baza jezika	Celoten orofarinks
Velikost	Manjša	Večja
Nekroze, ulceracije	Redkeje	Pogosteje
Zamejenost	Dobra; jasna ločenost od okolnih tkiv	Slaba; vraščanje v okolna tkiva
Metabolna aktivnost	Nižja	Višja
Difuzijsko obteženo slikanje	Nasprotujoče si raziskave.	

Tabela 1: Primerjava lastnosti HPV-pozitivnih in HPV-negativnih primarnih karcinomov

LASTNOST/HPV STATUS	HPV-pozitivni	HPV-negativni
Anatomska lokacija	Ni razlik (najpogosteje regiji I in II)	
Število	Večje število, zgodnejše	Manjše število, poznejše
Cističnost, nekrotičnost	Pogosteje: cističnost in nekrotičnost	Redkeje: cističnost in nekrotičnost
Zamejenost	Ni razlik v ekstrakapsularnem širjenju.	
Metabolna aktivnost	Višja	Nižja
Difuzijsko obteženo slikanje	Manjša vrednost ADC	Večja vrednost ADC

Tabela 2: Primerjava lastnosti HPV-pozitivnih in HPV-negativnih metastaz v bezgavkah

9. Faraji F, Coquia SF, Wenderoth MB, et al. Evaluating oropharyngeal carcinoma with transcervical ultrasound, CT, and MRI. *Oral Oncol* 2018 78: 177–185.
10. Westra WH. The changing face of head and neck cancer in the 21st century: the impact of HPV on the epidemiology and pathology of oral cancer. *Head Neck Pathol.* 2009; 3: 78–81.
11. Chan MW, Yu E, Bartlett E, et al. Morphologic and topographic radiologic features of human papillomavirus-related and -unrelated oropharyngeal carcinoma. *Head & Neck.* 2017; 39: 1524–1534.
12. Cantrell SC, Peck BW, Li Q, Wei EM, Sturgis EM, Ginsberg LE. Differences in imaging characteristics of HPV-positive and HPV-negative oropharyngeal cancers: a blinded matched-pair analysis. *AJNR Am J Neuroradiol.* 2013; 34: 2005–2009.
13. Tahari AK, et al. FDG PET/CT imaging of oropharyngeal squamous cell carcinoma: characteristics of human papillomavirus-positive and -negative tumors. *Clin. Nucl. Med.* 2014; 39(3): 225–231.
14. Joo YH, Yoo IeR, Cho KJ, Park JO, Nam IC, Kim MS. Preoperative 18F-FDG PET/CT and high-risk HPV in patients with oropharyngeal squamous cell carcinoma. *Head Neck.* 2014; 36: 323–327.
15. Chan MW, Higgins K, Enepekides D, et al. Radiologic Differences between Human Papillomavirus-Related and Human Papillomavirus-Unrelated Oropharyngeal Carcinoma on Diffusion-Weighted Imaging. *ORL.* 2016; 78: 344–352.
16. Yun TJ, Kim JH, Kim KH, Sohn CH, Park SW. Head and neck squamous cell carcinoma: differentiation of histologic grade with standard- and high-b-value diffusion-weighted MRI. *Head Neck.* 2012; 35: 626–631.
17. Davis KS, Lim CM, Clump DA, et al. Tumor volume as a predictor of survival in human papillomavirus-positive oropharyngeal cancer. *Head Neck* 2016; 38: E1613–17.
18. Goldenberg D, Begum S, Westra WH, et al. Cystic lymph node metastasis in patients with head and neck cancer: an HPV-associated phenomenon. *Head Neck* 2008; 30: 898–903.
19. Kaka AS, Kumar B, Kumar P, Wakely PE, Jr., Kirsch CM, Old MO, Ozer E, Agrawal A, Carrau RE, Schuller DE, Siddiqui F, Teknos TN. Highly aggressive human papillomavirus-related oropharyngeal cancer: clinical, radiologic, and pathologic characteristics. *Oral Surg Oral Med Oral Pathol Oral Radiol.* 2013; 116: 327–335.
20. Kubicek GJ, Champ C, Fogh S, Wang F, Reddy E, Intenzo C, et al. FDG-PET staging and importance of lymph node SUV in head and neck cancer. *Head and Neck Oncology.* 2010; 2: 19.
21. Karagulle Kendi AT, Magliocca K, Corey A, et al. Do 18F-FDG PET/CT parameters in oropharyngeal and oral cavity squamous cell carcinomas indicate HPV status? *Clin Nucl Med.* 2015; 40: e196–e200.
22. Morani AC, Eisbruch A, Carey TE, Hauff SJ, Walline HM, Mukherji SK. Intranodal cystic changes: a potential radiologic signature/biomarker to assess the human papillomavirus status of cases with oropharyngeal malignancies. *J Comput Assist Tomogr.* 2013; 37(3): 343–5.
23. Rath TJ, Narayanan S, Hughes MA, Ferris RL, et al. Solid Lymph Nodes as an Imaging Biomarker for Risk Stratification in Human Papillomavirus-Related Oropharyngeal Squamous Cell Carcinoma. *AJNR Am J Neuroradiol.* 2017; 38(7): 1405–1410.
24. Barnard P, Payne E, McMillan NA (2000) The human papillomavirus E7 protein is able to inhibit the antiviral and anti-growth functions of interferon-alpha. *Virology* 277(2): 411–419.
25. de Jong A, van Poelgeest MI, van der Hulst JM et al (2004) Human papillomavirus type 16-positive cervical cancer is associated with impaired CD4⁺ T cell immunity against early antigens E2 and E6. *Cancer Res* 64(15): 5449–5455.
26. Albers A, Abe K, Hunt J et al (2005) Antitumor activity of human papillomavirus type 16 E7-specific T cells against virally infected squamous cell carcinoma of the head and neck. *Cancer Res* 65(23): 11146–11155.
27. Bishop JA, Ma XJ, Wang H, Luo Y, Illei PB, Begum S, Taube JM, Koch WM, Westra WH: Detection of transcriptionally active high-risk HPV in patients with head and neck squamous cell carcinoma as visualized by a novel E6/E7 mRNA in situ hybridization method. *Am J Surg Pathol* 2012, 36: 1874–1882.
28. Cheung MK, et al. False Positive Positron Emission Tomography/Computed Tomography Scans in Treated Head and Neck Cancers. *Cureus.* 2017 Apr; 9(4): e1146.
29. Shozushima M, et al. Ultrasound diagnosis of lymph node metastasis in head and neck cancer. *Dentomaxillofac Radiol.* 1990 Nov; 19(4): 165–70.
30. Sturgis EM, Ang KK. The epidemic of HPV-associated oropharyngeal cancer is here: is it time to change our treatment paradigms? *J Natl Compr CancNetw* 2011; 9: 665–73.
31. Hammarstedt L, Dahlstrand H, Lindquist D, et al. The incidence of tonsillar cancer in Sweden is increasing. *Acta Otolaryngol* 2007; 127: 988–92.
32. Lewis JS Jr, Chernock RD. Human papillomavirus and Epstein Barr virus in head and neck carcinomas: suggestions for the new WHO Classification. *Head Neck Pathol.* 2014; 8(1): 50–58.