

## Primer poznih posledic zdravljenja Hodgkinove bolezni v otroštvu

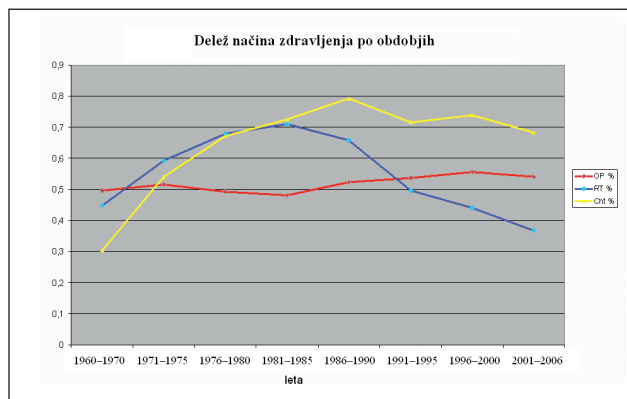
R. Kveder, M. Terčelj in B. Jereb

### Uvod

Z izboljšanjem rezultatov zdravljenja raka v otroštvu se zadnja desetletja posveča vedno več pozornosti poznim posledicam zdravljenja in bolezni ter kakovosti življenja preživelih (1). Čim intenzivnejše je zdravljenje, npr. kombinacija obsevanja s kemoterapijo, tem večje je tveganje za posledice. Zato je danes splošno sprejeto, da je treba otroke, ki so preživeli raka, spremljati do konca življenja (2, 3). Samo ozdravljenje ni dovolj!

Pred 4 desetletji je bila kirurgija bolj ali manj edina oblika zdravljenja raka. Takrat je bil ozdravljen otrok z rakom izjema. Pozneje se je operaciji pridružila radioterapija in po letu 1970 kemoterapija, ki je kmalu v mnogih primerih nadomestila obsevanje. Kirurgija pa je svoje mesto obdržala. Najintenzivnejšega zdravljenja so bili deležni otroci, ki so zboleli v letih 1975 do 1990 (diagram 1).

Izkušnje so pokazale, da pogostost posledic narašča z opazovalno dobo in da je obsevanje pomemben dejavnik za tveganje poznih posledic (4–11).



Diag. 1. Delež zdravljenja z operacijo, obsevanjem in sistemskim zdravljenjem s citostatiki.

S prikazom kliničnega poteka po sicer uspešnem zdravljenju Hodgkinovega limfoma želimo osvetliti težave, s katerimi se lahko soočijo nekateri bolniki. V prejšnji številki smo poročali o bolnici s sekundarnim rakom po zdravljenju raka v otroštvu, in zapisali smo, da je sekundarni rak ena izmed najtežjih posledic zdravljenja raka v otroštvu. Vendar je sekundarni rak v mnogih primerih ozdravljiv. Ob analizi današnjega primera pa se nam je porodilo vprašanje, ali niso posledice obsevanja na več organih, ki neustavljivo vodijo v kronično, težko popravljivo ali celo nepopravljivo stanje, še hujši in bolj zaskrbljujoč zaplet.

### Primer bolnice

H. B. je bila stara 11 let, ko se je leta 1975 zdravila zaradi Hodgkinove bolezni stadija III B. Zdravili smo jo s kemoterapijo po shemi MOPP (Nitrogen Mustard, Oncovin, Procarbazine, Prednizon) s 3 cikli pred obsevanjem in s 3 cikli po njem ter z obsevanjem prizadetih predelov na vratu, v mediastinu in paraaortnem predelu, do tumorskega odmerka 30 Gy. V obsevalnem polju je bil le rob medialnega dela obeh ledvic. Po končanem zdravljenju je bila redno na kontrolah na otroški kliniki in takrat do ponovitve bolezni ni prišlo.

Novembra 1986, takrat je bila stara 22 let, je bila med prvimi bolniki, ki so bili zdravljeni zaradi raka v otroštvu, povabljeni na Onkološki inštitut. Pri kliničnem pregledu smo potrdili posledice obsevanja vratu, ki je bil stanjšana zaradi atrofije mehkih tkiv. Laboratorijski izvidi, vključno z oceno delovanja hipofizne osi, so bili v mejah normale. Takrat je bila že poročena in mati dveh otrok, starih 2 in 4 leta. Kot tovarniška delavka je delala po 8 ur. Od takrat se je redno pregledovala v Ambulanti za pozne posledice zdravljenja raka Onkološkega inštituta, najmanj enkrat na leto.

Decembra 1988 je imela zaradi intraepitelijskega karcinoma materničnega vratu narejeno konizacijo, zato je imela redne kontrole pri ginekologu.

Aprila 1989 so jo zaradi pogostih ledvenih bolečin prvič napotili k nefrologu. Že takrat je navajala oteklino gležnjev, stopal in obraza. S preiskavami so kot razlog za otekanje izključili ledvično bolezen. Ledvično delovanje je bilo normalno. UZ ledvic pokazal še normalno velike ledvice, rahlo valovitih kontur s spremenjenim parenhimom, ki je bil neenakomerno širok, mestoma celo zadebeljen (do 2,5 cm) in normalno ehogen. Desni votlinski sistem je bil nekoliko dilatiran. Pozneje razen že omenjenih bolečin v ledvenih predelih ni imela drugih težav, zato se ni več oglasila v nefrološki ambulanti. V začetku leta 1994 so se ledvene bolečine okrepile, prebolela je tudi nekaj okužb spodnjih sečil. Maja tega leta se je spet oglasila na kontrolnem pregledu, predvsem zaradi suma, da ima morda vaskularno okvaro ledvic po obsevanju. Med zdravljenjem Hodgkinovega limfoma je bil domnevno obsevan tudi predel ledvic. Pri pregledu je imela mejno vrednost krvnega tlaka (140/90 mm Hg). Ledvični retenti so bili še v mejah normale, kreatininski očistek prav tako. V seču sta bila prisotni še blaga proteinurija in mikrohematurija. Ponovljeni UZ ledvic je pokazal še normalno velike ledvice, rahlo valovitih kontur s spremenjenim parenhimom, ki je bil neenakomerno širok in že hiperehogen. Nefrolog domneve o vaskularni ledvični okvari zaradi obsevanja z osnovnimi laboratorijskimi preiskavami in UZ ledvic ni mogel v celoti potrditi, čeprav je to možnost dopustil kot zelo verjetno. Zaradi občasno zvišanega krvnega tlaka (tudi do 180/110 mm Hg) ji je ginekolog ukinil kontracepcijske tablete in tlak se je kmalu znižal.

Leta 1995 se je razvila blažja hipotireoza. Ob jemanju ene

tablete Vobenola na dan je bila evtireotična. Rentgensko slikanje ledvene in križne hrbtenice, ki so ga napravili zaradi pogostih ledvenih bolečin, je pokazalo deviacijo ledvene hrbtenice. Presodili so, da so bile bolečine verjetno povezane s to spremembo, zato so ji svetovali fizioterapijo.

Leta 1997 je prišla zaradi slabega počutja, utrujenosti, pogostejših glavobolov in ledvenih bolečin na predčasno kontrolo v onkološko ambulanto. Povedala je, da svojega dela ne more več normalno opravljati. Pri pregledu so ji izmerili zvišan krvni tlak (165/105 mm Hg). Predpisali so ji enalapril. S tem ukrepom se je krvni tlak pomembno znižal (120/90 mm Hg), počutila se je precej bolje in spet je začela normalno delati v tovarni.

Potem se je prvič udeležila skupinskega srečanja. S srečanji skupine vrstnikov je nadaljevala in se vključila v aktivnosti fundacije Mali vitez.

Leta 1999 je bila na skupinski rehabilitaciji v zdravilišču, kjer ji je zdravnik posvetil posebno pozornost zaradi nikotinske krize, ki se je reaktivirala po daljši abstinenci od kajenja, in zaradi bolečin v ramenih in komolcih. Z zdravljenjem je izšla iz krize, bolečine so prenehale in odšla je brez želje po nikotinu.

Marca 1999 so v nefrološki ambulanti prvič odkrili porast dušičnih retentov (sečnina 12,1 mmol/L in kreatinin 109  $\mu$ mol/L). Proteinurije še ni bilo. Vsa ta leta so se še vedno pojavljale okužbe spodnjih sečil, tudi po večkrat na leto. V letu 1999 se je povprečni krvni tlak nekoliko zvišal in vrednosti so bile od 140/80–160/90 mm Hg. Decembra 2000 se kljub jemanju enalapriila krvni tlak nenadoma zvišal na 190/110 mm Hg. V tem času so se pojavili napadi hitrega utripanja srca z občutkom palpitacij, pri tem jo je tiščalo v vratu in v glavi. Med napadi se je pojavljala tudi rdečica obraza. Sama si krvnega tlaka ob teh napadih ni merila, pri osebnem zdravniku pa je bil celo 220/110 mm Hg. Konec februarja je bila ob enem od takih napadov pregledana tudi na IPP. Od takrat je jemala večje odmerke enalapriila, dodali pa so še metoprolol. Zaradi perzistentnih težav je bila v marcu 2001 za teden dni hospitalizirana v KO za nefrologijo v UKC Ljubljana. S preiskavami so izključili feokromocitom. UZ ledvic je pokazal zmanjšano in povsem kronično spremenjeno desno ledvico (vzdolžni premer 7,5 cm, ob zadnjem UZ leta 1999 je merila 9 cm), neravnih kontur z neenakomerno debelim parenhimom in še normalnim RI. Leva ledvica je ravno tako imela neravne konture, dolga je bila 10,3 cm in je imela neenakomerno širok, hiperehogen parenhim z RI med 0,69 in 0,73. Stenoze ledvične arterije takrat ni bilo, čeprav je bila hitrost že nekoliko povečana (do 1,5 m/s). Sekvenčna scintigrafija je prikazala hipofunkcijo desne ledvice, ki je k skupnemu očistku prispevala le 5 %. Na očesnem ozadju so se že videle hipertenzivne spremembe v smislu hipertenzivne retinopatije II. stopnje. UZ srca ni prikazal hipertrofije levega prekata. 24-urno merjenje krvnega tlaka je pokazalo, da ni nočnega znižanja. Ledvično delovanje je bilo zmanjšano v območju kronične ledvične bolezni 2. do 3. stopnje (serumski kreatinin 169  $\mu$ mol/L). Proteinurije še vedno ni bilo.

Glede na številne pozne posledice zdravljenja Hodgkinove bolezni v otroštvu so ji to leto priporočili oceno invalidnosti za zaposlitev po 4 ure.

Do leta 2003 je bilo stanje dokaj stabilno, tudi ledvično delovanje se ni slabšalo. Krvni tlak ji je obdobjno zanihal. Enalaprilu so dodali karvedilol.

Leta 2003 je že delala s skrajšanim delovnim časom, po 4 ure. Kljub temu je bila večkrat utrujena, občasno je imela težave z dihanjem. Pogosteje je imela tudi hujše bolečine

v križu in občutila je mravljinčenje spodnjih okončin. Krvni tlak ji je kljub dvotirnemu antihipertenzivnemu zdravljenju občasno narasel do 180/110 mm Hg.

Leta 2005 so ji ugotovili blago anemijo in protruzijo diska v nivoju L4–L5 centralno ter spondilartrozo prehoda L–S. Leto 2006 ob rednih ginekoloških pregledih ni bilo posebnosti. Zaradi izostale menstruacije so ji za ureditev cikla predpisali hormonsko zdravljenje. Zaradi glavobolov jo je pregledal nevrolog in ugotovil migreno z avro. Predpisano zdravljenje ji je pomagalo.

Septembra 2006 je bila zaradi neurejenega krvnega tlaka znova hospitalizirana v KO za nefrologijo. Pri pregledu ob sprejemu je bil krvni tlak 220/110 mm Hg. S preiskavami niso potrdili večjega poslabšanja kronične ledvične bolezni, ki je bila še vedno v območju 2. do 3. stopnje (kreatininski očistek 64 ml/min, serumski kreatinin 173  $\mu$ mol/L). Z UZ in dopplersko preiskavo so potrdili srčknjeno desno ledvico in prvokrat so ugotovili 50- do 70-odstotno stenozo leve ledvične arterije. S sonografijo vratnih arterij so prikazali difuzne naplastitve na obeh skupnih vratnih arterijah, na desni podključnični arteriji, brahiocefalnem trunkusu in v bulbusih obeh vratnih arterij ter hemodinamsko pomembno stenozo (70 %) na razcepišču desne skupne vratne arterije. Spremembe niso bile značilne za aterosklerozo ali arteriitis, pripisali pa so jih domnevni hiperplaziji kot posledici obsevanja tega predela. Na očesnem ozadju hipertenzivnih sprememb niso ugotovili. Pri UZ srca še vedno ni bilo hipertrofije levega prekata. So pa z UZ našli znake minimalne mitralne in trikuspidalne insuficience.

Antihipertenzivno zdravljenje so ob odpustu iz bolnišnice spremenili, in sicer so ji priporočili nifedipin s podaljšanim sproščanjem (Adalat oros) ter karvedilol (Dilatrend). Takrat je prejemale tudi antilipemik (fluvastatin), urikozurik (alopurinol) in zaradi dolgoletne hipotiroze levotiroksin (Euthyrox).

Leta 2008 se je predčasno oglasila na kontrolnem pregledu zaradi enomesečnega otekanja nog, zgornjega dela trebuha in obraza ter hitre zasoplosti. Občutek težke sape in tiščanja v prsih se je pojavljal tudi ponoči. Zvišane telesne temperature ni imela. Rentgen pljuč je pokazal poudarjena hilusa in zadebeljene stene bronhijev z redistribucijo krvnega obtoka v zgornje predele. Pri spirometriji so ugotovili naslednje parametre: VC 68 %, FEV1 70 %, FEF 25–75 %, VC 70 %; po ventolinu povečanje VC za 12 %, FEV1 za 13 %. Pulmolog ji je zaradi tega predpisal Berodual po 2 vdihaja pp, zaradi novonastalega šuma nad srcem pa ji je priporočil tudi pregled pri kardiologu. Zaradi povečanih SR in CRP so priporočili še pregled pri infektologu. V tistem času so ugotovili poslabšanje ledvičnega delovanja (kreatinin 217  $\mu$ mol/L) ob normalnem laboratorijskem izvidu seča in sideropenično hipohromno anemijo (Hb 108 g/L).

Ugotovili smo tudi začetno sladkorno bolezen tipa II, ki jo je bilo mogoče uravnavati z dieto.

Pregled pri kardiologu marca 2008 je potrdil poslabšanje stanja srca. UZ srca je takrat prvič pokazal manjšo votlino levega prekata z zadebeljeno steno. Ocenjeni sistolični tlak v desnem prekatu je bil višji kot pri prejšnji preiskavi (43 mm Hg + CVP). Moteno je bilo diastolično delovanje levega prekata, in sicer je bilo 2. stopnje.

Maja istega leta je bila tretjič hospitalizirana na KO za nefrologijo. Na oddelek so jo napolili iz IPP, ker je znova prišlo do iztirjenja arterijske hipertenzije, znakov srčnega popuščanja, poslabšanja kronične ledvične bolezni (kreatinin 312  $\mu$ mol/L) s hiperkaliemijo in do presnovne acidoze. Med hospitalizacijo so poslabšanje pripisali napredovanju stenoze leve ledvične arterije, kar so potrdili z angiografijo (našli so 90-odstotno

ostialno stenoza na sicer nežni ledvični arteriji). Uspešno so napravili dilatacijo in stentiranje, pri čemer se je krvni tlak pomembno znižal, tako da so lahko ukinili vsa antihipertenzivna zdravila. Po posegu se je pojavila poliurija, ki je dodatno potrdila uspešnost interventnega posega. Ledvično delovanje pa se ni izboljšalo. Zaradi perzistentne bicitopenije so napravili punkcijo in biopsijo kostnega mozga. S preiskavo so izključili ponovitev Hodgkinovega limfoma in potrdili zgolj reaktivne spremembe z limfoidno hiperplazijo. Našli pa so tudi pleomorfni adenom leve obušesne slinavke. Operacijo so po posvetu z onkologom začasno odložili. Zaradi ugotovljenih sprememb na vratnih žilah jo je pregledal tudi angiolog. Kontrolni UZ vratnih arterij je potrdil hemodinamsko pomembne stenoze leve zunanje karotidne arterije in skupne desne karotidne arterije, ki so jih spet pripisali posledicam obsevanja. Priporočili so angiografijo vratnih arterij. Odpustili so jo z normalnim krvnim tlakom in nekoliko boljšim ledvičnim delovanjem kot ob sprejemu (kreatinin 257  $\mu\text{mol/L}$ ).

Junija 2008 so ji v desno karotidno arterijo vstavili stent. Za poseg na levi strani se takrat še niso odločili.

V juliju in avgustu 2008 je bila hospitalizirana v KOPA na Golniku, ker je imela že ob manjšem naporu dispnejo in ji inhalacije Beroduala niso pomagale. Ugotovili so lažjo restriktivno ventilatorno motnjo in zmanjšano difuzijsko kapaciteto pljuč z blago arterijsko pljučno hipertenzijo. Na CT toraksa z visoko ločljivostjo so ugotovili konstruktivni bronhiolitis. Z bronhoskopijo niso niti histološko niti z BAL-om uspeli potrditi suma, da gre za aktivno vnetje. Predlagano odprto biopsijo pljuč je bolnica odklonila.

Ob ponovnem pregledu v pulmološki ambulanti v UKC je bilo ugotovljeno, da ima bolnica že dlje časa enake parametre pljučnega delovanja – blaga restriktivna ventilatorna motnja, brez dinamike skozi vsa leta rednih kontrol. Po UZ srca so ugotovili, da ima arterijsko pljučno hipertenzijo (38 mm Hg v desnem prekatu + CVP) že v mirovanju. Zmanjšana difuzijska kapaciteta je bila deloma tudi posledica blage sideropenične hipohromne anemije. Ob vseh teh rezultatih dispneja še vedno ni bila dokončno opredeljena, zato smo naredili tudi ergospirometrijo in pozneje še perfuzijski scintigram miokarda s Tc. V EKG smo registrirali dinamiko veznice ST, ki je bila značilna za ishemijo srčne mišice. Bolnica je v nadaljnji diagnostični obravnavi obolenja koronarnega žilja, najverjetneje v sklopu hiperlipidemije in neurejene arterijske hipertenzije. Nefrolog jo je znova pregledal po obravnavi pri pulmologu. Ugotovil je komaj opazno izboljšanje ledvičnega delovanja. Potrdil je precejšnje pomanjkanje funkcionalnega železa. Potrdil je tudi razvoj sekundarnega hiperparatiroidizma in začel z zdravljenjem. Konec septembra 2009 so ji odstranili adenom leve obušesne slinavke. Vmes se ji je spet zvišal krvni tlak, tako da je začela dobivati perindopril, karvedilol in amlodipin. S tem je lahko vzdrževala normalen krvni tlak. Na pregledu v nefrološki ambulanti decembra 2008 je bil 125/79 mm Hg. Ledvično delovanje se ni dodatno poslabšalo (kreatinin 231  $\mu\text{mol/L}$ ).

Pri zadnjem pregledu v nefrološki ambulanti marca 2009 so bile njene glavne težave bolečine, ki so se selile po različnih sklepih in jih je spremljala tudi otekline. Nefrolog je pomislil na asimetrični poliartritis, ki bi bil lahko posledica gihta ali psevdogihta. Izključil je seropozitivni revmatizem. Ledvično delovanje je ostalo na enaki ravni (kreatinin 239  $\mu\text{mol/L}$ ). Ker smo pri bolnici potrdili okvaro številnih organov (srce, ledvice, pljuča, vratne žile), do česar je prišlo zaradi zdravljenja Hodgkinove bolezni v otroštvu, in ker ni bilo pričakovati izboljšanja stanja, smo priporočili invalidsko upokožitev.

Tako ima bolnica pri 45 letih, po zdravljenju Hodgkinove bolezni pred 34 leti, naslednje posledice z diagnozami:

- kronična ledvična bolezen 3. stopnje zaradi verjetne obsevalne bolezni ledvic
- sfrknjena desna ledvica
- sekundarna (renoparenhimska in renovaskularna) arterijska hipertenzija
- stanje po PTA in stentiranju stenoze leve ledvične arterije
- stanje po rekurentnih okužbah sečil
- sekundarni hiperparatiroidizem
- kombinirana anemija
- hipotiroza, zdravljena z Euthyroxom
- stanje po operaciji karcinoma *in situ colli uteri*
- stanje po odstranitvi pleomorfnega adenoma leve obušesne slinavke
- sladkorna bolezen tipa II, dieta
- hipertenzivna bolezen srca, pljučna hipertenzija
- obstruktivni bronhiolitis
- restriktivne motnje ventilacije
- obojestranske stenoze karotidnih arterij zaradi žilnih sprememb po obsevanju
- stanje po PTA in po vstavitvi stenta v desno karotidno arterijo

## Sklep

Primer, ki smo ga danes predstavili, še zdaleč ni osamljen. Analize zdravljenja otrok zaradi raka so pokazale, da s časom opazovanja naraščajo ugotovljene pozne posledice (6, 7). Ker so bile tudi naše izkušnje podobne (12, 13, 14, 15), smo že nekaj časa prepričani, da je treba bolnike, ki so doživeli raka v otroštvu, spremljati do konca življenja, če želimo pravočasno prepoznati kronične, težko popravljive bolezenske okvare posameznih organov in preprečiti invalidnost. Da je to res pomembno, kaže analiza poteka bolezni naše bolnice. Kljub rednemu in natančnemu spremljanju se je domala neopazno v celoti razvil pozni obsevalni nefritis (proteinurija, zmanjšanje glomerularne filtracije, hipertenzija, stenoza ledvične arterije, kronična trombotična mikroangiopatija). Bolnici grozi končna ledvična odpoved in potreba po nadomestnem zdravljenju.

Zaradi dispneje ob naporu je bila pregledana pri različnih pulmologih. Ob diagnostičnih postopkih ugotavljanja vzroka dispneje je imela tudi biopsijo pljuč, narejeno z bronhoskopijo, ki pa ni ničesar pokazala. Zaradi suma, da gre za intersticijski proces neznanega vzroka, so ji predlagali odprto kirurško biopsijo, vendar jo je bolnica odklonila. Odprta biopsija pljuč bi bila za bolnico s polimorbidnostjo preveč tvegana in nepotrebna. Pri bolnici je bila ob prvi kontroli po koncu zdravljenja ugotovljena restriktivna ventilatorna motnja srednje težke stopnje z zmanjšano difuzijsko kapaciteto pljuč, vendar skozi vsa leta kontrole ni imela znakov napredovanja. Žal nismo imeli rezultatov vseh preiskav pljučnega delovanja, v katerih je bilo razvidno, da ni prišlo do poslabšanja restriktivne ventilatorne motnje niti do napredovanja suma, da gre po slikovni diagnostiki za pljučno fibrozo ali bronhiolitis. Pred takšno invazivno in za bolnico preveč tvegano preiskavo je treba pregledati tudi druge možne vzroke dispneje. Že v anamnezi je imela dispnejo ob naporu s tiščanjem v prsnici. S preiskavami smo potrdili angino pectoris z nizkim pragom. Dispneja ob naporu tako ni bila samo posledica arterijske pljučne hipertenzije ob naporu, ampak tudi angine pectoris z nizkim pragom.

Danes je težko soditi, ali bi se takrat dalo izogniti obsevanju ledvic ali vsaj zmanjšati breme obsevanja, ne da bi pri tem tvegali neuspešno zdravljenje Hodgkinove bolezni. Je pa lahko opozorilo za vsakogar, ki odloča o tem načinu zdravljenja, da je tveganje za nepopravljivo pozno okvaro zelo veliko in da je treba storiti vse, da takšno tveganje zmanjšamo. Z razvojem novih načinov zgodnejšega odkrivanja raka in sodobnejšega zdravljenja so današnji bolniki nedvomno v prednosti. Pri mnogih se obsevanje lahko opusti in pri zgodnjem odkritju raka se uporabijo blažji načini zdravljenja. Pri napredovalih stanjih bolezni pa moramo, žal, za preživetje bolnika še vedno uporabiti kombinacije metod s povečanim tveganjem za pozne posledice. Na vprašanje, kako ravnati v teh primerih, ni zelo preprosto odgovoriti. Parcialno, čeprav skrbno in na videz dovolj natančno obravnavanje posameznih specialistov očitno ne zagotavlja pravega uspeha pri preprečevanju posledic zdravljenja raka na posameznem organu. Kaj bi prinesla drugačna organizacija obravnavanja takšnih bolnikov, morda s tesnejšim sodelovanjem v posebni ambulanti, ni lahko napovedati. Vsekakor bi tako lahko hitreje, verjetno bolje in tudi ceneje obravnavali več bolnikov. Ali bi s tem lažje, predvsem pa pogosteje dosegli cilje, na katere smo opozorili v uvodu, ne vemo. Prepričani pa smo, da bi bilo to dobro preizkusiti! Kako to izpeljati v današnjih razmerah urejanja zdravstvenih problemov, pa je že druga pesem.

#### Viri

1. Pohar Perme Maja, Jereb Berta, Trends in survival after childhood cancer in Slovenia between 1957 and 2007. *Pediatric Hematology and Oncology* 2009; 26: 275–286.
2. Jereb Berta. Model for longterm -follow-up of survivors of childhood cancer. *Med Pediatr Oncol* 2000; 34: 256–258.
3. www.cancer.gov US National Institutes of Health; Common Terminology Criteria for Adverse Events v 3.0 (CTCAE) August 9, 2006.
4. Jazbec Janez, Ečimović Patricija, Jereb Berta. Second neoplasms after treatment of childhood cancer in Slovenia. *Pediatric blood & cancer*, 2004; 42 (7): 574–581.
5. Velenšek Prestor Veronika, Mazič Uroš, Rakovec Peter, Demšar Damjan, Kržišnik Ciril, Jereb Berta, Benedik - Dolničar Majda, Anžič Jožica. Okvara srca po zdravljenju raka v otroštvu. *Onkologija* 2006; X (2): 81–84.
6. Smith M, Hare ML. An overview of progress in childhood cancer survival. *J Ped Oncol Nurs* 2004; 21: 160–164.
7. Bleyer WA. The impact of childhood cancer on the United States and the world. *Ca: Cancer J Clin* 1990; 40: 355–367.
8. Jazbec Janez. Sekundarne neoplazme po zdravljenju raka v otroštvu. *Onkologija* 2004; VIII (2): 46–48.
9. Balažič Jože, Frković - Grazio Snježana, Jereb Berta. Cardiac death 25 years after succesfull treatment for Hodgkin's disease. V: Balažič Jože (ur.). *Advances in alcohol, drug and driving research and free topics*. Ljubljana: Institute of Forensic Medicine, Medical Faculty, 2008: 96–97.
10. Velenšek Prestor Veronika, Mazič Uroš, Kržišnik Ciril, Demšar Damjan, Jazbec Janez, Jereb Berta. Cardiac damage after treatment of childhood cancer : a long-term follow-up. *BMC Cancer* 2008; 8: 141-1-141-8.
11. Zdravec - Zaletel Lorna, Bratanič Nevenka. Hipogonadizem po zdravljenju raka v otroštvu. *Onkologija* 2006; X (2): 85–91.
12. Jereb Berta. Dolgoročni pogled na posledice raka v mladosti. *Onkologija* 2006; X (2): 72–74.
13. Kveder R. Pozne okvare ledvic po zdravljenju raka v otroštvu. Rak pri otrocih in mladostniki. Seminar in memoriam Dušana Reje 2006; 14: 92–102.
14. Kveder Radoslav, Jereb Berta, Dremelj Marta. Late consequences on renal function in long term childhood cancer survivors. *Pediatric blood & cancer* 2006; 47 (4): 495–496.
15. Terčelj - Zorman Marjeta, Zdravec - Zaletel Lorna, Jereb Berta. Late pulmonary sequelae after treatment of childhood cancer. V: *SIOP abstract book 2008*. [S. l.]: Wiley InterScience, cop. 2008: 208–209.