

# Zdravljenje bolnikov s ploščatoceličnim karcinomom glave in vratu z obsevanjem in cetuksimabom

Primož Strojani in Branko Zakotnik

## Uvod

Kar pri dveh tretjinah bolnikov s ploščatoceličnim karcinomom glave in vratu je bolezen ob postavitvi diagnoze lokalno ali področno tako napredovala, da so možnosti zdravljenja in ozdravitve omejene. Zaradi bojzani pred mutilantnim kirurškim posegom, ki vodi v okrnjeno delovanje operiranih organov in spremenjen videz, se pomemben del bolnikov odloča za radioterapijo kot prvo zdravljenje. Pri bolnikih z neoperabilnimi tumorji možnosti izbire med operacijo in obsevanjem seveda ni (1).

Pri različnih drugih vrstah raka, kot so rak dojke, debelega črevesa in danke, pljuč, hematološke bolezni ter gastrointestinalni stromalni tumorji, so tarčna zdravila že uveljavljen način zdravljenja, vendar pretežno pri bolnikih s sistemsko razširjeno boleznijo. Nasprotno pa je bilo pri karcinomih glave in vratu tarčno zdravljenje uvedeno nedavno, v kontekstu primarnega zdravljenja lokalno ali področno napredovale nemetastatske bolezni, sočasno z obsevanjem, z namenom radiosenzibilizacije.

## Standardno zdravljenje napredovalega nemetastatskega karcinoma glave in vratu

Desetletja je bila radioterapija poleg kirurgije temeljni način zdravljenja bolnikov z napredovalimi tumorji, v primerih neoperabilne bolezni pa edina možna terapija. Uspešnost tega zdravljenja je bila kljub sorazmerno uspešnim, a logistično zapletenim poskusom spremenjenega frakcioniranja in/ali dodatka radiosenzibilizirajočih substanc daleč od želene. V skupini neoperabilnih tumorjev je pet let po obsevanju lokalna in področna kontrola bolezni znašala do 30 %, celokupno preživetje pa nič več kot 20 % (2–5). Od tod intenzivna prizadevanja, da bi povečali učinkovitost radioterapije z dodatkom citostatikov, bodisi pred obsevanjem (indukcijska kemoterapija), sočasno z njim (konkomitantna kemoradioterapija) bodisi po njem (adjuvantna kemoterapija).

Vpliv različnih načinov kombiniranega zdravljenja in vrste uporabljenih citostatikov ter načinov obsevanja je leta 2000 in znova leta 2004 ovrednotila metaanaliza MACH-NC (6, 7). Avtorji so analizirali 63 randomiziranih raziskav, izvedenih v obdobju 1965–1993, s skupaj več kot 10.000 vključenimi bolniki z lokalno ali področno napredovalim, še operabilnim ali neoperabilnim nemetastatskim ploščatoceličnim karcinomom glave in vratu. Primerjava rezultatov preživetja med skupinami bolnikov, zdravljenih samo z obsevanjem oziroma kombinirano, je po petih letih opazovanja dokazala 4-odstotno prednost kemoradioterapije (neodvisno od tipa) in 10-odstotno zmanjšanje tveganja za smrt. V dodatni analizi, ki je ovrednotila raziskave glede na tip dodane kemoterapije, pa je bilo izboljšanje preživetja omejeno samo na podskupino 26 raziskav s 3727 vključenimi bolniki, ki so bili sočasno zdravljeni s kemoradioterapijo: razlika med krivuljama pre-

živetja je bila po petih letih sledenja 8-odstotna, zmanjšanje tveganja za smrt pa kar 19-odstotno (6). Po vključitvi še 24 raziskav iz obdobja 1994–2000 in povečanju skupnega števila vključenih bolnikov na več kot 16.000 so bili rezultati analize preživetja identični. Znova se je kot učinkovita izkazala samo kombinacija sočasnega obsevanja in kemoterapije, aplicirana kot samostojno zdravljenje ali pooperativno. Dobrobit je bila največja in statistično pomembno večja v skupini bolnikov, zdravljenih s kemoterapijo, ki je vključevala preparate platine (7).

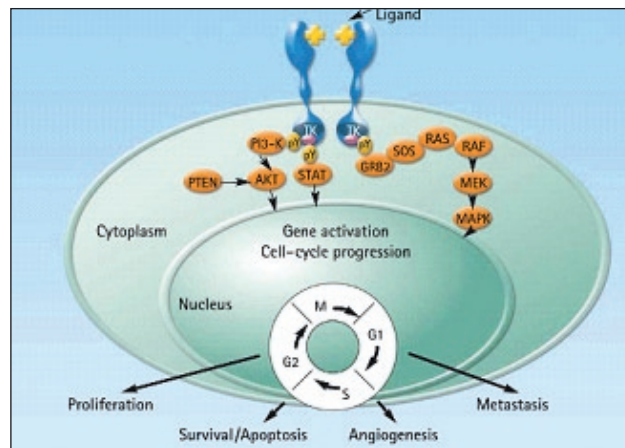
Učinkovitost sočasnega obsevanja in aplikacije kemoterapije pri neoperabilnih tumorjih ter v okviru pooperativnega zdravljenja so potrdile tudi naše izkušnje (8–11). Kombinacija mitomicina C in bleomicina, ki smo jo uporabili v obeh randomiziranih raziskavah, izvedenih v Ljubljani, je bila po učinku podobna preparatom platine oziroma njihovim kombinacijam z drugimi zdravili (12).

## Cetuksimab: nova možnost ali modna muha?

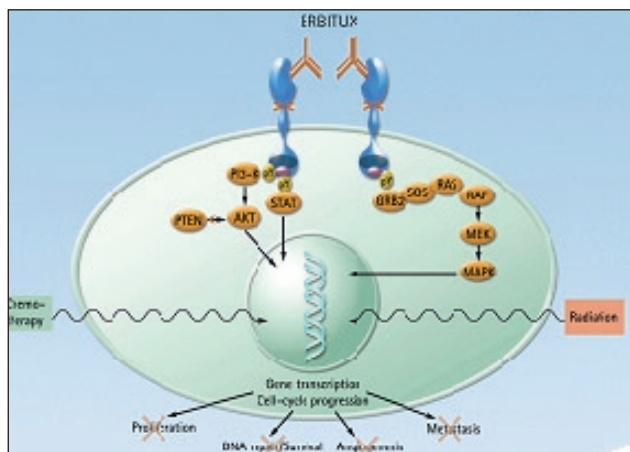
S poglobljenim razumevanjem radiobioloških osnov radioterapije, tehnološkim razvojem radioterapevtskih naprav in sistemov za načrtovanje, izvedbo in preverjanje kakovosti obsevanja ter z nedavnim napredkom v izdelavi bioloških zdravil so se odprle številne nove možnosti za izboljšanje doseženih kliničnih rezultatov. Eden pomembnejših korakov v tej smeri je bila uvedba zaviralcev receptorjev za epidermalni rastni faktor v klinično prakso.

### Mehanizem delovanja

Receptor za epidermalni rastni faktor (EGFR ali HER1) je eden od štirih članov družine receptorjev, ki ga aktivira vrsta endogenih ligandov, kot so EGF, TGF- $\alpha$ , amdfiregulin in betacelulin. Njegova aktivacija vodi v aktivacijo transkripcijskih

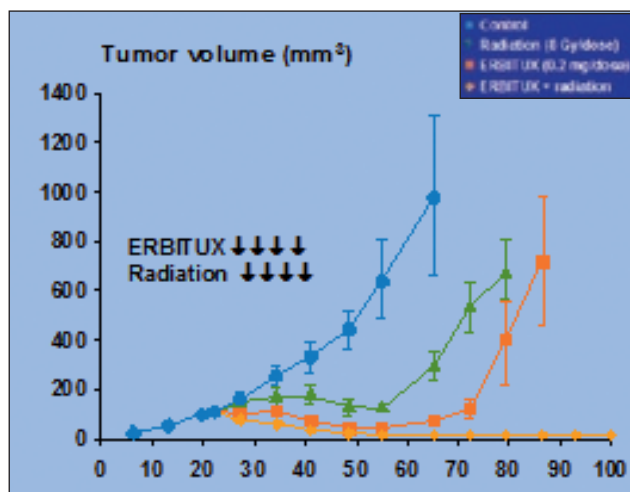


Slika 1. EGFR-signalne poti



Slika 2. Mehanizem delovanja cetuksimaba.

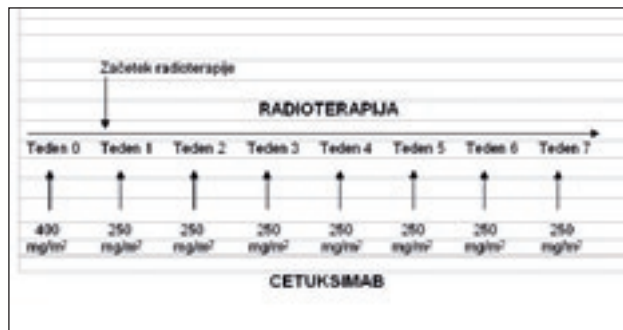
genov, kar povzroči proliferacijo celic in razraščanje tumorja (slika 1). Cetuksimab je monoklonalno protitelo IgG1, ki se veže specifično in z močno afiniteto na zunajcelično domeno EGFR pri človeku, s čimer zavira EGFR-signalne poti (slika 2). Raziskave na različnih tumorskih celičnih linijah in ksenograftih so pokazale močan sinergistični protitumorski učinek cetuksimaba v kombinaciji s kemoterapijo in obsevanjem (slika 3).



Slika 3. Sinergističen učinek cetuksimaba in obsevanja na celice ploščatoceličnega karcinoma glave in vratu.

#### Obsevanje in cetuksimab: klinične izkušnje

Ključna raziskava, katere rezultati so bili podlaga za pridobitev dovoljenja za klinično uporabo cetuksimaba sočasno z obsevanjem pri bolnikih z lokalno in/ali področno napredovalim ploščatoceličnim karcinomom glave in vratu pri ameriški agenciji FDA (angl. Food and Drug Administration), je bila prospektivna randomizirana multicentrična raziskava faze III Bonnerja in sodelavcev (13). Med aprilom 1999 in marcem 2002 je bilo vanjo vključenih 424 bolnikov: v eksperimentalno skupino 211 bolnikov, ki so bili obsevani in so sočasno prejeli cetuksimab, v kontrolno skupino pa 213 bolnikov, ki so bili samo obsevani (slika 4). Uveljavljeni napovedni dejavniki so bili med obema skupinama razporejeni enakomer-



Slika 4. Protokol zdravljenja bolnikov v eksperimentalni skupini prospektivne randomizirane multicentrične raziskave faze III Bonnerja in sodelavcev (ref. 13).

no. Analiza izvedljivosti zdravljenja je pokazala, da v izvedbi obsevanja ni bilo pomembnih razlik med bolniki ene in druge skupine; v eksperimentalni skupini je vse predvidene kroge cetuksimaba prejelo 90 % bolnikov. Kombinirano zdravljenje je bilo v vseh pogledih učinkovitejše kot samo obsevanje. Mediano trajanje lokalne in področne kontrole bolezni je bilo 24,4 vs. 14,9 meseca (delež po treh letih opazovanja 47 % vs. 34 %). Mediano trajanje preživetja brez ponovitve bolezni je bilo 17,1 vs. 12,4 meseca (delež po treh letih opazovanja 42 % vs. 31 %). Mediano trajanje celokupnega preživetja je bilo 49 vs. 29,3 meseca (delež po treh letih opazovanja 55 % vs. 45 %). Vse navedene primerjave so dosegle prag statistične pomembnosti. Najpomembnejša vzroka za prekinitve aplikacije cetuksimaba sta bila preobčutljivost (ugotovljena po testnem odmerku ali prvem krogu) in aknam podoben kožni izpuščaj stopnje IV pri štirih oziroma devetih bolnikih iz eksperimentalne skupine. Zmanjšanje odmerka cetuksimaba je bilo potrebno pri manj kot 5 % bolnikov, prekinitve zdravljenja za več kot štiri dni pa pri 14 % bolnikov, večinoma zaradi s cetuksimabom izzvanega izpuščaja. Drugi med zdravljenjem nastali neželeni učinki se med skupinama niso razlikovali, vključno s standardnimi, intenzivnost konvencionalne radioterapije omejujočimi neželenimi učinki, kot so mukozitis, disfagija, kserostomija, izguba telesne teže in poslabšanje splošnega stanja bolnikov. Enako velja za pozne neželene učinke zdravljenja (13).

Ali torej pomeni dodatek cetuksimaba k obsevanju le alternativo ali tudi prednost pred uveljavljenimi zdravili oziroma njihovimi kombinacijami? Ugotovljeno 20-mesečno podaljšanje srednjega preživetja bolnikov, zdravljenih z obsevanjem in cetuksimabom, v primerjavi s samo obsevanimi bolniki, je eno najdaljših: v primerljivo velikih randomiziranih raziskavah se je s sočasno kemoradioterapijo preživetje podaljšalo za 7–18 mesecev. In kar je morda še pomembnejše: podaljšanje preživetja je bilo doseženo brez okrepitve akutnih neželenih učinkov, povezanih z obsevanjem, in tudi brez poznih posledic zdravljenja (14). To je potrdila tudi analiza kakovosti življenja bolnikov (tj. osnovnega zdravstvenega stanja, družabnega življenja, hranjenja v družbi in socialnih stikov), vključenih v omenjeno raziskavo, ki med obema skupinama v tem ni ugotovila nikakršnih razlik (15). Tudi 90-odstotni delež bolnikov, ki so prejeli cetuksimab v načrtovanem odmerku, govori v prid sprejemljivosti tega zdravljenja. Ob ustreznem, intenzivnosti kožne reakcije prilagojenem simptomatskem zdravljenju in premedikaciji pred prvim odmerkom cetuksimaba bi morda bil ta delež še večji (16). Nedvomno ugodno razmerje med učinkovitostjo in toksičnostjo kombiniranega zdravljenja s cetuksimabom zagotavlja

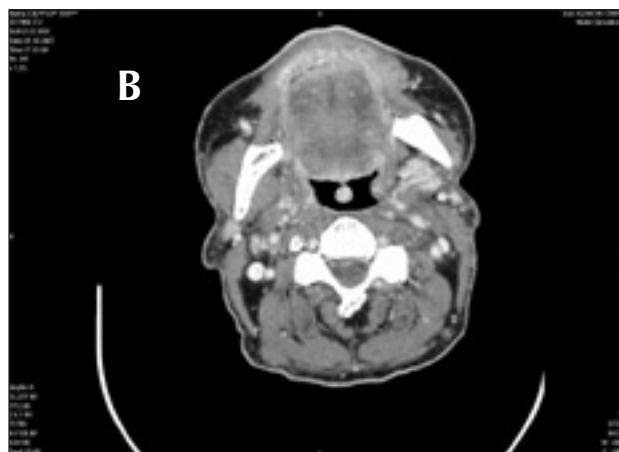
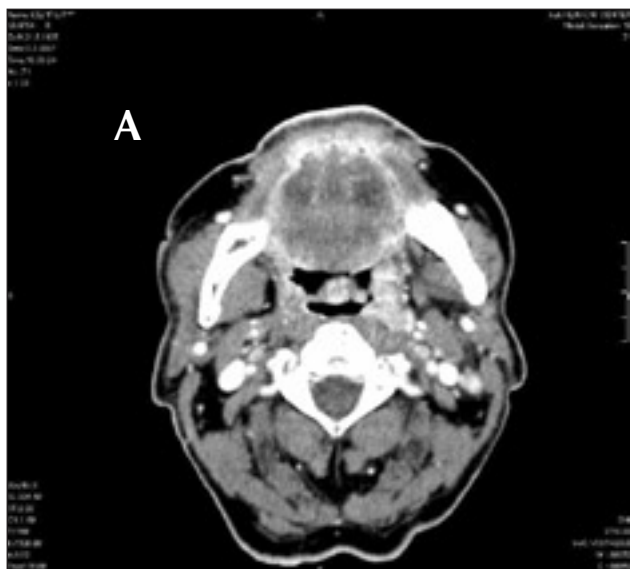izboljšanje terapevtskega indeksa in kot tako izpodriva radioterapijo kot temeljno zdravljenje napredovalih rakov v predelu glave in vratu. Vsekakor predstavlja tudi sprejemljivo alternativo sočasni kemoradioterapiji, predvsem za skupine bolnikov, ki jih ogroža močnejše izražena toksičnost sočasne aplikacije obsevanja in kemoterapevtikov: za bolnike z napredovalim T-stadijem bolezni, primarnim tumorjem v predelu grla ali spodnjega dela žrela, z okvarjeno funkcijsko sposobnostjo parenhimskih organov, ki onemogoča varno aplikacijo kemoterapevtikov, in za starejše bolnike, pri katerih je korist agresivnega kombiniranega zdravljenja manjša kot pri mlajših (14). Odgovor na vprašanje, ali je dodatek cetuksimaba k obsevanju v primerjavi s konvencionalno kemoradioterapijo prednost, pa naj bi dali rezultati randomiziranih raziskav, ki še potekajo.

### Naše izkušnje

Na Onkološkem inštitutu v Ljubljani smo v okviru donacije proizvajalca – farmacevtske družbe Merck – dobili zdravilo cetuksimab za zdravljenje dveh bolnikov z napredovalim oziroma neoperabilnim ploščatoceličnim karcinomom glave in vratu. To je za zdaj edina izkušnja, ki jo imamo s sočasno uporabo cetuksimaba in radioterapije pri tej bolezni.

#### Primer št. 1

Bolnik, star 72 let, je bil obravnavan zaradi ploščatoceličnega karcinoma stopnje III ustnega dela žrela. Tumor je prerasčal zadnji nebni lok na desni strani žrela in se po stranski steni spuščal navzdol do višine faringoepiglotisne gube ter nazaj proti sredinski črti na zadnji steni žrela; podsluznična infiltracija je segala prav do omenjene črte. Na desni strani zgornjega dela vratu je bil pred mišico obračalko tipen 3,5 x 3 cm velik, še premakljiv zasevek (slika 5A). Po opravljenih laboratorijskih (hemogram, biokemija, ščitnični hormoni), endoskopskih in slikovnih (CT glave in vratu, UZ trebuha, RTG pljuč in srca) preiskavah je bil stadij bolezni ocenjen kot T3N2AM0 (po razvrstitvi UICC TNM), bolezen pa kot lokalno neoperabilna. Bolniku smo glede na njegovo starost predlagali zdravljenje z obsevanjem in sočasno aplikacijo cetuksimaba. V sedmih tednih je bil obsevan s tumorskim odmerkom 70 Gy (35 x 2 Gy/dan). Po uvodni aplikaciji (tj. pred začetkom



Slika 5. Primer št. 1. CT-posnetek s kontrastnim sredstvom. A – Pred zdravljenjem. B – Tri mesece po zdravljenju.

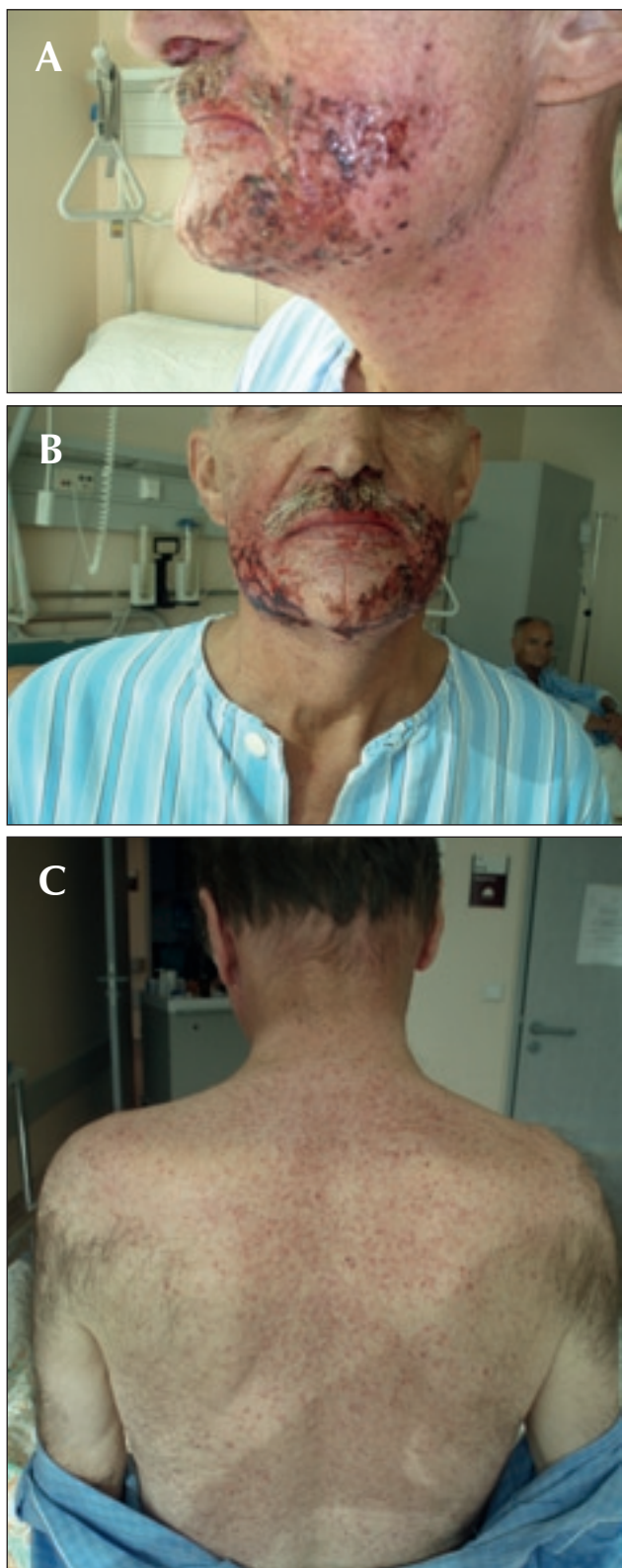radioterapije) je prejel še vseh sedem predvidenih krogov cetuksimaba v polnem odmerku (protokol kot v ref. 13). Ves čas zdravljenja je bil hospitaliziran. Poleg difuznega makulopapuloznega izpuščaja po trupu smo pri njem v obsevanem predelu opazovali še radiomukozitis, ki je ob koncu obsevanja dosegel stopnjo III po lestvici RTOG (konfluentne razjede in psevdomembrane s krvavitvijo že po manjši poškodbi), in radiodermatitis stopnje III (vlažna deskvamacija zunaj kožnih gub ter krvavitev že po manjši poškodbi). Zaradi nege poškodovanih sluznic in kože je bolnik po zdravljenju v bolnišnici ostal še 10 dni. Na dan odpusta smo pri njem lokalno in področno ugotavljali popoln odgovor na zdravljenje, kar je bilo tri mesece pozneje potrjeno tudi s CT-preiskavo (slika 5B), ob zadnjem kontrolnem pregledu osem mesecev po kombiniranem zdravljenju pa še klinično.

#### Primer št. 2

Bolnik, star 60 let, je bil obravnavan zaradi obsežnega eksofitičnega tumorja ustne votline, ki je zajemal desno polovico baze ust in zadnjo polovico mobilnega dela jezika. Širil se je nazaj v koren jezika, ki je bil zajet v celoti, z izjemo skrajnega levega robu. Mobilnost jezika je bila močno okrnjena, kar je vplivalo tudi na razumljivost govora. Pod desno čeljustjo je bila tipna 4 x 3 cm velika, za pritisk neobčutljiva in v globino fiksirana zatrdlina. Po opravljenih slikovnih (MR glave in vratu, UZ trebuha, RTG pljuč in srca) in laboratorijskih preiskavah, kliničnem, endoskopskem ter patohistološkem pregledu bioptičnega odvzema je bila bolezen opredeljena kot neoperabilen ploščatocelični karcinom stopnje II ustne votline, kliničnega stadija cT4N2BM0.

Zaradi podatka o preboleli tuberkulozi pljuč, aktivno zdravljeni pred 10 leti, in zaradi patoloških vrednosti jetrnih testov (gama-GT, transaminaze) je bilo bolniku predlagano zdravljenje z obsevanjem in sočasno aplikacijo cetuksimaba (protokol kot v ref. 13). Bolnik je poleg uvodne aplikacije cetuksimaba med obsevanjem prejel šest od sedmih načrtovanih krogov zdravila. Obsevan je bil s tumorskim odmerkom 70 Gy (35 x 2 Gy/dan) v predvidenem času sedmih tednov.

Pri bolniku se je v obsevanem predelu pričakovano razvila kožna in sluznična reakcija, ki smo ju ocenili kot stopnjo III, in difuzen kožni makulopapulozen izpuščaj po trupu (slika 6A, 6B, 6C). Zaradi intenzivnosti radiomukozitisa in radiodermatitisa smo bolnika po zdravljenju zadržali v bolnišnici. Deseti dan je nastopila akutna zapora urina in pešanje



**Slika 6.** Primer št. 2.  
A, B – Vnetje kože po obsevanju in cetuksimabu v obsevanem predelu.  
C – Difuzen makulopapulozen izpuščaj po telesu, ki spremlja zdravljenje s cetuksimabom.

moči v nogah; pri nevrološkem kliničnem pregledu in na MR hrbtenice sta bili ugotovljeni patološka fraktura Th9 in tumorska rašča v telesu vretenca Th6 s frakturo in utesnitvijo hrbtenjačnega kanala na tretjino običajne širine. Zaradi slabih možnosti, da bi se po operativni dekompresiji parapareza popravila, in zaradi verjetne nestabilnosti hrbtenice po laminektomiji se nevrokirurg za operacijo ni odločil. Bolnik je bil zato paliativno obsevan, in sicer predel hrbtenice v segmentu Th6–9, s tumorskim odmerkom 20 Gy (5 x 4 Gy/dan). Prejel je eno aplikacijo Zomete (4 mg i.v.), ustrezno antiedemsko in analgetično terapijo, 20. dan po koncu obsevanja glave in vratu pa je bil odpuščen v domačo oskrbo. Po tem je ambulantno prejel še dva kroga Zomete. Ob zadnjem kontrolnem pregledu dva meseca in pol po obsevanju v ustni votlini in na vratu nismo več ugotovili bolezni (tj. z inšpekcijo, palpacijo in z indirektnoskopijo).

### Nove možnosti zdravljenja

Ker ni prekrivajoče toksičnosti med radioterapijo in cetuksimabom, ostaja odprta možnost za dodatno intenzifikacijo zdravljenja z dodatkom konvencionalnih kemoterapevtikov, predvsem s preparati platine. Izkušnje z dodatkom cisplatina v standardnem odmerku 100 mg/m<sup>2</sup> v 1. in 4. tednu obsevanja so žal negativne: zaradi pretirane toksičnosti trojne kombinacije je bila raziskava faze II predčasno prekinjena (17). Slednje je spodbudilo raziskave z manjšimi, tedenskimi odmerki preparatov platine, kar omogoča individualno, stopnji toksične reakcije prilagojeno titriranje odmerka citostatika.

Naslednja pomembna nadgradnja uveljavljenega koncepta konkomitantne kemoradioterapije predstavlja integracija indukcijske kemoterapije v sedanje klinične protokole (poleg cetuksimaba in drugih bioloških agensov). Izhodišče predstavlja razmišljanje, da naj bi konkomitantni del zdravljenja zagotovil lokalno in področno kontrolo bolezni, indukcijski del pa naj bi zmanjšal tveganje za pojav oddaljenih zasevkov. Že dokazano lastnost indukcijske kemoterapije, da deluje kot test radiosenzibilnosti tumorja, zniža stadij bolezni in zmanjša verjetnost nastanka sistemskih zasevkov (18), je dodatek docetaksela k uveljavljeni kombinaciji cisplatina in fluorouracila nadgradil s statistično pomembnim izboljšanjem preživetja bolnikov z napredovalimi nemetastatskimi tumorji (19, 20). Cetuksimab pa morda izboljša tudi preživetje bolnikov s ponovitvijo bolezni, ki je ni več možno zdraviti z operacijo in/ali obsevanjem, in s sistemsko razširjeno obliko bolezni. Tako je v randomizirani raziskavi faze III EXTREME dodatek cetuksimaba k standardni kombinaciji cisplatina (ali karboplatina) in 5-fluorouracila statistično pomembno podaljšal celokupno preživetje bolnikov (10,1 vs. 7,4 meseca), kar je po 25 letih prvi tak primer s področja sistemske terapije pri tej vrsti raka (21). Ker gre za prvo takšno raziskavo, bo treba ugodne rezultate še potrditi. Monoterapija s cetuksimabom je pokazala omejen učinek v zdravljenju drugega reda pri bolnikih, ki ne odgovorijo na kemoterapijo, v katero je vključen cisplatin (22).

### Sklep

Uvedba cetuksimaba je v zdravljenje napredovalih tumorjev glave in vratu vnesla nov optimizem. Čeprav v edini do sedaj objavljeni randomizirani klinični raziskavi niso ugotovili povečane lokalne toksičnosti, pa je potrebna skrajna previdnost, dokler tudi s tem zdravljenjem ne bomo imeli

ustreznih izkušenj. To dokazujeta oba naša primera (slika 6) in tudi primeri, objavljeni v odmevnih revijah (23). Na podlagi pozitivnih izkušenj z različnimi vrstami konkomitantne kemoradioterapije (12, 24) in kot odgovor na nove izzive obdobja tarčnih zdravil smo tudi na Onkološkem inštitutu zasnovali prospektivno klinično raziskavo faze I–II, v kateri prednosti indukcijske kemoterapije z docetakse- lom povezujemo z dognano učinkovitostjo sočasne trojne kombinacije obsevanja, cisplatina in cetuksimaba. Upamo torej, da bomo s skrbno stopnjevano agresivnostjo zdravljenja in intenzivnimi podpornimi ukrepi uspeli izboljšati preživetje tudi v skupini izbranih bolnikov z neoperabilnimi tumorji, ki imajo sicer le malo možnosti za daljše preživetje.

## Viri

1. Vokes EE, Weichselbaum RR, Lippman SM, et al. Head and neck cancer. *N Engl J Med* 1993; 328: 184–94.
2. Fu KK, Phillips TL, Silverberg IJ, et al. Combined radiotherapy and chemotherapy with bleomycin and methotrexate for advanced inoperable head and neck cancer: update of a Northern California Oncology Group randomized trial. *J Clin Oncol* 1987; 5: 1410–8.
3. Merlano M, Benasso M, Corvo R, et al. Five-year update of a randomized trial of alternating radiotherapy and chemotherapy compared with radiotherapy alone in treatment of unresectable squamous cell carcinoma of the head and neck. *J Natl Cancer Inst* 1996; 88: 583–9.
4. Adelstein DJ, Li Y, Adams GL, et al. An Intergroup phase III comparison of standard radiation therapy and two schedules of concurrent chemotherapy in patients with unresectable squamous cell head and neck cancer. *J Clin Oncol* 2003; 21: 92–8.
5. Zorat PL, Paccagnella A, Cavaniglia G, et al. Randomized phase III trial of neoadjuvant chemotherapy in head and neck cancer: 10-year follow-up. *J Natl Cancer Inst* 2004; 96: 1714–7.
6. Pignon JP, Bourhis J, Domenge C, et al. Chemotherapy added to locoregional treatment for head and neck squamous-cell carcinoma: Three meta-analyses of updated individual data. *Lancet* 2000; 355: 949–55.
7. Bourhis J, Amand C, Pignon JP. Update of MACH-HN (Meta-Analysis of Chemotherapy in Head & Neck Cancer) database focused on concomitant chemoradiotherapy. *Proc Am Soc Clin Oncol* 2004; 22: S489 (abstract 5505).
8. Smid L, Lesnicar H, Zakotnik B, et al. Radiotherapy, compared with simultaneous chemotherapy with mitomycin C and bleomycin for inoperable head and neck cancer: Preliminary report. *Int J Radiat Oncol Biol Phys* 1995; 32: 769–75.
9. Zakotnik B, Šmid L, Budihna M, et al. Concomitant radiotherapy with mitomycin C and bleomycin compared with radiotherapy alone in inoperable head and neck cancer: Final report. *Int J Radiat Oncol Biol Phys* 1998; 41: 1121–7.
10. Šmid L, Budihna M, Zakotnik B, et al. Postoperative concomitant irradiation and chemotherapy with mitomycin C and bleomycin for advanced head and neck carcinoma. *Int J Radiat Oncol Biol Phys* 2003; 56: 1055–62.
11. Zakotnik B, Budihna M, Šmid L, et al. Patterns of failure in patients with locally advanced head and neck cancer treated postoperatively with irradiation or concomitant irradiation with mitomycin C and bleomycin. *Int J Radiat Oncol Biol Phys* 2007; 67: 685–90.
12. Strojjan P. Cisplatin based chemotherapy: the only alternative in chemoradiation of head and neck cancer? Experience of the Institute of Oncology Ljubljana, Slovenia. *Rep Pract Oncol Radiother* 2007; 12: 329–37.
13. Bonner JA, Harari PM, Giralt J, et al. Radiotherapy plus cetuximab for squamous-cell carcinoma of the head and neck. *N Engl J Med* 2006; 354: 567–78.
14. Bernier J. Cetuximab in the treatment of head and neck cancer. *Expert Rev Anticancer Ther* 2006; 6: 1539–52.
15. Curran D, Giralt J, Harari PM. Quality of life in head and neck cancer patients after treatment with high-dose radiotherapy alone or in combination with cetuximab. *J Clin Oncol* 2007; 25: 2191–7.
16. Bernier J, Bonner J, Vermorken JB, et al. Consensus guidelines for the management of the radiation dermatitis and coexisting ane-like rash in patients receiving radiotherapy plus EGFR inhibitors for the treatment of squamous cell carcinoma of the head and neck. *Ann Oncol* 2008; 19: 142–9.
17. Pfister DG, Su YB, Kraus DH, et al. Concurrent cetuximab, cisplatin, and concomitant boost radiotherapy for locoregionally advanced, squamous cell head and neck cancer: a pilot phase II study of a new combined-modality paradigm. *J Clin Oncol* 2006; 24: 1072–8.
18. Salama JK, Seiwert TY, Vokes EE. Chemoradiotherapy for locally advanced head and neck cancer. *J Clin Oncol* 2007; 25: 4118–26.
19. Vermorken JB, Remenar E, van Herpen C, et al. Cisplatin, fluorouracil, and docetaxel in unresectable head and neck cancer. *N Engl J Med* 2007; 357: 1695–704.
20. Posner MR, Hershock DM, Blajman CR, et al. Cisplatin and fluorouracil alone or with docetaxel in head and neck cancer. *N Engl J Med* 2007; 357: 1705–15.
21. Vermorken JB, Hitt R, Geoffrois L, et al. Cetuximab plus platinum-based therapy first-line in recurrent and/or metastatic (R/M) squamous cell carcinoma of the head and neck (SCCHN): Efficacy and safety results of a randomized phase III trial (EXTREME). *Eur J Cancer* 2007; 5 (Suppl 4): 324 (Abstract O-5501).
22. Vermorken JB, Trigo J, Hitt R, et al. Open-label, uncontrolled, multicenter phase II study to evaluate the efficacy and toxicity of cetuximab as a single agent in patients with recurrent and/or metastatic squamous cell carcinoma of the head and neck who failed to respond to platinum-based therapy. *J Clin Oncol* 2007; 25: 2171–7.
23. Budach W, Bölke E, Homey B. Severe cutaneous reaction during radiation therapy with concurrent cetuximab. *N Engl J Med* 2007; 357: 514–5.
24. Strojjan P, Karner K, Šmid L, et al. Concomitant chemoradiotherapy with mitomycin C and cisplatin in advanced unresectable carcinoma of the head and neck: phase I-II clinical study. *Int J Radiat Oncol Biol Phys* 2008; 72: 365–72.