

# Lipom ali liposarkom?

Predoperativno kirurško vprašanje

Marko Špiler

## Uvod

Lipom je najpogostejši benigni mehkotkivni tumor (MTT). Navadno bolniki več let opažajo počasi rastoč, neboleč, testast tumor, ki leži v podkožju in je premakljiv glede na kožo in podlago. Osebni zdravnik takšnega bolnika pošlje k splošnemu kirurgu za odstranitev tumorja šele potem, ko ta postane moteč. Kirurg tumor izreže in ob histološki potrditvi diagnoze je zdravljenje končano. V redkih primerih pa doleti kirurga in bolnika neprijetno presenečenje, ko patolog postavi diagnozo liposarkom ali atipični lipom.

Da bi se izognili takšnim presenečenjem, je koristno vedeti, kdaj lahko upravičeno posumimo na liposarkom in kakšne diagnostične možnosti razpoznavne MTT so nam na voljo.

## Pogostnost lipomov in liposarkomov

Ker so lipomatozni tumorji najpogostejši benigni MTT, je tudi patološka klasifikacija pestra; patologi jih ločijo devet vrst, in sicer od lipoma, lipomatoze, lipomatoze živcev, lipoblastoma (MTT otrok), angiolipoma, miolipoma, hondroidnega lipoma, vretenastoceličnega lipoma do hibernoma.

Liposarkome pa patologi delijo v dobro diferencirane ali nizko maligne in v miksoidne, okroglocelične in pleomorfne, ki so vsi praviloma visoko maligni.

Med malignimi MTT ali sarkomi mehkih tkiv so liposarkomi na drugem mestu po pogostosti, takoj za malignim fibroznim histiocitomom (MFH). V primerjavi z lipomi so izjemno redki, četudi k sarkomom prištejemo še bolnike z diagnozo atipični lipom, ki ima klinični potek v tretjini primerov enak kot dobro diferenciran liposarkom.

Na Onkološkem inštitutu (OI) v Ljubljani letno zdravimo povprečno pet do šest bolnikov z liposarkomom trupa in udov. Citološko postavljenih diagnoz lipom imamo v zadnjih petih letih na OI povprečno 380 na leto. V to niso všteti predoperativno nediagnosticirani lipomi, zato imamo na OI verjetno razmerje 1 lipom na 100 lipomov. Kakšno je to razmerje v splošnih bolnišnicah, ne vemo. Zanesljivega podatka o tem tudi v literaturi ni.

## Razlike v diagnostiki in zdravljenju med lipomi in liposarkomi

Že na podlagi kliničnega poteka lahko posumimo, da imamo opravka z liposarkomom. Predvsem visoko maligni zrastejo do zavidljivih razsežnosti zelo hitro, že v nekaj mesecih.

Pri dobro diferenciranem liposarkomu in atipičnem lipomu pa se zaplete, saj enako kot lipom raste počasi, a se navadno pojavljata v globljih plasteh pod mišičnimi ovojnici.

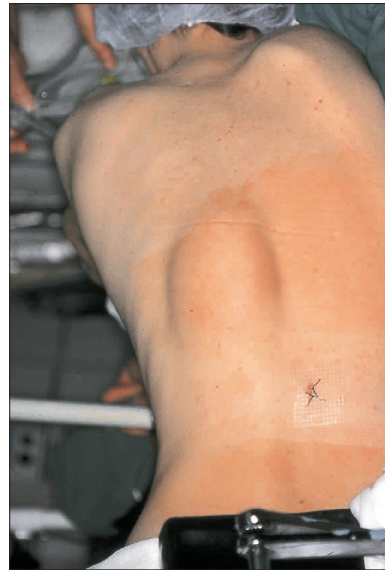
Diagnostika MTT se začne z aspiracijsko biopsijo s tanko iglo (ABTI), v primeru nekonkluzivnega izvida pa z ultrazvočno (UZ) vodeno ABTI, pri kateri se hkrati grobo oceni lega MTT. Pri globlje, pod mišično ovojnico, ležečih in obsežnejših MTT je za predoperativno načrtovanje kirurškega posega treba napraviti magnetnoresonančno (MR) preiskavo ali pa vsaj CT-preiskavo.

Več študij dokazuje, da je možno z MR-posnetkov z veliko verjetnostjo (do 80 %) posumiti na liposarkom.

Incizijska biopsija pri lipomu je povsem nepotrebna diagnostična metoda, pri domnevnem liposarkomu pa lahko celo zavaja, saj lahko z delno odstranitvijo liposarkoma pri biopsiji odstranimo zgolj lipomsko komponento sicer malignega tumorja.

Zdravljenje lipomov je kirurško operativno, pri čemer odstranimo lipomatozni tumor z nekaj milimetrov debelo plastjo okolnega tkiva; operacijo imenujemo marginalna (robna) resekcija. Opisani operativni poseg nikakor ne pomeni »izluščenja« tumorja, še manj odstranitev tumorja »po kosih«, ker bi v tem primeru bolniku grozila lokalna ponovitev lipoma, čeprav morda čez več let.

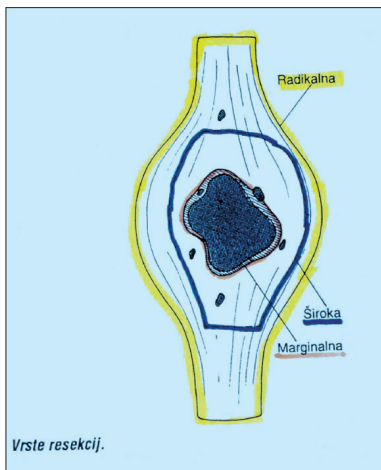
Pri predoperativno potrjeni diagnozi liposarkom je navadno prvo zdravljenje prav tako kirurško z najmanj široko resekcijo, kar pomeni, da moramo tumor izrezati s širokim plaščem zdravega tkiva, torej ga med operacijo le otipamo oziroma slutimo, nikakor pa ga ne smemo videti. Ocenimo širine kirurških robov in s tem ustreznosti kirurškega posega prepustimo patologu. Pri tem se postavi vprašanje, kaj je zadosten kirurški varnostni pas okoli liposarkoma. Onkološki kirurgi priporočamo v rahlih tkivih, kot so koža, podkožje in mišice, vsaj 2 cm širok kirurški rob, medtem ko veljajo čvrstejša tkiva, kot so mišične ovojnice, pokostnica, kost, tetivne ovojnice in tetive, za boljšo obrambo proti



Slika 2. Primer bolnice z globokim liposarkomom hrbta levo.

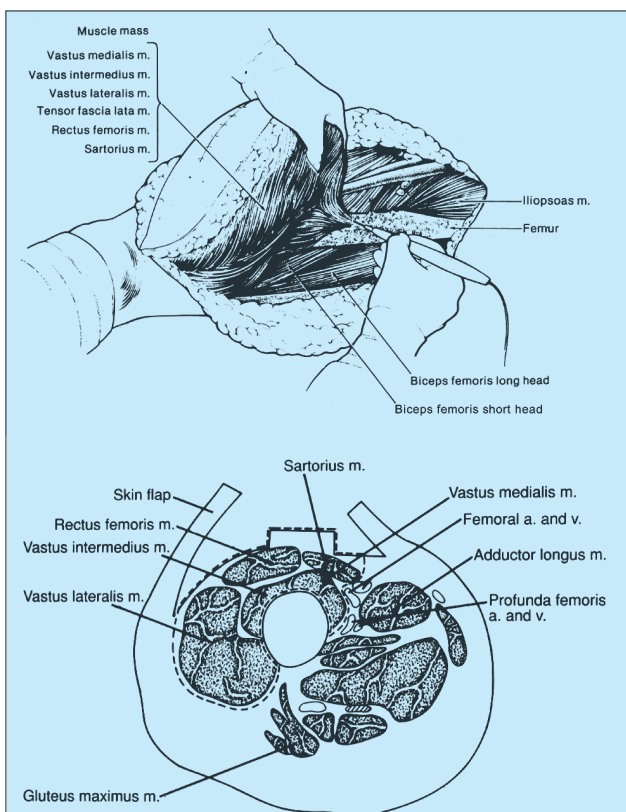
širjenju liposarkoma in je dovolj, da reseciramo omenjene strukture v bližini tumorja, pa četudi so debele le nekaj milimetrov.

Pri liposarkomih, ki zrastejo do skoraj neverjetne velikosti (20 cm in več) je edini kirurški operativni poseg, ki je še možen in pravilen, radikalna resekcija. Pri udih to pomeni, da skupaj s tumorjem odstranimo celoten anatomski predel z mišično skupino in pripadajočim živcem. V omenjeni tip operacije spada tudi radikalna amputacija uda, ki se ji v izjemnih primerih tudi danes ne moremo izogniti.



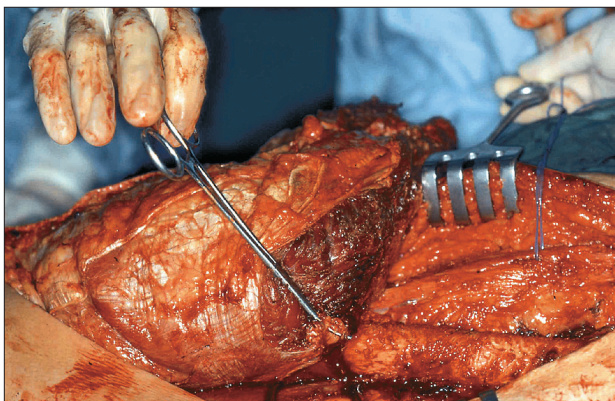
Slika 3. Shematski prikaz vrste resekcij.

Ohranitvena kirurgija udov je tudi pri visoko malignih liposarkomih možna pri uspešni predoperativni kemoterapiji (KT), ki zmanjša tumorsko maso, in pri pooperativni radioterapiji (RT), ki pripomore k lokalnemu nadzoru bolezni. Če patolog dokáže učinkovitost KT na visoko maligni liposarkom, z njo nadaljujemo tudi po operaciji, ker



Slika 4 in 5. Shematski prikaz radikalne resekcije z izpraznitvijo extenzorne lože stegna.

pričakujemo, da bo imel bolnik boljše možnosti za preživetje.



Slika 1. Prečni preseki prostate vidni z multiplanarno aktno sondo (vidno je suspektivno hipoeohogeno področje v periferni zoni, na mestu prehoda apeksa v srednji del).

### Zdravljenje bolnikov z liposarkomom na Onkološkem inštitutu v Ljubljani

Na OI v Ljubljani smo v 20-letnem obdobju, od 1983 do 2002, zdravili 106 odraslih bolnikov z liposarkomom, od tega 52 moških in 54 žensk. Povprečna starost je bila 46 let.

Dve tretjini bolnikov (69) sta imeli visoko maligni in ena tretjina (37) nizko maligni oziroma dobro diferencirani sarkom.

Od bolnikov z visoko malignimi liposarkomi smo jih 28 (40 %) operirali po predhodnih operacijah v drugih zdravstvenih ustanovah, v kar so vključeni tudi ostanki tumorja in lokalni recidivi.

Poleg kirurškega posega je bilo KT in RT ali samo pooperativne RT deležnih 48 (70 %) bolnikov. Zaradi razvoja bolezni je umrlo 24 (35 %) bolnikov, še štiri (6 %) pa zaradi starosti in drugih vzrokov.

Lokalni recidiv se je pojavil pri sedmih (10 %) bolnikih, ki so kljub ponovni operaciji in KT ter RT umrli zaradi razvoja bolezni.

V skupini bolnikov z dobro diferenciranim liposarkomom smo jih kar 25 (67 %) operirali po prvih operacijah v drugih zdravstvenih ustanovah; vsi so imeli ostanek tumorja neposredno po prvi operaciji ali pa lokalni recidiv po krajšem ali daljšem času od prve operacije (v nekaj primerih celo več lokalnih recidivov po večkratnih operacijah). Bolniki v skupini z dobro diferenciranim liposarkomom niso bili dobili KT ali RT. Zaradi razvoja bolezni so umrli trije (8 %) bolniki, vsi pa so zdravljenje na OI začeli po več kirurških posegih drugje. Patologi so po operaciji pri nas ugotavljali višjo stopnjo malignosti liposarkoma. Še trije bolniki so umrli zaradi starosti ali drugih vzrokov.

Lokalni recidiv se je pojavil tudi pri treh (8 %) bolnikih po prvi onkološki operaciji na OI v Ljubljani. V vseh teh primerih so bili bolniki znova operirani in so bili ob zadnji kontroli po več letih opazovanja vsi brez bolezni.

### Sklepi

- Vsak mehkotkivni tumor (MTT) in tudi podkožni lipom, ki ga kirurg izreže, mora biti histološko potrjen.
- Domnevni lipom, ki je večji od 5 cm (T2) in leži v globljih plasteh mehkih tkiv, pod mišično ovojnico, moramo obravnavati resno in izpeljati vse ustrezne diagnostične postopke (ABTI, ABTI pod UZ-nadzorom, MR (CT)).
- Če je predoperativna diagnoza lipom ali če diagnoza kljub omenjenim postopkom ni postavljena, je potrebna robna resekcija v splošni anesteziji in histološka potrditev izrezanega tkiva.
- Pri liposarkomu ali le sumu na liposarkom je potrebna multimodalna diagnostična in terapevtska obravnava. Priporočamo, da se takšni bolniki napotijo v medicinski center, kjer imajo kirurgi, kemoterapevti, radioterapevti, patologi, citologi in radiologi z obravnavo bolnikov z liposarkomom ustrezne izkušnje.

### Literatura

- Peterson JJ, Kansdorf MJ, Bancroft LW. et al.: Malignant fatty tumors: classification, clinical course, imaging appearance and treatment. *Skeletal Radiol.* 2003; 32; 493–503.
- Murphey MD, Carroll JF, Flemming DJ et al.: From the archives of the AFIP: benign musculoskeletal lipomatous lesions. *Radiographics* 2004 Sept-Okt; 24(5): 1433–66.
- Hatano H, Morita T, Ogoe A et al.: Well-differentiated liposarcoma associated with benign lipoma. *Anticancer Res.* 2004 Mar-Apr, 24(2C): 1039–44.
- Drevelgas A, Pilavaki M, Chourmouzi D.: Lipomatous tumors of soft tissue: MR appearance with histological correlation. *Eur J Radiol.* 2004 Jun; 50(3): 257–67.
- Damron TA.: What to do with deep lipomatous tumors. *Instr Course Lect.* 2004; 53: 651–5.
- Klijanienko J, Caillaud JM, Lagarce R.: Fine-needle aspiration in liposarcoma: cytohistologic correlative study including well-differentiated, myxoid, and pleomorphic variants. *Diagn Cytopathol.* 2004 May; 30(5): 307–12.
- Gaskin CM, Helms CA.: Lipomas, lipoma variants, and well-differentiated lipomas(atypical lipomas): results of MRI evaluations of 126 consecutive fatty masses. *AJR AM J Roentgenol* 2004 Mar; 182(3): 733–9.
- Kooby DA, Antonescu CR, Brennan MF et al.: Atypical lipomatous tumor/well-differentiated liposarcoma of the extremity and trunk wall: importance of histological subtype with treatment recommendations. *Annals of Surgical Oncology* 2004 Jan; 11(1): 78–84.
- Kapila K, Ghosal N, Gill SS et al.: Cytomorphology of lipomatous tumors of soft tissue. *Acta Cytol.* 2003 Jul-Aug; 47(4): 555–62.
- Ohguri T, Aoki T, Hisaoka M. et al.: Differential diagnosis of benign peripheral lipoma from well-differentiated liposarcoma on MR imaginig. *American Journal of Roentgenol.* 2003 Jun; 180(6): 1689–94.
- Roberts CC, Liu PT, Colby TV.: Encapsulated versus nonencapsulated superficial fatty masses: a proposed MR imaging classification. *American Journal of Roentgenol.* 2003 May; 180(5): 1419–22.
- Salam GA.: Lipoma excision. *American Fam Physician.* 2002 Mar 1; 65(5); 901–4. with comment in *American Fam Physician.* 2002 Oct 15; 66(8); 1405.
- Fuchs A, Henrot P, Walter F. et al.: Lipomatous tumors of soft tissue in the extremities and waist in adults. *Journal of Radiol.* 002 Sept; 83(9 Pt 1): 035–57.
- Laurino L, Furlanetto A, Orvieto E. Et al.: Wel-differentiated liposarcoma (atypical lipomatous tumors). *Seminar Diagn Pathol.* 2001 Nov; 18(4): 258–62.
- Dei Tos AP.: Liposarcoma: new entities and evolving concepts. *Annals Diagn Pahol.* 2000 Aug; 4(4): 252–66.
- Novak J.: Kirurgija malignih tumorjev mehkih tkiv. *Smorkolj V ed. Kirurgija. Ljubljana.* 1995: 500–8.
- DeLaney TF, Spiro IJ, Suit HD, et al.: Neoadjuvant chemotherapy and radotherapy for large extremity soft tissue sarcomas. *Int J Radiol Oncol Biol Phys.* 2003; 56; 1117–1127.