

Imunomodulatorji pri zdravljenju malignega melanoma

Tanja Mesti, Marko Boc, Martina Reberšek

UVOD

Incidenca melanoma tako v svetu kot tudi v Sloveniji narašča, bolj kot pri katerem koli drugem raku. Po podatkih Registra raka Slovenije je v letu 2009 zbolelo 415 bolnikov (1). V zgodnjih stadijih je kirurška odstranitev kožnega melanoma pri bolnikih temeljno kurativno zdravljenje, takšnih je okoli 80 % bolnikov, pri visoko rizičnih bolnikih pa priporočamo še zdravljenje z visokimi odmerki interferona $\alpha 2b$, takšnih je okoli 10 % (2, 3). Metastatski melanom je še vedno neozdravljiva bolezen z manj kot 5 % 5-letnim preživetjem. Prognoza teh bolnikov pa se je v zadnjih letih izboljšala, predvsem zaradi razvoja na področju sistemskega zdravljenja. Poleg standardnega zdravljenja s sistemsko kemoterapijo imamo sedaj na voljo registrirana nova zdravila z drugačnim mehanizmom delovanja kot kemoterapija, kot so imunoterapija z monoklonalnim protitelesom ipilimumabom, BRAF inhibitorja vemurafenib in dabrafenib ter MEK inhibitorji (2, 3).

PRIMER BOLNICE

Takrat 50-letna bolnica je bila prvič pregledana na Onkološkem inštitutu Ljubljana aprila 2008, po operaciji malignega melanoma na koži trebuha, s histološkimi lastnosti Breslow 3,5 mm, Clark IV in prisotno ulceracijo. V juniju 2008 bila narejena reekscizija ležišča primarnega tumorja in biopsija varovalne bezgavke, v kateri je bil zasevek, velik 7 x 1,5 mm, zaradi česar je bila pri bolnici narejena še disekcija bezgavk v desni aksili, ki pa so bile negativne. Zamejitvene preiskave za sistemski razsoj bolezni so bile negativne. Bolnica je bila v splošnem stanju 0 po klasifikaciji WHO in do ugotovitve malignega melanoma zdrava, brez spremljajočih se bolezni. Družinska anamneza je bila glede malignih bolezni negativna.

Primarno zdravljenje

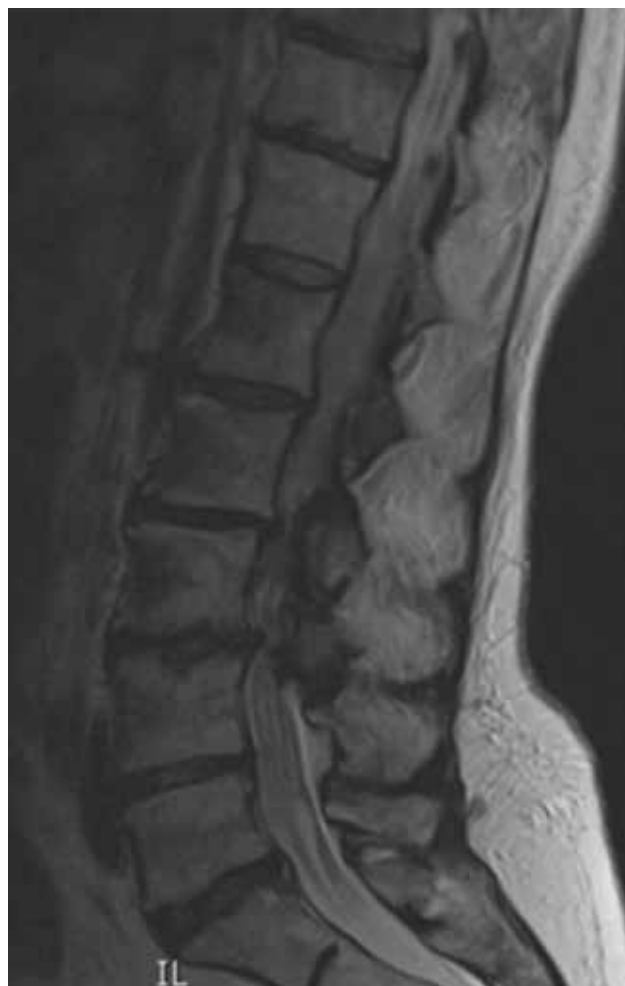Glede na patološki stadij IIIB (pT3bN1aM0) je bilo pri bolnici indicirano enoletno adjuvantno zdravljenje z visokimi odmerki interferona $\alpha 2b$. Bolnica je bila v splošnem stanju 0 po klasifikaciji WHO. Od neželenih učinkov smo beležili le utrujenost stopnje 1 in glavobol stopnje 1 po klasifikaciji CTCAE, različica 3, zaradi česar je bolnica prejela standardno podporno zdravljenje s paracetamolom, nesteroidnimi antirevmatiki in ustrezno hidracijo.

Zdravljenje prve ponovitve bolezni

V marcu 2010 smo pri bolnici klinično ugotovili prvi razsoj bolezni v podkožna tkiva desne strani prsnega koša in desne dojke, ki smo ga tudi histološko potrdili. Naredili smo zamejitvene preiskave, vključno s PET CT, ki je pokazal še patološko kopičenje radiofarmaka v četrtem vratnem vretencu. Opravili smo še CT vratne hrbtenice, ki je potrdil 6 mm osteolitično metastazo v četrtem vratnem vretencu. Bolnica klinično ni

imela nobenih težav, bila je v splošnem stanju 1 po klasifikaciji WHO, z neprizadeto jetrno in ledvično funkcijo, LDH in tumorski označevalec S-100 sta bila v mejah normale. Bolnica je bila naprej zdravljena s paliativnim obsevanjem v aprilu 2010, in sicer s 35 Gy na kožo desne polovice prsnega koša spredaj in z 20 Gy v predel prizadete vratne hrbtenice. V juniju 2010 je začela zdravljenje s sistemsko terapijo prvega reda z dakarbazinom, intravensko, v odmerku 1.000 mg/m², enkrat na tri tedne. Po drugem ciklusu smo zaradi pancitopenije odmerke dakarbazina znižali na 75 %. Zdravljenje je nadaljevala z dodatkom ravnega dejavnika za nevtrofilce (pegilgrastim) in bisfosfonatom. Po šestih ciklih smo v decembru 2010 klinično dosegli stagnacijo bolezni v mehkih

Slika 1. MRI glave, junij 2011 - progres bolezni desno parietalno



tkivih in radiološko v vratni hrbtenici.

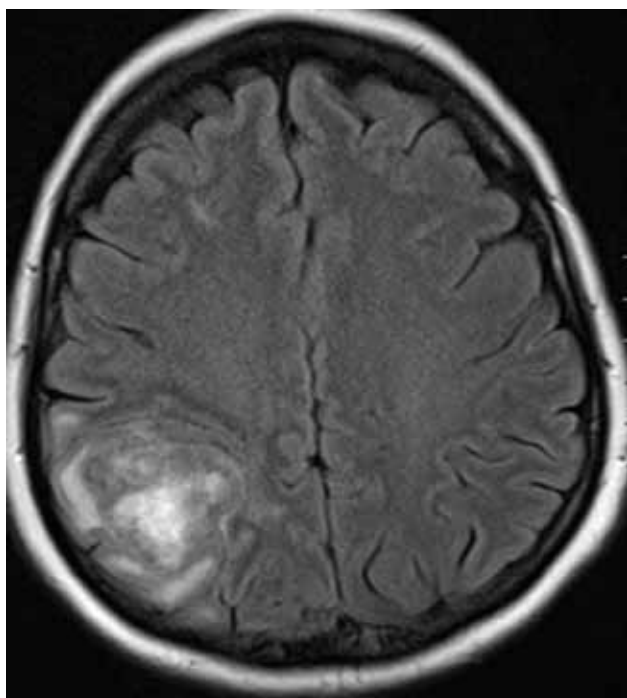
Zdravljenje druge ponovitve bolezni

V februarju 2011 smo pri bolnici klinično ugotovili ponovni progres bolezni s podkožnimi zasevki v predelu desne dojke. Zamejitvene preiskave drugje po telesu niso pokazale razsoja, LDH in tumorski označevalec S-100 sta bila v mejah normale. Bolnica je začela s sistemskim zdravljenjem drugega reda z ipilimumabom, v odmerku 3 mg/kg enkrat na tri tedne. Prejela vse štiri predvidene zaporedne doze. Aplikacije so potekle brez zapletov, ob zdravljenju nismo beležili neželenih učinkov. Po opravljenih preiskavah za oceno učinka zdravljenja, vključno s PET CT, po zaključnem zdravljenju z ipilimumabom nismo ugotavljali progressa bolezni, tako je bil klinično in z radiološkimi preiskavami potrjen popolni odgovor v mehkih tkivih prsnega koša desno.

Zdravljenje tretje ponovitve bolezni

V juniju 2011 so se pri bolnici pojavili klinično simptomi in znaki progressa v centralno živčevje s slabostjo, z bruhanjem in motnjami govora. MRI glave je pokazal zasevek desno parietalno (slika 1), zaradi česar je bila operirana. Po odstranitvi zasevka v juliju 2011 je bila obsevana s TD 30 Gy, nato je začela s sistemskim zdravljenjem tretjega reda s temozolomidom v odmerku 100 mg/dan per os 21 dni zapored. Po enem ciklusu zdravljenja je bila hospitalizirana zaradi simptomov sindroma kavde ekvine, z mravljinčenjem in s pekočimi bolečinami po sedalu in sakralno, zaprtjem in zastojem urina. Z nevrološkim pregledom smo ugotovili okvaro v predelu kavde ekvine, ki smo jo dokazali z MRI torakolumbalnega dela hrbtenice (slika 2). Citološki izvid likvorja po lumbalni punkciji je potrdil karcinozo mening. Zaradi anamnestičnega podatka o trajanju težav več kot dva tedna obsevanje ni bilo več indicirano, ker ni bilo pričakovati kliničnega izboljšanja, zato smo se odločili za paliativno podporno zdravljenje.

Slika 2. MRI torakolumbalne hrbtenice - progres s karcinozo mening



V septembru 2011, 41 mesecev po postavitvi diagnoze primarnega malignega melanoma, in 17 mesecev po dokazanem prvem razsoju bolezni, je bolnica umrla.

RAZPRAVA

Preživetje bolnikov z melanomom je odvisno od stadija bolezni in je različno med različnimi državami. Preživetje

Tabela 1. Relativno 5- in 10-letno preživetje glede na TNM-klasifikacijo melanoma pri lokalizirani in regionalno napredovali (IIIA, IIIB, IIIC) bolezni

Stadij	T (NOMO)	Število bolnikov	5-letno preživetje, v % (+ SE)	10-letno preživetje, v % (+ SE)
IA	T1a	4.510	95,3 ± 0,4	87,9 ± 1,0
IB	T1b	1.380	90,9 ± 1,0	83,1 ± 1,5
	T2a	3.285	89,0 ± 0,7	79,2 ± 1,1
IIA	T2b	958	77,4 ± 1,7	64,4 ± 2,2
	T3a	1.717	78,7 ± 1,2	63,8 ± 1,7
IIB	T3b	1.523	63,0 ± 1,5	50,8 ± 1,7
	T4a	563	67,4 ± 2,4	53,9 ± 3,3
IIC	T4b	978	45,1 ± 1,9	32,3 ± 2,1
	T (NxM0)	Število bolnikov	5-letno preživetje, v % (+ SE)	10-letno preživetje, v % (+ SE)
IIIA	N1a	252	69,5 ± 3,7	63,0 ± 4,4
	N2a	130	63,3 ± 5,6	56,9 ± 6,8
IIIB*	N1a	217	52,8 ± 4,1	37,8 ± 4,8
	N2a	111	49,6 ± 5,7	35,9 ± 7,2
	N1b	122	59,0 ± 4,8	47,7 ± 5,8
	N2b	93	46,3 ± 5,5	39,2 ± 5,8
IIIC*	N1b	98	29,0 ± 5,1	24,4 ± 5,3
	N2b	109	24,0 ± 4,4	15,0 ± 3,9
	N3	396	26,7 ± 2,7	18,4 ± 2,5

* Z ulceracijo primarnega melanoma.

bolnikov glede na prognostične dejavnike in stadij je predstavljeno v tabeli 1 (2).

V Sloveniji je 5-letno preživetje bolnikov z melanomom nižje

Tabela 2. Relativno 5-letno preživetje bolnikov z melanomom v Sloveniji, v %

	1983–1987	1988–1992	1996–2000	2001–2005
Moški	42	49	75,9	79,2
Ženske	60	67	83,3	83,2

za skoraj 10 % od 5-letnega preživetja bolnikov v Avstraliji in ZDA (tabela 2).

Izboljšanje preživetja lahko po obdobjih razložimo s poenotenjem pristopov pri zdravljenju, zgodnejšim odkrivanjem in ozaveščanje prebivalstva.

Standardnega adjuvantnega zdravljenja pri bolnikih po operaciji melanoma nimamo na voljo. Priporočajo zdravljenje z imunoterapijo z visokimi odmerki interferona alfa2b po Kirkwoodovi shemi 20 MIE/m² 5 dni zapored na teden, en mesec, nato 10 MIE/m² intramuskularno, trikrat na teden, 11

mesecev zapored. Zdravljenje z visokimi odmerki interferona podaljša preživetje brez bolezni in celokupno preživetje, kar so pokazale klinične raziskave ECOG 1684, ECOG 1690, ECOG 1694 in raziskava North Central Cancer Treatment Group (2, 3, 4, 5, 6, 7). Zdravljenje ima veliko stranskih učinkov, predvsem gripi podobno stanje, zavoro kostnega mozga in hepatotoksičnost, zaradi katerih je včasih potrebno prilagoditi odmerke interferona ali celo ukiniti zdravljenje. Pojav avtoimunih fenomenov med zdravljenjem napoveduje daljše preživetje teh bolnikov. To zdravljenje priporočamo bolnikom v stadiju IIB, IIC in III. Zdravljenje predvidoma začnemo v osmih tednih po operaciji in ga vodi internist onkolog.

Pri naši bolnici je primarno šlo za maligni melanom stadij IIIB (pT3bN1aM0) in je bila operirana zaradi regionalno razširjene bolezni, ki jo daje v skupino bolnikov z visokim tveganjem za ponovitev bolezni, zaradi česar smo se odločili za enoletno adjuvantno zdravljenje z visokimi odmerki interferona $\alpha 2b$, ki ga je dobro prenašala, le z neželenimi učinki 1. stopnje, v ospredju sta bila utrujenost in glavobol, zdravljenje ni bilo treba prekinjati.

Bolniki s sistemsko razširjenim melanomom imajo slabo

Tabela 3. Relativno 5- in 10-letno preživetje glede na TNM-stadij melanoma pri sistemsko razširjeni bolezni

Stadij	M	Število bolnikov	5-letno preživetje, v % (+ SE)	10-letno preživetje, v % (+ SE)
IV	1a	179	18,8 ± 3,0	15,7 ± 2,9
	1b	186	6,7 ± 2,0	2,5 ± 1,5
	1c	793	9,5 ± 1,1	6,0 ± 0,9

prognozo. Petletno preživetje nezdravljene bolezni je manjše od 5 % (2, 3, 8).

Do sedaj je bilo standardno zdravljenje s kemoterapijo, ki omogoča popolne odgovore pri manj kot 5 % bolnikov in delne odgovore pri 25 % bolnikov. Kot edino priporočeno zdravljenje v 1. redu terapije se je v monoterapiji predpisoval citostatik DTIC (dimetil-triazeno-imidazol-karboksamid) ali njegov analog temozolomid (2, 9, 10). Objektivne odgovore s tovrstnim zdravljenjem dosežemo pri 5 do 20 % bolnikov. Zdravljenje z dakarbazinom bolniki dobro prenašajo, najpogostejša neželena učinka sta slabost in bruhanje, ki pa sta s sodobno antiemetično terapijo obvladljiva. Manj pogosta je zavora kostnega mozga, izpadanje las in utrujenost sta redka. Bolniki prejemajo zdravljenje ambulantno, ponavadi na 3 tedne, kar je tudi ugodno za bolnike. Temozolomid je analog dakarbazina, ki se pri fiziološkem pH kemično pretvori v aktivni metabolit dakarbazina, MTIC. Prednost temozolomida je v tem, da je v obliki tablet in da prehaja skozi krvno-možgansko pregrado, zaradi česar je FDA odobrila temozolomid za zdravljenje nekaterih primarnih možganskih tumorjev. V klinični raziskavi faze III, v katero so bili vključeni bolniki brez možganskih metastaz, temozolomid v primerjavi z dakarbazinom ni pomembno izboljšal srednjega preživetja (7,7 meseca proti 6,4 meseca) in srednjega časa do progressa (1,9 meseca proti 1,5 meseca), manj pogosto pa je bilo napredovanje bolezni v centralni živčni sistem (2, 10).

V zdravljenju metastatske bolezni uporabljamo še terapijo s cisplatinom oz. njegovimi analogi v kombinaciji z drugimi

citostatiki, predvsem taksani, po napredovanju bolezni, za kar se odločamo individualno, posebej pri vsakem bolniku, vendar se te kombinacije v randomiziranih kliničnih raziskavah niso izkazale za učinkovitejše od dakarbazina v monoterapiji (2).

Novost v zdravljenju metastatske bolezni predstavljata dve skupini tarčnih zdravil.

Vemurafenib je BRAF kinazni inhibitor, ki daje objektivne odgovore v 40 do 50 % tistih bolnikov, ki imajo mutacijo v genu *BRAF* (2, 3). Ta mutacija je prisotna pri do 50 % bolnikov z metastatskim melanomom. V svetovnih smernicah se to zdravljenje priporoča od prvega reda zdravljenja pri bolnikih z napredovalim melanomom s predhodno potrjeno mutacijo v genu *BRAF*. Odgovore na zdravljenje ugotovimo že v nekaj dneh do tednih po začetku zdravljenja, vendar trajajo krajši čas, od 5 do 6 mesecev. Najpogostejši neželeni učinki zdravljenja z vemurafenibom v kliničnih raziskavah so bili kožni izpuščaji, bolečine predvsem v malih sklepih rok in nog, preobčutljivost za sonce, utrujenost, povečane vrednosti jetrnih testov, keratoakantom in skvamozni karinom kože (12 %).

Ipilimumab je monoklonalno protitelo proti citotoksičnemu T-limfocitnemu antigenu 4 (anti-CTLA-4), ki je bilo odobreno s strani FDA v marcu 2011 in s strani EME v juliju 2011 za zdravljenje neoperabilnega oziroma napredovalega melanoma kot prvi ali drugi red (FDA) ali drugi red zdravljenja (EMA) po prvem redu sistema zdravljenja in daje objektivne odgovore do ene tretjine bolnikov (2, 3, 11, 12, 13). Zdravljenje se priporoča bolnikom, ki so klinično stabilni in nimajo hitro napredujoče metastatske bolezni, da lahko odgovorijo na zdravljenje. Takšnih je okoli 20 % bolnikov, odgovor na zdravljenje lahko traja tudi več kot eno leto. Med zdravljenjem z ipilimumabom se lahko pojavijo resni imunsko pogojeni neželeni učinki zaradi stimulacije T-limfocitov, ki prizadenejo predvsem prebavila, endokrine žleze, jetra in kožo. Najpogostejša sta kolitis in kožni izpuščaji, lahko se pojavi tudi vnetje hipofize. Zdravljenje poteka pod nadzorom ustrezno usposobljenih specialistov, potrebna je ustrezna edukacija bolnikov z navodili, ob zapletih je potrebna hospitalizacija in zdravljenje z visokimi odmerki kortikostroidov.

Naša bolnica je ob drugem progressu bolezni prejela imunoterapijo z ipilimumabom, prejela je vse štiri odmerke v predvidenem zaporedju. Neželenih učinkov nismo beležili, dosegli smo popolni odgovor na zdravljenje, ki pa je trajal le dva meseca.

Tako vemurafenib kot ipilimumab sta učinkovita pri zdravljenju bolnikov z metastazami v centralnem živčevju (2, 3, 12). Kadar je bolnik simptomatski, s hitro napredujočo obsežno metastatsko boleznijo, priporočajo v primeru mutacije v genu *BRAF* najprej zdravljenje z vemurafenibom za hiter odgovor in s tem izboljšanje kakovosti življenja. Zaporedje zdravljenja z različnimi zdravili je še nedorečeno. Po podatkih iz literature je zdravljenje z inhibitorjem BRAF učinkovito tudi po predhodnem zdravljenju z imunoterapijo, medtem ko so podatki o učinkovitosti imunoterapije po inhibitorju BRAF nasprotujoči.

ZAKLJUČEK

Metastatski melanom je še vedno neozdravljiva bolezen s slabo prognozo. Nova zdravila s specifičnim delovanjem

pa bolnikom ob individualnem pristopu omogočajo daljše preživetje in boljše kakovost življenja.

Literatura

1. Rak v Sloveniji 2009. Ljubljana: Onkološki inštitut Ljubljana, Epidemiologija in register raka, Register raka Republike Slovenije, 2013.
2. National Comprehensive Cancer Network: NCCN Clinical Practice Guidelines in Oncology: Melanoma. V.1.2014 (on line). Available: http://www.nccn.org/professionals/physician_gls/PDF/colon.pdf. Accessed September 10, 2013.
3. Cutaneous melanoma: ESMO Clinical Practice Guidelines for diagnosis, adjuvant treatment and follow-up. *Ann Oncol* 2012; 23 (7): vii86-vii91.
4. Kirkwood JM, Manola J, Ibrahim J, Sondak V, Ernstoff MS, Rao U. A pooled analysis of eastern cooperative oncology group and intergroup trials of adjuvant high-dose interferon for melanoma. *Clin Cancer Res.* 2004 Mar 1; 10(5): 1670-7.
5. Kirkwood JM, Strawderman MH, Ernstoff MS, Smith TJ, Borden EC, Blum RH. Interferon alfa-2b adjuvant therapy of high-risk resected cutaneous melanoma: the Eastern Cooperative Oncology Group Trial EST 1684. *J Clin Oncol.* 1996 Jan; 14(1): 7-17.
6. Kirkwood JM, Ibrahim J, Sondak VK, Richards J, Flaherty LE, Ernstoff MS, Smith TJ, Rao U, Steele M, Blum RH. High- and low-dose interferon alfa-2b in high-risk melanoma: first analysis of intergroup trial E1690/S9111/C9190. *J Clin Oncol.* 2000 Jun; 18(12): 2444-58.
7. Kirkwood JM, Ibrahim J, Sosman JA, Sondak VK, Agarwala SS, Ernstoff MS, Rao U. High-dose interferon alfa-2b significantly prolongs relapse-free and overall survival compared with the GM2-KLH/QS-21 vaccine in patients with resected stage IIB-III melanoma: results of intergroup trial E1694/S9512/C509801. *J Clin Oncol.* 2001 May 1; 19(9): 2370-80.
8. Atkins MB. The treatment of metastatic melanoma with chemotherapy and biologics. *Curr Opin Oncol.* 1997; 9: 205-213.
9. Coates AS, Segelov E. Long term response to chemotherapy in patients with visceral metastatic melanoma. *Ann Oncol.* 1994; 5: 249-251.
10. Middleton M, Grob J, Aaronson N, et al. Randomized Phase III study of temozolomide versus dacarbazine in the treatment of patients with advanced metastatic malignant melanoma. *J Clin Oncol.* 2000; 18: 158-166.
11. Hodi FS, O Day SJ, McDermott DF, et al. Improved survival with ipilimumab in patients with metastatic melanoma. *N Engl J Med* 2010; 363: 711-723.
12. Robert C, Thomas L, Bondarenko I, et al. Ipilimumab plus dacarbazine for previously untreated metastatic melanoma. *N Engl J Med* 2011; 364: 2517-2526.
13. Margolin K, Ernstoff MS, Hamid O, et al. Ipilimumab in patients with melanoma and brain metastases: an open-label, phase 2 trial. *Lancet Oncol* 2012; 13: 459-465.