

Karcinom Merklovih celic

Damijan Bergant, Marko Hočevar, Tanja Čufer

Uvod

Karcinom Merklovih celic (MCC) je neuroendokrini tumor kože, redka in zelo maligna bolezen, tako da je po nekaterih podatkih petletno preživetje le 30 % (1). Osnovno zdravljenje je operativno – široko izrezanje, s katerim se odstranijo regionalne bezgavčne lože (2–7). Ker je odstotek lokalnih ponovitev velik, mnogi svetujejo kombinacijo operativnega zdravljenja in pooperativnega obsevanja (1, 8, 9). Pri MCC je metoda izbora zdravljenja napredovale oblike bolezni še vedno kemoterapija (10–13).

V tem prispevku opisujemo 64-letnega bolnika z lokoregionalno napredovalim MCC, v II. stadiju, ki je bil zdravljen s kemoterapijo in operacijo. Od prvega zdravljenja je minilo 30 mesecev in bolnik je brez znamenj MCC. V pregledani literaturi nismo zasledili podatkov o uspešnem predoperativnem zdravljenju s kemoterapijo.

PRIKAZ PRIMERA

Anamneza

Lečeči zdravnik je v marcu 2000 na Onkološki inštitut (OI) napotil 64-letnega bolnika, ker je imel glutealno desno hitro rastoč tumor. Bolnik ni bil do pregleda na OI nikoli resneje bolan, v mladosti je sicer prebolel TBC, imel je tudi nekaj manjših poškodb. Zaradi kožnih znamenj ni bil operiran, ni bil obsevan in nikoli ni kadil. Zadnji dve leti se je zdravil zaradi zvišanega krvnega tlaka, mejno povečano vrednost krvnega sladkorja pa je urejal z dieto.

Bolnik je približno dva meseca pred pregledom na OI desno glutealno opazil neboleč tumor. Koža nad njim je bila lividno rdeča, svilnata. Splošnih znamenj vnetja ni bilo. Približno po mesecu dni so mu v pristojni bolnišnici zarezali tumor, ker so mislili, da gre za glutealni ognjok, vendar pri posegu niso naleteli na pričakovani gnj. Tumor je še naprej rasel, bolnik ga je zatipal tudi v desnih dimljah. Desna noga mu je začela otekati, imel je parastezije ter občutek, da ima oteklo desno polovico medenice. Po posegu je redno hodil na previjanje rane, ker se ni zaraščala.

Glede na potek bolezni so pozneje opravili naslednje preiskave:

– Aspiracijsko biopsijo s tanko iglo (ABTI) iz tumorja glutealno, ki je pokazala mikrocelularni rak, manj verjetno drobnocelični kožni rak.

– UZ trebuha, na podlagi katerega so opisovali 6 x 3 cm veliko formacijo pod levim rebrom, verjetno v območju širokega črevesa, in zadebeljeno steno antruma

želodca. V desni ingvinalni regiji so opisovali tudi paket povečanih bezgavk.

– Rentgensko slikanje pljuč, na podlagi katerega so opisovali postspecifične posledice v desnem apeksu pljuč.

Klinični status

Bolnik je bil pri prvem pregledu na OI v dobri splošni kondiciji afebrilen brez bolečin. Desno glutealno je bil viden 8 x 5 cm velik razuljesen tumor lividne barve, na bazi neomejen, oteklina s bolezenskim žiljem pa je prehajala preko sredinske črte nad križnico tudi levo. Klinično je gnojni del tumorja dajal vtis »vrha ledene gore«. Oteklina je segala tudi desno naprej, kjer je bil tipen fiksiran, približno 5 cm velik paket dimeljskih bezgavk. Vsa desna spodnja okončina je bila nekoliko otekla.

Preiskave

Na OI smo morali ponoviti ABTI in opraviti dodatno imunocitokemijsko barvanje. V dobljenih vzorcih so bile v skupkih in posamezno številne maligne celice. Jedra so bila okrogla, ovalna in nekoliko vretenasta, citoplazma pa pičla, in kjer je bila ohranjena, bazofilna. Reakcija na CK-20 je bila v 50 % točkasto pozitivna, prav tako tudi barvanje na kromagranin. Imunocitokemijske reakcije na MIC-2, desmin, nevrofilamenti in NSE so bile negativne. Diagnoza je bila okrogloceličen tumor, ki ga povsem zanesljivo niso mogli diferencirati, še najbolj pa je ustrezal primarnemu tumorju kože – MCC.

Zaradi nejasnega izvida iz pristojne bolnišnice smo morali ponoviti tudi UZ trebuha. Tokrat so se pokazali drobna konkrementa v žolčniku, 4 do 5 mm velika konkrementa v levi ledvici, povečana prostata s približno 3 cm veliko žlezno bulo centralno ter desno iliakalno, tumorji, veliki 6 x 3 x 3 cm in 4 x 3 x 2 cm, ter povečani bezgavki, veliki 2 cm. Desno v dimljah so bile vidne približno 4 cm velike bezgavke.

Opisane tumorske formacije je potrdila tudi CT-preiskava, pri kateri pa ni bilo videti preraščanja tumorja desno glutealno v območje spodaj ležečega mišičja, kar je bil klinični izvid. Z nobeno od opravljenih preiskav (UZ, CT, RTG) nismo dokazali morebitnih oddaljenih zasevkov MCC, zato smo bolezen ocenili kot II. stadij (5, 12).

Zdravljenje

Klinično tumorja ni bilo smiselno operirati, po mnenju radioterapevtov, ki so sodelovali pri konziliarnem odločanju o zdravljenju, pa bi bilo obsevalno polje preveliko, zato se niso odločili za začetno zdravljenje z obsevanjem.

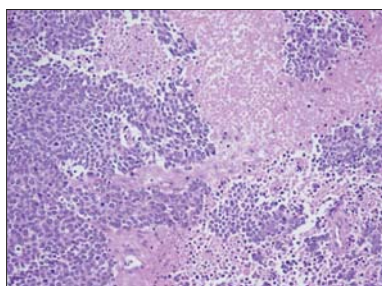
Bolnika smo predstavili internistom onkologom, da bi s kemoterapijo poskušali zmanjšati tumor in ga nato kirurško odstraniti.

V začetku aprila 2000 je bolnik dobil prvi cikel kemoterapije z doksorubicinom in cis-platinom. Ob sočasnem preprečevanju neželenih učinkov kemoterapije z antiemetikom tropisetronom in kortikosteroidi je bolnik zdravljenje prenesel brez težav. Prejel je 6 ciklov kemoterapije po isti shemi. Že po drugem je šlo klinično za več kot 50 % zmanjšanje MCC, kar smo potrdili tudi z UZ-preiskavo trebuha. Vsi cikli kemoterapije so minili brez težav in zapletov. Medtem opravljene zamejitvene priskave so potrdile, da so se MCC in regionalni zasevki zmanjšali, ter izključile razsoj.

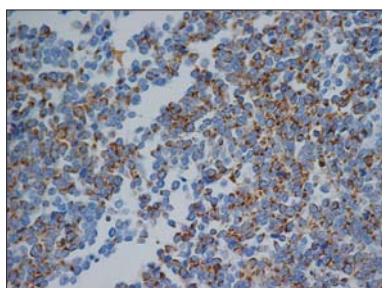
Ob koncu 6. cikla kemoterapije smo julija 2000 naredili CT glutealnih regij in trebuha, ga primerjali z izhodiščnim CT v marcu 2000 in ugotovili, da je zdravljenje s kemoterapijo pripeljalo do 100 % nazadovanja regionalnih zasevkov in zmanjšanja tumorja glutealno desno za več kot tri četrtine. Trdna zgostitev v podkožju glutealno desno je bila velika 3 x 1 cm.

V septembru 2000 je bil bolnik, potem ko smo znova izključili razsoj MCC, operiran. Narejena sta bila ingvinoretroperitonealna disekcija bezgavk desno in širok izrez območja primarnega MCC desno glutealno. Ta izrez je zajemal varnostni rob in območje tumorja, kakršno je bilo pri prvem pregledu na OI. Po tej operaciji je ostala približno 4 cm² velika kožni defekt, ki ga glede na naravo bolezni nismo želeli takoj pokriti z režnjem.

Dokončni histološki izvid je opisoval preostali nodus MCC z obsežnimi odmrli deli ter dodatno fibrozo dermisa in podkožnega maščevja. Resekcijski robovi so bili v zdravem.

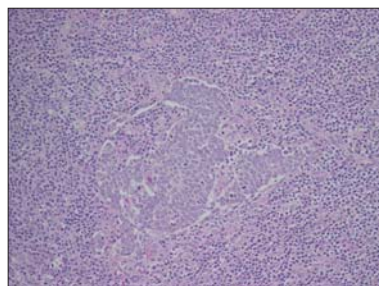


Slika 1. Karcinom Merklvih celic po kemoterapiji. Delno vitalna področja drobnih celic podobnih limfomskim med polji nerkoze.



Slika 2. Citokeratin 20 v citoplazmi tumorskih celic je diagnostičen označevalec za karcinom Merklvih celic

V operativnem preparatu desne iliakalne disekcije patologi niso našli zasevkov (0/5), medtem ko so v odstranjenih bezgavkah desne dimeljske disekcije odkrili mikrometastazo v eni bezgavki (1/10).



Slika 3. Mikrozasevek karcinoma Merklvih celic v eni od dimeljskih bezgavk

V novembru 2000 so bolniku na Kliniki za plastično kirurgijo in opeklino Kliničnega centra z rotacijskim reženjem pokrili kožni defekt po širokem izrezu MCC glutealno desno.

Na poznejših rednih kontrolah nismo ugotovili, da bi prišlo do ponovitve ali razsoja MCC, tudi bolnik je bil brez vseh težav.

Po 15 mesecih smo odkrili, da se je bolezen regionalno ponovila. Levo ingvinalno se je tipala rezistenca velikosti 2 x 2 cm. UZ-preiskava je prikazala 3 x 2 cm veliko, najverjetneje metastatsko bezgavko na prehodu desne ingvino-iliakalne regije ter 2,5 x 1,5 cm veliko bezavko levo ingvinalno, kjer je UZ-vodena ABTI je potrdila diagnozo MCC.

Pri bolniku so se glede na zelo dober učinek prve kemoterapije internisti onkologi odločili, da bodo tudi ponovljeno bolezen zdravili s kemoterapijo II. reda, tokrat s cis-platinom in etopozidom. Prvi je bil izbran, ker je bil pri prvem zdravljenju izredno učinkovit, doksorubicin pa je bil tokrat zamenjan z drugim učinkovitim citostatikom za zdravljenje nevroendokrinih tumorjev, etopozidom. Zdravljenja z doksorubicinom nismo mogli ponoviti, ker je bil največji dovoljeni skupni odmerek že skoraj dosežen. Potem ko smo izključili razsoj bolezni, je bolnik decembra 2001 prejel prvi cikel kemoterapije, hkrati pa smo zdravili neželene učinke. Že po prvem ciklu je bilo UZ-vidno zmanjšanje metastatskih bezgavk. Zaradi večjih vrednosti kreatinina je bilo treba zmanjšati nadaljnje odmerke cis-platina na 75 %. Bolnik je 6 ciklov kemoterapije II. reda prejel brez težav, klinično in ultrazvočno je prišlo do popolnega regresa metastatskih bezgavk.

Po predoperativnih preiskavah in izključitvi razsoja MCC smo bolnika maja 2002 spet operirali. Napravili smo levostransko ileoingvinalno disekcijo bezgavk. Dokončni histološki izvid je opisal tri bezgavke z zasevki v levi dimeljni skupini (3/12), medtem ko so bile bezgavke iliakalno levo brez zasevkov (0/8). Po operaciji je pri bolniku prišlo do minimalne dehiscence rane na levi strani. Zaradi tega in sorazmerno velikega skupnega odmerka cis-platina v vseh 12 ciklih kemoterapije, kar je povzročilo mejne bolezenske kazalce ledvičnega delovanja, se internisti onkologi niso odločili za pooperativno kemoterapijo.

Na zadnji kontroli septembra 2002, 29 mesecev po začetku zdravljenja lokoregionalno napredovalega MCC, je bil bolnik brez težav in znamenj za ponovitev ali razsoj MCC.

RAZPRAVA

Karcinom Merklvih celic (MCC) je redek, zelo malignen kožni tumor neuroendokrinega izvora (3, 5, 6). Prvič ga je opisal Toker leta 1972. Izvorna celica MCC je najverjetneje Merklva celica bazalne plasti povrhnjice – neuroendokrini mehanoreceptor (14, 15), skupaj s pluripotentnimi celicami tega območja. (1, 16, 17).

Tumor se pojavlja predvsem pri starejših bolnikih (> 60 let), pri obeh spolih približno enako pogosto (1). Prizadeti so zlasti osončeni predeli kože, zato se najpogosteje pojavlja na glavi in vratu. (9, 18–20). Poleg UV-sevanja povečujejo tveganje za nastanek MCC tudi obsevanje predela bolnikove kože, kronično draženje kože pri luskavici, Bownovi bolezni ter bazaljomu (6). Tumor agresivno zaseva, zgodnje zasevke v regionalne bezgavke opisujejo pri 17 % bolnikov že v I. stadiju in pri 86 % pa v II. stadiju (3). Kar okrog 50 % bolnikov ima zasevke v regionalnih bezgavkah pri prvem pregledu (5, 6, 21). Podobno je zelo velik tudi odstotek, ko se bolezen lokalno ponovi, giblje se od 26 do 62 % (3, 5, 9, 19, 21). Oddaljeni zasevki se pojavljajo približno pri polovici bolnikov. Najpogostejši so jetrni, pljučni, kostni in možganski (5, 17, 22). Mesto MCC in stadij pri prvem pregledu sta napovedni znamenji, ki pomembno vplivata na preživetje bolnikov. V literaturi opisujejo 30 % (1) oziroma 74 % (3) 5-letno preživetje, 80 % tudi samo enoletno in 30 %–50 % le dvoletno preživetje (6, 18, 23).

MCC so večinoma drobnocelični tumorji, ki jih velikokrat od drugih drobnoceličnih rakov ločimo le imunocitokemijsko, z dokazom nevron specifične enolaze, citokeratinov 18, 20 ter kromagranina A (5, 14, 22, 24, 25). Aspiracijska biopsija s tanko iglo hitro rastočega, nebolečega, rahlo vijoličnega kožnega tumorja (6, 17, 26) je temeljna diagnostična metoda.

Najuspešnejše zdravljenje MCC je kirurško, in sicer širok izrez. Glede na pogostnost regionalnih bezgavnih in nato še oddaljenih zasevkov (kaskadni pojav), opisanih v retrospektivnih študijah, je smiselna izbira disekcija regionalnih bezgavk (3, 9, 11, 21). Poseg pa zaradi odstranitve in histološkega pregleda prve, glede na lego MCC, ogrožene bezgavke (sentinel node) postaja vse bolj izbrana disekcija bezgavnih lož (4, 7, 27, 28).

Dopolnilno obsevanje po operaciji naj bi zmanjšalo lokalne ponovitve bolezni, medtem ko ni jasen njegov vpliv na preživetje (1, 18, 26, 29). Čeprav so opisani nekateri dobri rezultati kemoterapije pri napredovalem MCC (30–37), je kemoterapija še vedno le način zdravljenja močno napredovalega, razsejanega MCC (38–41).

Naš bolnik z MCC spada v starostno ogroženo skupino (3, 6, 26, 42), le da mesto tumorja ni bilo najpogostejše in so bili opisani dejavniki tveganja vprašljivi (6). Glutealna regija se v nekaterih študijah pojavlja kot tretje najpogostejše mesto (3). Redkost MCC in lega sta bila verjetno tudi vzroka, da so prvi pregledovalci kljub jasni klinični sliki – neboleč, hitro rastoč lividen kožni tumor – MCC zamenjali z netipično klinično sliko pogostejšega glutealnega ognjoka.

Tudi če se pravilno odločimo za ABTI kot prvo diagnostično metodo, MCC predstavlja diagnostični problem (14, 24). Že

delitev MCC na trabekularni, vmesni in drobnocelični tip (5, 17) širi diferencialno diagnostične možnosti predvsem v skupini drobnoceličnih vrst raka. Pri našem bolniku je dodatno pozornost zaslužila sprememba na pljučih po preboleli TBC. Kljub ponovitvi ABTI in imunocitokemiji je ostala diagnoza MCC najverjetnejša. Celična morfolologija in le točkasto obarvanje tumorskih celic na citokeratin in kromagranin ter manjkajoča reakcija na NSE so bili elementi za odločitev, ki je v skladu s podatki iz literature (14).

Glede na obsežnost primarnega tumorja, ki je pri MCC pomenila, da operacija ni smiselna, in glede na to, da bi bilo obsevalno polje preveliko, smo se odločili, da bomo zdravljenje začeli s kemoterapijo. Poročila o občutljivosti MCC za kemoterapijo so namreč vse pogostejša (30, 31, 33, 36, 37, 40, 43). Odločitev za zdravljenje z doksorubicinom in cis-platinom je pripeljala do skoraj 100 % nazadovanja MCC in je omogočila operativno zdravljenje. Uspeh kemoterapije je potrdil tudi histološki izvid. Lokalna ponovitev bolezni brez razsoja čez 15 mesecev potrjuje agresivnost MCC in spodbuja razmišljanje o »sendvič« zdravljenju. To smo pri bolniku načrtovali. Ker smo pokrili kožno poškodbo po širokem izrezu primarnega MCC in ker je bilo celjenje počasnejše, smo zamudili najugodnejši čas za dodatno pooperativno zdravljenje, tako za kemoterapijo kot obsevanje. V literaturi so opisani primeri uspešnega zdravljenja na več načinov, s kemo- in radioterapijo (10, 32, 44).

Pri našem bolniku nismo dokazali ponovitve bolezni v območju primarnega tumorja (glutealno desno) niti v območju prvotnih regionalnih zasevkov ileoingvinalno desno. Bolezen se je ponovila ingvinalno levo. Tudi tokrat je kemoterapija s cis-platinom in etopozidom pripeljala do 100 % kliničnega nazadovanja bolezni, kljub temu pa je histološka preiskava tkiva po operaciji, ki je sledila kemoterapiji, odkrila tri bezgavke z zasevki.

Kemoterapevtske sheme za zdravljenje drobnoceličnega raka pljuč so se pokazale uspešne tudi pri MCC, kar potrjujejo podatki iz literature (12, 34, 43, 45). Tudi pri našem bolniku je bilo tako zdravljenje s cis-platinom in doksorubicinom kot tudi zdravljenje s cis-platinom in etopozidom zelo uspešno. Z obema kemoterapevtskima shemama smo dosegli popoln klinični odgovor. Zdravljenje s kemoterapijo je potekalo brez neželenih učinkov, če izvzamemo zmerno zvišanje kreatinina, zaradi česar smo zmanjšali odmerek cis-platina, česar v mnogih primerih iz literature ni (12, 31, 34).

Po kombiniranem zdravljenju ponovitve MCC s kemoterapijo in kirurgijo ostaja odprto vprašanje, ali je dopolnilno obsevanje celotne medenice, da bi preprečili lokoregionalno ponovitev bolezni, smiselno (1, 44, 46–49). Glede na izkušnje pri drugih vrstah raka lahko pričakujemo, da bi bilo zdravljenje s kirurgijo, kemoterapijo in obsevanjem še učinkovitejše od kirurškega zdravljenja in kemoterapije.

Seveda pa se ob tem postavlja vprašanje, kakšni bi bili neželeni učinki trojne kombinacije in kakšna bi bila po njem kvaliteta bolnikovega življenja. Če bi bolnika s trojno kombinacijo ozdravili, se zdi smiselna tudi ob hudih neželenih učinkih, sicer pa ne. Pri pogostih vrstah raka

lahko učinkovitost in varnost posameznih zdravljenj in kombinacij preučimo v okviru kliničnih raziskav, v katere je vključenih veliko bolnikov. Žal pri tako redkih vrstah, kot je MCC, to ni mogoče in vse naše vedenje temelji na izkušnjah, pridobljenih z zdravljenjem posameznih bolnikov.

Literatura:

- Morrison WH, Peters LJ, Silva EG, Wendt CD, Ang KK, Goepfert H. The essential role of radiation therapy in securing locoregional control of Merkel cell carcinoma. *Int J Radiat Oncol Biol Phys* 1990; 19(3): 583–591.
- Victor NS, Morton B, Smith JW. Merkel cell cancer: is prophylactic lymph node dissection indicated? *Am Surg* 1996; 62(11): 879–882.
- Allen PJ, Zhang ZF, Coit DG. Surgical management of Merkel cell carcinoma. *Ann Surg* 1999; 229(1): 97–105.
- Duker I, Starz H, Bachter D, Balda BR. Prognostic and therapeutic implications of sentinel lymphonodectomy and S-staging in Merkel cell carcinoma. *Dermatology* 2001; 202(3): 225–229.
- Haag ML, Glass LF, Fenske NA. Merkel cell carcinoma. Diagnosis and treatment. *Dermatol Surg* 1995; 21(8): 669–683.
- Kokoska ER, Kokoska MS, Collins BT, Stapleton DR, Wade TP. Early aggressive treatment for Merkel cell carcinoma improves outcome. *Am J Surg* 1997; 174(6): 688–693.
- Messina JL, Reintgen DS, Cruse CW, Rappaport DP, Berman C, Fenske NA et al. Selective lymphadenectomy in patients with Merkel cell (cutaneous neuroendocrine) carcinoma. *Ann Surg Oncol* 1997; 4(5): 389–395.
- Nathu RM, Mendenhall WM, Parsons JT. Merkel cell carcinoma of the skin. *Radiat Oncol Investig* 1998; 6(5): 233–239.
- Wong KC, Zuletta F, Clarke SJ, Kennedy PJ. Clinical management and treatment outcomes of Merkel cell carcinoma. *Aust N Z J Surg* 1998; 68(5): 354–358.
- Samonis G, Mantadakis E, Kononas TC, Rigatos SK, Stathopoulos GP. Merkel cell carcinoma: a case series of twelve patients and review of the literature. *Anticancer Res* 2001; 21(6A): 4173–4177.
- Shack RB, Barton RM, DeLozier J, Rees RS, Lynch JB. Is aggressive surgical management justified in the treatment of Merkel cell carcinoma? *Plast Reconstr Surg* 1994; 94(7): 970–975.
- Tai PT, Yu E, Winquist E, Hammond A, Stitt L, Tonita J et al. Chemotherapy in neuroendocrine/Merkel cell carcinoma of the skin: case series and review of 204 cases. *J Clin Oncol* 2000; 18(12): 2493–2499.
- Voog E, Biron P, Martin JP, Blay JY. Chemotherapy for patients with locally advanced or metastatic Merkel cell carcinoma. *Cancer* 1999; 85(12): 2589–2595.
- Kontochristopoulos GJ, Stavropoulos PG, Krasagakis K, Goerd S, Zouboulis CC. Differentiation between merkel cell carcinoma and malignant melanoma: An immunohistochemical study. *Dermatology* 2000; 201(2): 123–126.
- Van Gele M, Van Roy N, Ronan SG, Messiaen L, Vandesomepele J, Geerts ML et al. Molecular analysis of 1p36 breakpoints in two Merkel cell. *Genes Chromosomes Cancer* 1998; 23(1): 67–71.
- Stoppler H, Stoppler MC, Kisiela M, Holzbach A, Moll I, Houdek P et al. Telomerase activity of Merkel cell carcinomas and Merkel cell carcinoma-derived cell cultures. *Arch Dermatol Res* 2001; 293(8): 397–406.
- Ratner D, Nelson BR, Brown MD, Johnson TM. Merkel cell carcinoma. *J Am Acad Dermatol* 1993; 29(2 Pt 1): 143–156.
- Linjawi A, Jamison WB, Meterissian S. Merkel cell carcinoma: important aspects of diagnosis and management. *Am Surg* 2001; 67(10): 943–947.
- Savage P, Constenla D, Fisher C, Thomas JM, Gore ME. The natural history and management of Merkel cell carcinoma of the skin: a review of 22 patients treated at the Royal Marsden Hospital. *Clin Oncol (R Coll Radiol)* 1997; 9(3): 164–167.
- Tai PT, Yu E, Tonita J, Gilchrist J. Merkel cell carcinoma of the skin. *J Cutan Med Surg* 2000; 4(4): 186–195.
- Yiengpruksawan A, Coit DG, Thaler HT, Urmacher C, Knapper WK. Merkel cell carcinoma. Prognosis and management. *Arch Surg* 1991; 126(12): 1514–1519.
- Gollard R, Weber R, Kosty MP, Greenway HT, Massullo V, Humberson C. Merkel cell carcinoma: review of 22 cases with surgical, pathologic, and therapeutic considerations. *Cancer* 2000; 88(8): 1842–1851.
- Medina-Franco H, Urist MM, Fiveash J, Heslin MJ, Bland KI, Beenken SW. Multimodality treatment of Merkel cell carcinoma: case series and literature review of 1024 cases. *Ann Surg Oncol* 2001; 8(3): 204–208.
- Jensen K, Kohler S, Rouse RV. Cytokeratin staining in Merkel cell carcinoma: an immunohistochemical study of cytokeratins 5/6, 7, 17, and 20. *Appl Immunohistochem Mol Morphol* 2000; 8(4): 310–315.
- al Ghazal SK, Arora DS, Simpson RH, Saxby P. Merkel cell carcinoma of the skin. *Br J Plast Surg* 1996; 49(7): 491–496.
- Queirolo P, Gipponi M, Peressini A, Raposio E, Vecchio S, Guenzi M et al. Merkel cell carcinoma of the skin. Treatment of primary, recurrent and metastatic disease: review of clinical cases. *Anticancer Res* 1997; 17(3C): 2339–2342.
- Nguyen BD, McCullough AE. Imaging of Merkel cell carcinoma. *Radiographics* 2002; 22(2): 367–376.
- Pan D, Narayan D, Ariyan S. Merkel cell carcinoma: five case reports using sentinel lymph node biopsy and a review of 110 new cases. *Plast Reconstr Surg* 2002; 110(5): 1259–1265.
- Helmbold P, Schroter S, Holzhausen HJ, Hartschuh W, Marsch WC. Merkel cell carcinoma: a diagnostic and therapeutic challenge. *Chirurg* 2001; 72(4): 396–401.
- Azagury M, Chevallier B, Atlan D, Graic Y, Dayot JP, Thomine E. VP-16, cisplatin, doxorubicin, and bleomycin in metastatic Merkel cell carcinoma. Report of a case with long-term remission. *Am J Clin Oncol* 1993; 16(2): 102–104.
- Crown J, Lipzstein R, Cohen S, Goldsmith M, Wisch N, Paciucci PA et al. Chemotherapy of metastatic Merkel cell cancer. *Cancer Invest* 1991; 9(2): 129–132.
- Fenig E, Lurie H, Klein B, Sulkes A. The treatment of advanced Merkel cell carcinoma. A multimodality chemotherapy and radiation therapy treatment approach. *J Dermatol Surg Oncol* 1993; 19(9): 860–864.
- Fenig E, Lurie H, Sulkes A. The use of cyclophosphamide, methotrexate, and 5-fluorouracil in the treatment of Merkel cell carcinoma. *Am J Clin Oncol* 1993; 16(1): 54–57.
- Redmond J, Perry J, Sowray P, Vukelja SJ, Dawson N. Chemotherapy of disseminated Merkel-cell carcinoma. *Am J Clin Oncol* 1991; 14(4): 305–307.
- Waldmann V, Goldschmidt H, Jackel A, Deichmann M, Hegenbart U, Hartschuh W et al. Transient complete remission of metastasized Merkel cell carcinoma by high-dose

- polychemotherapy and autologous peripheral blood stem cell transplantation. *Br J Dermatol* 2000; 143(4): 837–839.
36. Chang SF, Suh JW, Choi JH, Yoon GS, Huh J, Sung KJ et al. Diagnostic pitfalls of Merkel cell carcinoma and dramatic response to chemotherapy. *J Dermatol* 1998; 25(5): 322–328.
37. Kearsley JH, Hurst T, Khoo SK. Chemosensitivity testing of primary cultures of Merkel cell cancer. *Anticancer Drugs* 1993; 4(5): 571–575.
38. Akhtar S, Oza KK, Wright J. Merkel cell carcinoma: report of 10 cases and review of the literature. *J Am Acad Dermatol* 2000; 43(5 Pt 1): 755–767.
39. Bajetta E, Rimassa L, Carnaghi C, Seregini E, Ferrari L, Di Bartolomeo M et al. 5-Fluorouracil, dacarbazine, and epirubicin in the treatment of patients with neuroendocrine tumors. *Cancer* 1998; 83(2): 372–378.
40. Coit DG. Merkel cell carcinoma. *Ann Surg Oncol* 2001; 8(9 Suppl): 99S–102S.
41. Di Bartolomeo M, Bajetta E, Bochicchio AM, Carnaghi C, Somma L, Mazzaferro V et al. A phase II trial of dacarbazine, fluorouracil and epirubicin in patients with neuroendocrine tumours. A study by the Italian Trials in Medical Oncology (I.T.M.O.) Group. *Ann Oncol* 1995; 6(1): 77–79.
42. Jemec B, Chana J, Grover R, Grobbelaar AO. The Merkel cell carcinoma: survival and oncogene markers. *J Eur Acad Dermatol Venereol* 2000; 14(5): 400–404.
43. Pectasides D, Moutzourides G, Dimitriadis M, Varthalitis J, Athanassiou A. Chemotherapy for Merkel cell carcinoma with carboplatin and etoposide. *Am J Clin Oncol* 1995; 18(5): 418–420.
44. Poulsen M, Harvey J. Is there a diminishing role for surgery for Merkel cell carcinoma of the skin? a review of current management. *ANZ J Surg* 2002; 72(2): 142–146.
45. Sharma D, Flora G, Grunberg SM. Chemotherapy of metastatic Merkel cell carcinoma: case report and review of the literature. *Am J Clin Oncol* 1991; 14(2): 166–169.
46. Hasle H. Merkel cell carcinoma: the role of primary treatment with radiotherapy. *Clin Oncol (R Coll Radiol)* 1991; 3(2): 114–116.
47. Herbst A, Haynes HA, Nghiem P. The standard of care for Merkel cell carcinoma should include adjuvant radiation and lymph node surgery. *J Am Acad Dermatol* 2002; 46(4): 640–642.
48. Meeuwissen JA, Bourne RG, Kearsley JH. The importance of postoperative radiation therapy in the treatment of Merkel cell carcinoma. *Int J Radiat Oncol Biol Phys* 1995; 31(2): 325–331.
49. Wilder RB, Harari PM, Graham AR, Shimm DS, Cassady JR. Merkel cell carcinoma. Improved locoregional control with postoperative radiation therapy. *Cancer* 1991; 68(5): 1004–1008.