

Izolirana ekstremitetna perfuzija

Marko Hočvar

Povzetek

Izolirana ekstremitetna perfuzija (ILP) je oblika regionalnega zdravljenja napredovalih rakov udov. Prvič je bila opisana v 50. letih prejšnjega stoletja in se je s časom nadgrajevala. Tako so v 80. letih najprej dodali hipertermijo, v 90. letih pa še citokin TNF (tumor necrosis factor). Danes z ILP zdravimo bolnike z lokoregionalno napredovalim melanomom (intranzični zasevki) in sarkomi, pri katerih bi bila za radikalnost potrebna amputacija uda. Pri posegu izoliramo arterijo in veno za spodnji oz. zgornji ud in ju priključimo na napravo za zunajtelesni krvni obtok, s čimer ud izoliramo od sistemskega krvnega obtoka. Ud nato segrejemo na temperaturo okoli 40 °C in z izotopno metodo izključimo komunikacijo med izoliranim obtokom uda in sistemskim obtokom. Če med sistemoma ne uhaja tekočina, apliciramo citostatik. Koncentracija citostatika v izoliranem sistemu je 10- do 20-krat večja, kot je zaradi neželenih učinkov možno pri sistemski aplikaciji. Po posegu ud izperemo, zašijemo arterijo in veno ter ga znova priključimo na sistemski krvni obtok. Pooperativni zapleti so večinoma omejeni na ud in so navadno blagi (eritem in edem). Pri bolnikih z melanomom dosežemo popolni odgovor pri približno 70 % bolnikov, pri bolnikih s sarkomi pa nam omenjeni poseg omogoči ohranitev uda pri 80 % bolnikov, pri katerih bi bila sicer potrebna amputacija.

Uvod

Prognoza in verjetnost ozdravitve je skoraj pri vseh vrstah raka odvisna od stadija bolezni ob postavitvi diagnoze. Bolniki z rakom v začetnem stadiju imajo na splošno dobro prognozo z veliko verjetnostjo ozdravitve, tisti v napredovalem stadiju pa praviloma slabo in majhno možnost ozdravitve. Splošno pravilo pri solidnih rakih je, da je bolezen neozdravljiva, če se tumorja ne da v celoti odstraniti (največkrat kirurško, lahko tudi z obsevanjem).

Pomemben odstotek bolnikov (od 10 do 30 %) ima lokoregionalno omejene tumorje, vendar so preveliki, da bi jih lahko kirurško v celoti odstranili, ne da bi pri tem povzročili (pre) velike mutilacije. Ker ti bolniki nimajo sistemskih zasevkov, je ozdravitev potencialno še vedno možna, če tumor v celoti uničimo.

Že v 50. letih prejšnjega stoletja se je pojavila ideja regionalne kemoterapije, pri kateri lahko tumor uničimo z velikimi odmerki citostatikov, apliciranimi samo v območje (regijo), kjer je tumor, ne da bi druge dele telesa izpostavili škodljivim vplivom kemoterapije. Tehnično je najlažje cirkulatorno izolirati okončine, zato ne preseneča, da so bile prve oblike zdravljenja z regionalno perfuzijo s citostatiki opravljene pri bolnikih s tumorji, omejenimi na okončine.

Leta 1957 je Creech v ZDA prvi opisal primer, ko so kožne zasevke pri bolniku z melanomom zdravili z izolirano perfuzijo okončine, in sicer s citostatikom melfalanom. Poseg je

omogočila naprava za zunajtelesni srčni obtok, ki se je sicer začela uporabljati pri srčnih operacijah. Z omenjeno napravo in oksigenatorjem so pri posegu okončino za 1 uro v celoti odklopili iz sistemskega krvnega obtoka in jo priključili na zunajtelesni krvni obtok. To je omogočilo uporabo 10- do 20-krat večjih odmerkov melfalana, kot bi jih zaradi neželenih učinkov (zlasti zavore kostnega mozga) lahko uporabili sistemsko. Ker je šlo za prvi takšen poseg, je bil zelo skrbno načrtovan in spremljan. Tako so natančno opisali, da je šlo za 76-letnega bolnika z 80 kožnimi zasevki na spodnji okončini. Po posegu so vsi zasevki izginili in bolnik je živel še 16 let, brez ponovitve bolezni.

Izolirano perfuzijo okončin so v 80. letih začeli kombinirati še s hipertermijo (zvišanje telesne temperature nad normalno vrednost), saj se je pokazalo, da hipertermija, ki deluje protitumorsko, poveča tudi učinkovitost citostatikov.

V 90. letih so hipertermični izolirani ekstremitetni perfuziji dodali še citokin TNF (tumor necrosis factor), ki v farmakoloških odmerkih deluje predvsem na patološko žilje velikih tumorjev (sarkomi) in s tem za nekajkrat poveča koncentracijo citostatikov v tumorju, kar potencira njihovo delovanje.

Indikacije za zdravljenje z ILP

ILP danes največkrat uporabljamo pri bolnikih z napredovalimi intranzičnimi zasevki melanoma ali velikimi sarkomi, pri katerih bi bila sicer potrebna amputacija uda. Redkeje lahko tako zdravimo tudi druge vrste kožnih tumorjev, npr. raka Merklvih celic ali skvamoznega kožnega raka.

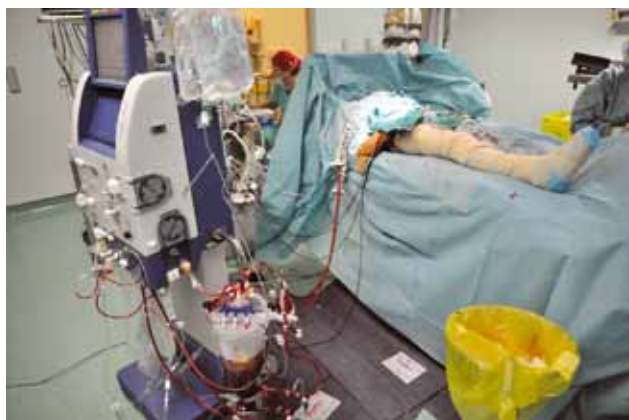Kožni melanom je tumor, katerega incidenca narašča najhitreje od vseh vrst raka. V Sloveniji je leta 2007 za njim zbolelo 437 bolnikov, od tega dobra tretjina s primarnim tumorjem na okončinah. Pri približno 5 do 10 % bolnikov z melanomom okončin lahko v naravnem poteku bolezni pričakujemo tudi pojav intranzičnih zasevkov. To so kožno-podkožni zasevki v mezoepitelialnih na poti proti regionalni bezgavčni loži (stadij IIIb in IIIc po klasifikaciji TNM). Desetletno preživetje takšnih bolnikov je 30- do 50-odstotno. Zdravljenje teh zasevkov je odvisno od njihovega števila in velikosti. Če so majhni in če niso številčni (< 5), je zdravljenje preprosta ekscizija v zdravo s minimalnim varnostnim robom v lokalni anesteziji. Če pa so veliki (> 3 do 5 cm) in številčni, je zdravljenje izbora ILP.

Sarkomi mehkih tkiv so redka bolezen in predstavljajo približno 1 % vseh rakov. Njihova incidenca se v zadnjih letih ne spreminja. Gre za heterogeno skupino tumorjev (več kot 50 različnih tipov in podtipov po klasifikaciji SZO), ki lahko vzniknejo kjer koli na telesu, največkrat (v 60 %) na okončinah. Pri zdravljenju sarkomov udov je ohranitev uda zelo pomembna, saj amputacije kot najbolj radikalno kirurško zdravljenje ne izboljšajo preživetja bolnikov z velikimi (> 5 cm) in globoko ležečimi sarkomi. Za bolnike z velikimi sarkomi na okončinah, pri katerih bi bila potrebna amputacija, je

ILP najučinkovitejša oblika neoadjuvantnega zdravljenja, ki omogoči ohranitev uda pri več kot 80 % bolnikov.

Tehnika ILP

Pri vseh bolnikih, pri katerih načrtujemo ILP, je treba pred zdravljenem izključiti sistemski razsoj. Ob sistemskem razsoju tako agresivno lokalno zdravljenje, kot je ILP, ni smiselno. Predpogoj za njegovo tehnično izvedljivost je, da mora biti tumor omejen na okončino in ne sme segati do pazduhe ali dimelj, saj v tem primeru ne bomo mogli doseči zadovoljive izolacije in perfuzije uda. Pri razpadajočih in inficiranih tumorjih je potrebna predoperativna ciljana uporaba antibiotikov, saj lahko pri dodatnem razpadu tumorja po uspešni perfuziji pride do sepse. Pred posegom moramo vedno oceniti stanje obtoka v udu, saj je odsotnost periferne žilne bolezni predpogoj za uspešno perfuzijo. Globoka venska tromboza predstavlja kontraindikacijo za ILP. Najpogosteje izoliramo iliakalno ali femoralno arterijo in veno za ILP spodnje okončine ter aksilarno ali brahialno arterijo in veno za ILP zgornje okončine. Operativni poseg, katerega zelo pomemben del je sistemska heparinizacija, je zato vedno v splošni anesteziji in endotrahealni intubaciji. Ker je med posegom glavna nevarnost uhajanje citostatika v sistemski krvni obtok, moramo ligirati vse kolaterale in namestiti še Esmarhov turnike za kontrolo kolateral v podkožju in mišicah.




Slika 1. Perfuzor in izolirana perfuzija uda.

Zunajtelesni krvni obtok omogoča enaka naprava (perfuzor), kot se uporablja pri srčnih operacijah. Vključuje tudi oksigenator (slika 1). Ko ud priključimo na zunajtelesni krvni obtok, ga najprej začnemo segrevati z infuzijsko tekočino, segreto na 42 °C, ki jo poganja črpalka perfuzorja, in z grelnimi blazinami, v katere je ud zavit. Temperaturo kontroliramo s temperaturnimi sondami, ki so nameščene v mišicah, podkožju in tumorju. Ud tako postopno segrejemo (običajno v 20 do 30 minutah) na želeno temperaturo, in sicer na 40 do 41 °C pri ILP samo z melfalanom in na 38 do 39 °C, kadar dodamo še TNF. Višje temperature pomenijo večji učinek na tumor, vendar tudi več neželenih učinkov na druga tkiva uda. Ko so v 80. letih prejšnjega stoletja ILP začeli kombinirati s hipertermijo, so hitro ugotovili, da temperatura deluje tumoricidno in hkrati tudi potencira delovanje citostatikov, ker spodbuja celično delitev in s tem povzroči, da je več celic v za citostatik občutljivi S- in M-fazi celičnega cikla. Pri temperaturah

nad 42 °C pa je pre pogosto prišlo do tako hudih okvar mišic uda, da so bile potrebne amputacije. Čas segrevanja uda se izkoristi za merjenje uhajanja tekočine iz uda v sistemski krvni obtok ali obratno. Uhajanje lahko merimo na več načinov.

- Spreminjanje volumna venskega rezervoarja v napravi za zunajtelesni krvni obtok pomeni, da je prišlo do uhajanja v sistemski krvni obtok, če volumen pada, ali do uhajanja iz sistema krvnega obtoka, če volumen narašča.
- Spreminjanje in izenačevanje hematokrita v sistemskem in izoliranem krvnem obtoku pomeni uhajanje. V sistemskem krvnem obtoku je hematokrit višji kot v udu, kjer smo kri razredčili z infuzijsko tekočino na začetku perfuzije.
- Merjenje uhajanja z radioaktivnim izotopom tehnecija (Tc), vezanega na albumin, je daleč najnatančnejše. V krvni obtok uda injiciramo 10-krat več tehnecija kot v sistemskega in nato kontinuirano merimo radioaktivnost nad prekordijem. Če narašča, to pomeni uhajanje iz krvnega obtoka uda v sistemskega (slika 2).



Slika 2. Merjenje uhajanja s tehnejem, vezanim na albumin.

Ko dosežemo želeno temperaturo (okoli 40 °C) in hkrati dosežemo stabilen pretok, kjer ni uhajanja v nobeno smer, injiciramo citostatik. Najpogosteje uporabljamo melfalan (fenilalanin mustard), ker je fenilalanin prekurzor melanina in ga zato melanociti kopičijo. Melfalan dajemo v odmerku 10 mg/l spodnjega uda in 13 mg/l zgornjega uda. Volumen uda določimo z metodo izpodrivanja tekočine. Preprosteje je odmerjanje od 1,2 do 1,5 mg/kg telesne teže za spodnji ud in od 0,8 do 1 mg/kg telesne teže za zgornji ud. Drugi citostatiki (cisplatin, metotreksat) se uporabljajo bistveno redkeje. Pri bolnikih z veliko tumorsko maso (bolniki s sarkomi ali intranzit zasevki melanoma, večjimi kot 5 cm) lahko pred melfalanom uporabimo še TNF, ki stabilizira patološko žilje in ga hkrati naredi prepustnejšega. S tem dosežemo do štirikrat večje koncentracije melfalana v tumorju. Citostatik navadno kroži v krvnem obtoku uda 1 uro, nato pa ud speremo z 2 litri razeptopine kristaloidov in 1 litrom razeptopine koloidov. Črpalko zunajtelesnega obtoka nato ustavimo, odstranimo Esmarhov turnike in žilne kanile ter žile zašijemo.

Pooperativni zapleti

Bolnika po ILP premestimo v enoto intenzivne terapije, da lahko natančno spremljamo možne pooperativne zaplete, ki jih delimo v regionalne in sistemske.

Regionalni pooperativni zapleti

Za opis regionalnih toksičnih zapletov uporabljamo klasifikacijo po Wiberdinku, ki zaplete deli v 5 razredov (tabela 1).

Tabela 1. Regionalni zapleti po ILP po Wiberdinku.

Razred I	Ni reakcije.
Razred II	Blag eritem/edem.
Razred III	Eritem/edem z začetnimi mehurji.
Razred IV	Obsežna epidermoliza s poškodbo globokih tkiv, ki povzroča funkcijske motnje. Grozeči ali izraženi ute-snitveni sindrom.
Razred V	Tako hude spremembe, da je potrebna amputacija.

Blag eritem in edem s toplejšim udom (gradus I in II) vidimo pri 70 % bolnikov. Pri 15 do 30 % opažamo hujšo reakcijo (razred III in IV). Reakcijo, ki bi zahtevala fasciotomijo ali celo amputacijo, pa vidimo zelo redko (manj kot 5 %). Blaga nevropatija v obliki bolečine in parastezij se pojavi pri 25 do 40 % bolnikov po 2 do 3 tednih in v večini primerov spontano izgine v nekaj mesecih. Žilni zapleti po ILP so redki na arterijah (do 2 % tromboz na mestu arteriotomije) in nekoliko pogostejši na venah (do 10 % globoke venske tromboze). Sistemski pooperativni zapleti so večinoma posledica uhajanja citostatika v sistemski krvni obtok in se v prvih dneh po operaciji lahko kažejo s slabostjo in bruhanjem, po 10 do 14 dneh pa z blago zavoro kostnega mozga (levkopenija). V prvih dneh skrbimo za zadostne diureze in hkrati kontroliramo ravni mioglobina in kreatinske kinaze, ki se navadno normalizirajo v nekaj dneh. Poseben problem predstavlja uporaba TNF pri ILP, saj to zdravilo v farmakoloških odmerkih povzroča kardiogeni šok in ga zato sistemsko ne moremo uporabljati. Pogoj za uporabo TNF med ILP je zato izotopno merjenje uhajanja med posegom, ki ne sme biti večje od nekaj odstotkov. TNF lahko sicer poleg šokovnega stanja, podobnega tistemu pri sepsi, povzroči tudi levkopenijo, trombocitopenijo, koagulacijske motnje in prehodno hepatotoksičnost.

Rezultati zdravljenja

Terapevtski učinek ILP se po posegu pokaže postopno in je maksimalen med 30. in 60. dnevom. Popolni odgovor, pri katerem izgine ves tumor, lahko pri bolnikih z zasevki melanoma pričakujemo v 50 do 70 %, delni odgovor, pri katerem izgine več kot polovica zasevkov, pa še pri nadaljnjih 20 % bolnikov. Pri bolnikih s sarkomi je ILP samo z melfalanom bistveno manj uspešna (popolni odgovor v manj kot 30 %), vendar pa dodatek TNF močno poveča popolni in delni odgovor (do 70 %), kar omogoči operacijo z ohranitvijo uda pri skoraj 80 % bolnikov, pri katerih bi bila sicer potrebna amputacija. Pri skoraj polovici bolnikov z melanomom, pri katerih pride do popolnega odgovora na ILP, lahko poleg lokoregionalne kontrole pričakujemo tudi dolgo preživetje. Tako je velika avstralska študija pokazala, da je bila polovica bolnikov s popolnim odgovorom po 20 letih še živa.

Pri bolnikih s sarkomi je po ILP vedno potrebna še operativna odstranitev tumorja. Navadno jo opravimo 2 meseca po ILP. Pri tem lahko opravimo samo marginalno ekscizijo skozi psevdokapsulo ali reaktivno območje, včasih pa na nekaterih vitalnih strukturah (živci, žile) celo intralezijsko ekscizijo (t. i. improved margins – v robu ekscizije je samo nevitale, nekrotičen tumor). Pri načrtovanju takšne operacije nam je v veliko pomoč MR tumorja, ki jo opravimo tik pred posegom in na kateri lahko natančno ocenimo prisotnost nekroz. S takšnim pristopom lahko okončino ohranimo pri več kot 80 % bolnikov, pri katerih bi bila sicer za doseg lokalne kontrole potrebna amputacija.

Opomba:

Za uporabo TNF med ILP je potrebna posebna akreditacija brez katere TNF-ja ni možno kupiti. Onkološki inštitut je ena izmed redkih ustanov, ki ima omenjeno akreditacijo. Pridobili smo jo maja 2010 po uspešno opravljenem zunanem preverjanju.

Priporočeni viri

- Klauser JM, Lev-Chelouche D, Meller I, Inbar M, Gutman M. Isolated limb perfusion in the treatment of advanced soft tissue sarcomas. In Malawer MM, Sugarbaker P (edd.). *Musculoskeletal cancer surgery*. Washington cancer institute: 2001; p. 75–84.
- Bonvalot S, Rimareix F, Causeret S, Le Péchoux C, Boulet B, Terrier P, Le Cesne A, Muret J. Analysis of factors influencing outcome in patients with in-transit malignant melanoma undergoing isolated limb perfusion using modern treatment parameters. *J Clin Oncol*. 2010 Jan 1; 28(1): 114–8.
- Alexander HR Jr, Fraker DL, Bartlett DL, Libutti SK, Steinberg SM, Soriano P, Beresnev T. Hyperthermic isolated limb perfusion in locally advanced soft tissue sarcoma and progressive desmoid-type fibromatosis with TNF 1 mg and melphalan (T1-M HILP) is safe and efficient. *Ann Surg Oncol*. 2009 Dec; 16(12): 3350–7.
- Grünhagen DJ, de Wilt JH, van Geel AN, Verhoef C, Eggermont AM. Isolated limb perfusion with TNF-alpha and melphalan in locally advanced soft tissue sarcomas of the extremities. *Recent Results Cancer Res*. 2009; 179: 257–70.
- Duprat JP, Domingues AL, Coelho EG, Leal RM, Nishinari K, Neves RI. Long-term response of isolated limb perfusion with hyperthermia and chemotherapy for Merkel cell carcinoma. *Eur J Surg Oncol*. 2009 Jun; 35(6): 568–72.
- Kroon BB, Noorda EM, Vrouenraets BC, van Slooten GW, Nieweg OE. Isolated limb perfusion for melanoma. *Surg Oncol Clin N Am*. 2008 Oct; 17(4): 785–94, viii–ix.
- Cherix S, Speiser M, Matter M, Raffoul W, Liénard D, Theumann N, Mouhsine E, Mirimanoff RO, Leyvraz S, Lejeune FJ, Leyvraz PF. Isolated limb perfusion with tumor necrosis factor and melphalan for non-resectable soft tissue sarcomas: long-term results on efficacy and limb salvage in a selected group of patients. *J Surg Oncol*. 2008 Sep 1; 98(3): 148–55.
- Beasley GM, Ross MI, Tyler DS. Future directions in regional treatment strategies for melanoma and sarcoma. *Int J Hyperthermia*. 2008 May; 24(3): 301–9.