

Mamografija – kdaj in zakaj

Miljeva Renner, Igor Kocijančič

UVOD

Rak dojke je v Sloveniji najpogostejši ženski rak in njegova pogostnost nenehno narašča. Po zadnjih podatkih Registra raka za Slovenijo (1) je v letu 2000 za invazivnim rakom obolelo 932 bolnic. Le slaba polovica (49 %) rakov je bila omejena. Preinvazivnih rakov je bilo 50. Pogostnost se povečuje s starostjo; več kot dve tretjini žensk zbolijo po 50. letu, pred 30. letom starosti pa je bolezen izjemno redka. Po sedanjih podatkih lahko vsaka šestnajsta Slovenka pričakuje, da bo do 75. leta starosti zbolela za rakom dojke. Rak dojke je še vedno na prvem mestu med vzroki smrti zaradi raka med ženskami, v letu 2000 jih je umrlo 365 (1). Preživetje bolnic, pri katerih je bolezen odkrita v omejenem stadiju, je bistveno boljše od tistih, pri katerih so prizadete regionalne bezgavke.

SLIKOVNE METODE

Od slikovnih metod za zgodnje odkrivanje raka na dojki pričakujemo veliko občutljivost* in specifičnost**. Na žalost pa povečanje občutljivosti pogosto povzroči padec specifičnosti in obratno. Uspešno krmarjenje med napačno pozitivnimi in napačno negativnimi izvidi je mogoče le z dobršno mero znanja, izkušenj in zbranosti pri delu. Vendar se določenemu številu napačno pozitivnih in napačno negativnih izvidov s še tako skrbnim delom ni mogoče izogniti. Pomemben je strog nadzor nad vsemi fazami diagnostičnih metod.

Slikovne metode so: mamografija, ultrazvok, duktografija in magnetna resonanca.

Mamografija

Mamografija je trenutno najučinkovitejša metoda za zgodnje odkrivanje raka na dojki. Metoda je tehnično zelo zahtevna (2). Slikamo z mehкими rentgenskimi žarki, ki omogočijo kontrast med mehкими tkivi in s tem razlikovanje normalnih tkiv od obolelih. Vsak najmanjši odstop od optimalnih tehničnih pogojev pomeni veliko spremembo v kakovosti, zaradi česar lahko celo spregledamo karcinom. Najšibkejša točka mamografije je razvijanje filmov, zato je obvezno vsakodnevno preverjanje kakovosti. Standardi za kakovostno mamografijo so zbrani v Evropskih smernicah (3).

Občutljivost mamografije je odvisna od gostote tkiva dojke ter od velikosti in strukture oz. od zgradbe tumorja. Na

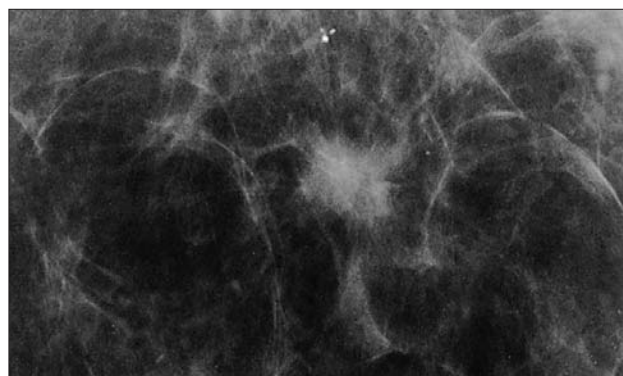
občutljivost vpliva tudi kakovostna izvedba celotnega postopka slikanja, osvetlitev negatoskopov ter seveda znanje in izkušnje radiologa.

Znano je, da je struktura dojk mlajših žensk na splošno gostejša in mamografsko bolj nepregledna kot pri starejših ženskah. Postmenopavzalno se začne razraščati maščoba, kar omogoči boljšo preglednost mamogramov. Občutljivost kakovostne mamografije maščobno preoblikovanih dojk je skoraj 100 %, kar pomeni, da bolezenske spremembe v maščobno preoblikovanih dojkah lahko izključimo, če je tipljiva sprememba zajeta na posnetku.

Občutljivost mamografije dojk z gosto, nepregledno strukturo je slabša. Vseeno pa lahko kljub gosti strukturi najdemo predvsem tumorje, ki vsebujejo mikrokalcinacije. Na srečo velika večina najagresivnejših preinvazivnih tumorjev kalcinira. Manj agresivni tumorji kalcinirajo v manjšem odstotku, vendar so za manjšo umrljivost manj pomembni. Ker je mamografija edina metoda, ki omogoča najdbo mikrokalcinacij in s tem preinvazivnih tumorjev, tudi dojke z gosto strukturo pregledujemo s slikanjem v rednih razmakih in ne ultrazvočno, saj ultrazvok ni nadomestna metoda za slikanje. V gosti strukturi na mamografskih posnetkih mnogo težje najdemo manjše in tudi večje tumorje, ki so podobne gostote kot parenhim. Zato izvid mamografije goste dojke ni »negativen«, temveč mora biti klinik obveščen o nepreglednosti.

Specifičnost mamografije je le redko velika.

Če pacientka ni utrpela poškodbe ali ni bila operirana, so zvezdaste spremembe z gostim jedrom (Slika 1) praktično sinonim za malignom, najpogosteje za invazivni duktalni

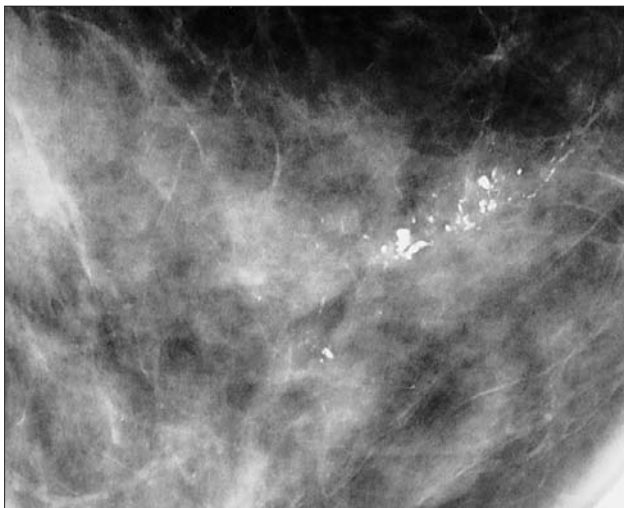

Slika 1. Zvezdasta sprememba z gostim jedrom: invazivni duktalni karcinom, stopnja II.

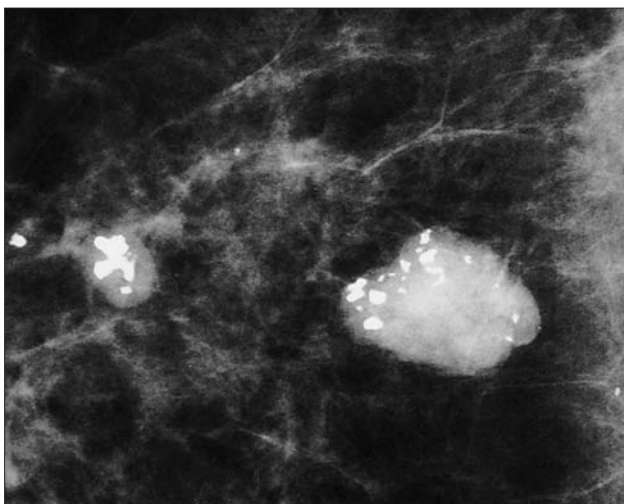
*Občutljivost: $\frac{\text{pravilno pozitivni}}{\text{pravilno pozitivni} + \text{napačno negativni}}$

**Specifičnost: $\frac{\text{pravilno negativni}}{\text{pravilno negativni} + \text{napačno pozitivni}}$

karcinom. Tudi mikrokalcinacije v obliki odlitkov mlečnih vodov so značilne za malignom (Slika 2). Nekatere benigne spremembe (kalcinirana oljna cista, hamartom, lipom, bezgavka, kalciniran fibroadenom) imajo značilno obliko (Slika 3).



Slika 2. Mikrokalcinacije v obliki odlitkov mlečnih vodov: preinvazivni duktalni karcinom, stopnja III.

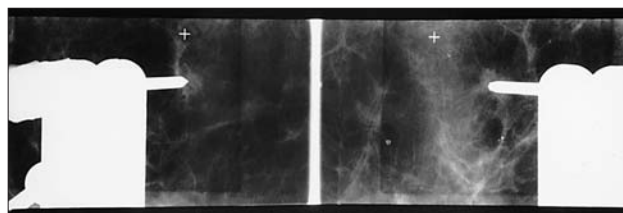


Slika 3. Kalciniran fibroadenom.

Nekoliko manj značilne za benigne spremembe so okrogle, ostro omejene tvorbe. Med njimi je manj kot 2 % malignomov, zato jih obravnavamo po protokolu za »verjetno benigne« spremembe.

Med značilnimi benignimi in značilnimi malignimi oblikami pa je obsežno sivo območje neopredeljenih sprememb. Sem spadajo mikrokalcinacije, ki so vse prej kot značilne; med benigne ali maligne spremembe jih lahko bolj zanesljivo uvrstimo le z dodatnimi projekcijami ter tanko- in/ali debeloigelnio biopsijo. Za take rentgensko vodene punkcije se je udomačil naziv »cito- ali histoguide« (Slika 4). Vendar punkcije ne morejo biti nadomestilo za slabo slikovno diagnostiko.

Čim manjši so malignomi, tem težje jih ločimo od benignih sprememb in včasih celo od normalnega tkiva (4). Zato je



Slika 4. »Citoguide« – slikan položaj igle pred histološko punkcijo zvezdaste spremembe.

tako pomembna primerjava s prejšnjimi mamografi. Vsaka nova sprememba pri postmenopavzalni ženski, ki ne jemlje hormonov, je že vnaprej sumljiva.

Ker v mnogih primerih ne moremo takoj postaviti diagnoze, razvrščamo mamografsko vidne spremembe v razrede glede na stopnjo verjetnosti, da predstavljajo malignom. Pri nas uporabljamo modificirano klasifikacijo EUSOME (evropsko multidisciplinarno združenje vseh, ki se ukvarjajo z obolenji dojke: www.eusoma.org) in NHSBSP (angleški nacionalni organ za presejanje):

1. normalen izvid ali značilno benigne spremembe – kontrole v običajnih razmakih na 2 leti
2. verjetno benigne spremembe – kontrola čez 6–12 mesecev
3. neopredeljene spremembe – za diagnostiko
4. sumljive spremembe
5. značilno maligne spremembe
0. nepreglednost – ta razred smo dodali, da je klinik obveščen o strukturi dojke

Uvrstitev pomeni kliniku navodilo, kakšen naj bo nadaljnji postopek za mamografsko vidne spremembe, in ne velja za nekatere tipljive spremembe, ki jih obravnavamo posebej, po dogovoru s klinikom.

Indikacije za mamografijo

• Tipljive spremembe – po 35. letu starosti

Naloga mamografije je, da potrdi ali izključi malignom, zato mora biti na napotnici označeno, da gre za tipljivo spremembo in tudi njena lega. V tem primeru lahko slikamo z drugimi ekspozicijskimi pogoji (manj kV) kot pri presejalni mamografiji, saj je boljše kakovost posnetka pomembnejša od ekspozicijske doze. Tudi število dodatnih posnetkov je navadno večje, vendar najmanjše možno, da problem rešimo. Vedno se moramo zavedati, da imamo opravka z rentgenskimi žarki in da temeljno načelo varstva pred ionizirajočim sevanjem zahteva, da je korist zaradi uporabe sevanja večja od škode zaradi sevanja (2).

Starostna meja 35 let je postavljena zato, ker je struktura pri mlajših preiskovankah navadno nepregledna, tkivo mlajših žensk pa je občutljivejše za rentgenske žarke. Tveganje za radiogeni rak je največje, ko se dojke razvijajo – med puberteto do 20. leta, pozneje pa strmo pada. Poleg tega karcinomi pri mlajših ženskah niso pogosti. V letu 2000 znaša v Sloveniji pogostnost raka dojke v starostni skupini 30–34 let 12,2/100 000, v skupini 35–39 let pa 36,6/100 000 (1).

Tipljivi malignomi so ponavadi invazivni. Če ne vsebujejo mikrokalcinacij in ne dajo posrednih znakov (strukturni nemir, znak šatora itn.), jih na posnetkih v gostem tkivu dojke pogosto ne razberemo. Kot že rečeno, lahko malignom z veliko verjetnostjo izključimo le v maščobno preoblikovanih dojkah. Vendar se moramo prej prepričati, ali je tipljivi predel prikazan na posnetku (zlasti baza dojke, spodnja mamarna guba in aksilarni podaljšek). V vseh drugih primerih pa »negativna« ali nepregledna mamografija malignoma ne izključi, zato je primeren ultrazvok. Negativen ali neuporaben izvid proste tankoigelne biopsije tipljive spremembe v mamografsko nepregledni strukturi prav tako ne izključi malignoma. Tudi v tem primeru je primerna nadaljnja diagnostika, navadno ultrazvok.

- **Asimptomatske preiskovanke – presejanje od 50–69 let na 2 leti**

Mamografija je edina izmed do sedaj znanih slikovnih metod, ki je primerna za presejanje. Je ponovljiva, z ugodnim razmerjem med ceno in koristnostjo. Zaradi prikaza mikrokalcinacij lahko najdemo večino preinvazivnih karcinomov in razmeroma veliko manjših invazivnih karcinomov. Kljub temu pa gre za velik poseg v zdravo prebivalstvo. Večina preiskovank od metode nima koristi, nekatere pa tvegajo škodo. Slikamo skupine, pri katerih je to smiselno, ker je pogostnost karcinomov dovolj velika in ker je postala struktura dojk že bolj pregledna. Zato je spodnja starostna meja 50 let. O presejanju pred 50. letom mnenja niso enotna. Dejstvo je, da se v Sloveniji pogostnost raka dojke na 100 000 prebivalk pri skupini 45–49 let ne razlikuje dosti od skupine 50–54 let. Pri mlajši skupini znaša 152,2/100 000, v skupini 50–54 let pa 164,3/100 000. Vendar pa se je treba zavedati, da je v skupini mlajših preiskovank (tudi po naših izkušnjah) več napačno pozitivnih in napačno negativnih izvidov, zato mora biti kontrola kakovosti še posebno skrbna. Ženske naj bodo seznanjene s pozitivnimi in negativnimi stranmi mamografije. Razmak med slikanji v tej starosti naj bi bil krajši, kajti karcinomi v tej starosti rastejo hitreje. Večina avtorjev priporoča slikanje na 1,5 leta.

Če je plačnik država, je razmak med slikanji kompromis med stroški in koristjo. Po 50. letu starosti je po mnenju mnogih skrajni razmak med slikanji 2 leti, saj iščemo agresivne, hitro rastoče tumorje, ki najbolj vplivajo na umrljivost. Če so intervali daljši, nam »uide« več hitrorastočih karcinomov. To so t. im. intervalni karcinomi, ki jih preiskovanka ali njen zdravnik zatipata med dvema pregledoma. S krajšim razmakom med slikanji (na 1 leto) največ pridobijo posameznice z najagresivnejšimi malignomi.

Namen mamografskega slikanja asimptomatskih žensk je znižati umrljivost. Ta učinek pa se začne kazati šele 6 in več let po odkritju karcinoma. Zato se pri določanju zgornje starostne meje skupine za presejanje ravnamo po povprečni življenjski dobi v neki državi. V katerih primerih je smiselna mamografija klinično nemih 80 in več let starih žensk?

Ultrazvok

Ultrazvočno rezno sliko – ehosonogram – tvorijo odboji ultrazvoka na stiku dveh medijev, ki imata različno akustično impedanco. Sonogram je zato toliko pestrejši, kolikor več je takih stikov, in toliko natančnejši, kolikor višja je frekvenca ultrazvoka, s katerim opravljamo preiskavo (5). Uporabljamo linearne sonde s frekvenco vsaj 7,5 MHz pa vse do 16 MHz.

Glavne **indikacije** za ultrazvok:

- tipljive spremembe pri preiskovankah, mlajših od 35 let
- tipljive spremembe, če je struktura dojke mamografsko nepregledna
- netipljive spremembe – razjasnitev mamografsko vidnih nepravilnosti
- predoperativni pregled pazdušnih bezgavk – selekcija pacientk za biopsijo varovalne bezgavke
- UZ-vodena cito-/histološka biopsija

Občutljivost

Rezultat preiskave je odvisen od kakovosti ultrazvočne naprave ter od znanja in izkušenj preiskovalca. Na splošno je občutljivost ultrazvoka (s pomočjo dopplerja) dokaj velika za tipljive invazivne tumorje. Če tipljiva zatrdlina ultrazvočno ni vidna, lahko z veliko verjetnostjo sklepamo, da ne gre za malignom. Kljub temu pa ima v tem primeru zadnjo besedo kliniki, ki se glede na klinični vtis odloči za nadaljnjo diagnostiko ali poskusno operacijo.

Občutljivost ultrazvoka za mikrokalcinacije in s tem za preinvazivne malignome je precej slabša. Iz tega razloga ultrazvok ni primeren za presejanje.

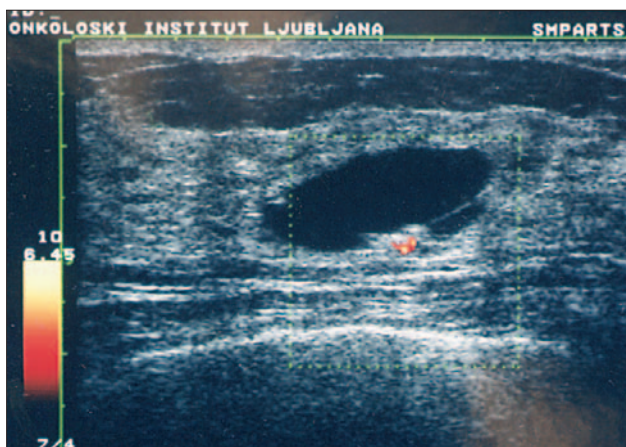
Ob mamografsko vidnih nepravilnostih negativen ultrazvok ne izključi patološkega procesa. Nasprotno, ob mamografsko sumljivem izvidu negativni ultrazvočni izvid pogosto pomeni, da gre za trden tumor. Ultrazvočno negativen izvid je neredko vzrok nepotrebnih zastojev v diagnostiki raka dojke. Zato mora preiskovalec obvladati tudi mamografijo, tako da ob koncu preiskave svetuje nadaljnji postopek.

Občutljivost ultrazvoka je precej slabša pri maščobno preoblikovanih dojkah kot pri gostem žlezem ali vezivnem tkivu – ravno obratno kot pri mamografiji. Zato ultrazvok pri maščobno preformiranih dojkah praviloma ni smiseln.

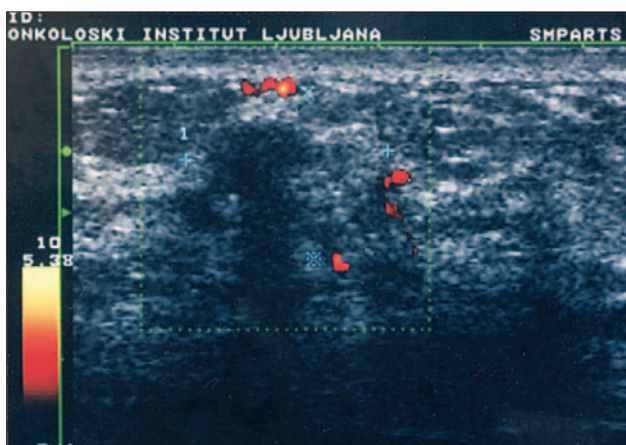
Specifičnost

Ultrazvok je odličen za odkritje in razlikovanje cist od drugih sprememb (Slika 5). Manj uspešen je pri ločevanju benignih od malignih trdnih sprememb (Slika 6). Še manj uspešen pa je pri odkrivanju in razlikovanju mikrokalcinacij.

Tudi ultrazvočno vidne spremembe glede na stopnjo sumljivosti razvrščamo podobno kot pri mamografiji (od 0 do 5). Kadar je UZ zadnja med preiskavami, mora preiskovalec napisati skupen zaključek, upošteva obremenilne dejavnike, klinični izvid, mamografijo in izvide cito-/histoloških preiskav.



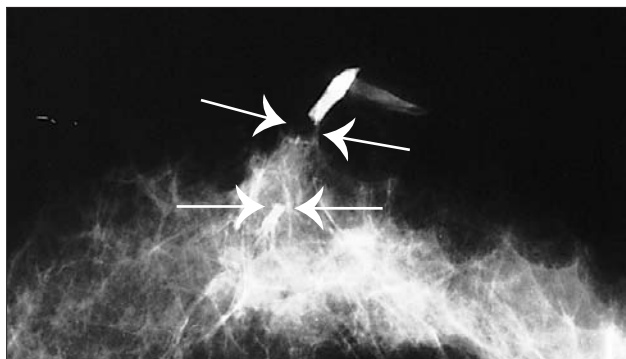
Slika 5. Ultrazvočna slika septirane ciste s papilomatozno tvorbo ob steni prikaz žilja z Dopplerjevo metodo: papilarni karcinom.



Slika 6. Neostro omejena eholucentna sprememba s širokim hiperehogenim robom, distalno akustično senco in obrobno precej prekrvljena (power Doppler): fibroza, kronični periduktitis in limfocitni lobulitis.

Duktografija

Secernirajoč mlečni vod napolnimo s kontrastnim sredstvom in rentgensko slikamo. Tumorske rašče v steni in v svetlini mlečnega voda postanejo vidne kot polnitveni defekti (Slika 7).



Slika 7. Duktografija: s kontrastnim sredstvom oblit papilom (puščici) v mlečnemvodu.

Indikacije:

- krvav izcedek
- spontan mono-/oligoduktalni izcedek (serozen, moten, rjavozelen)
- citološko sumljiv izcedek

Občutljivost metode je dokaj velika. Pokaže najmanjše procese, ki so še omejeni na mlečne vode in jih na mamografskih posnetkih še ne vidimo.

Specifičnost je odvisna od velikosti procesa. Na splošno pa je razlikovanje med papilomi in malignomi težko, specifičnost je majhna.

Magnetna resonanca

Magnetnoresonančno slikanje dojk se navadno dela na napravah z močjo magnetnega polja 1–1,5 T, v rezih 2–4 mm, s kontrastnim sredstvom (6).

Glavne indikacije:

- razlikovanje brazgotin od malignoma
- predoperativna izključitev multicentričnosti
- pozitivne pazdušne bezgavke – iščemo izvor
- silikonski vložki – iskanje recidiva
- slikonski vložki – iskanje zapletov (brez kontrasta)

Občutljivost

Metoda je zelo občutljiva za invazivne karcinome, celo do 95 %.

Za preinvazivne karcinome je slabša, od 50 % navzgor.

Specifičnost

Je zelo majhna, navadno opisujejo 30–50 %.

Za boljše rezultate priporočajo interpretacijo izvidov skupaj z drugimi diagnostičnimi metodami, strogo selekcijo pacientk z upravičenimi indikacijami in interpretacijo izvidov, ustrezno kliničnemu problemu. Specifičnost izboljšamo s punkcijami pod magnetnoresonančno napravo, vendar so te za zdaj šibka točka precejšnjega števila diagnostik.

Sklep

Zaradi velike občutljivosti za preinvazivne karcinome in razmeroma velike občutljivosti za majhne invazivne karcinome je mamografija še vedno najboljše med do sedaj znanimi diagnostičnimi metodami za iskanje začetnega raka na dojki. Druge metode so dopolnilne. Diagnostika raka dojke mora biti vpeta v širši klinični kontekst. Le tako in ob upoštevanju prednosti in omejitev vsake posamezne metode dosežemo boljše rezultate. Tesno sodelovanje med vsemi udeleženi v diagnostičnem in terapevtskem procesu (radiološki inženir, fizik, radiolog, citolog, patolog in klinik operater, internist in radioterapevt) je nujno.

Literatura

1. Incidenca raka v Sloveniji 2000. Ljubljana: Onkološki Inštitut – Register raka za Slovenijo; 2003.

2. Zdešar U. Zagotavljanje in preverjanje kakovosti v mamografiji. Radiol Oncol 1998; 32 Suppl 7: 20–6.
2. EC. European Guidelines for quality assurance in mammography screening. European commission, Luxembourg, 2001.
4. Rener M. Nekaj napotkov za začetnike. Radiol Oncol 1998; Suppl 7: 97–101.
5. Guna F. Ultrazvočna anatomija dojke, instrumentacija in tehnika sonomamografije. Radiol Oncol 1998; 32 Suppl 7: 41–4.
6. Heywang-Koebrunner SH, Schreer I, Dershaw DD. Diagnostic breast imaging. Stuttgart: Thieme, 1997.

