

Pljučni rak v nosečnosti – prikaz primera

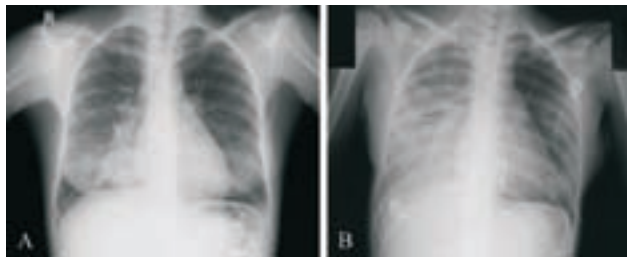
Ajra Šečerov in Jasna But Hadžić

Uvod

Rak v nosečnosti se pojavlja približno pri 1 od 1000 do 1500 nosečnosti. Pojavljajo se rak dojke, materničnega vratu, maligni melanom, rak ovarijskega jajnika in ščitnice, levkemije in limfomi, skratka malignomi, ki jih najpogosteje srečamo v reproduktivnem obdobju pri ženskah (1, 2). Pljučni rak v nosečnosti je izjemno redek, v svetovni literaturi je opisanih 33 primerov (1–11).

Klinični podatki bolnice

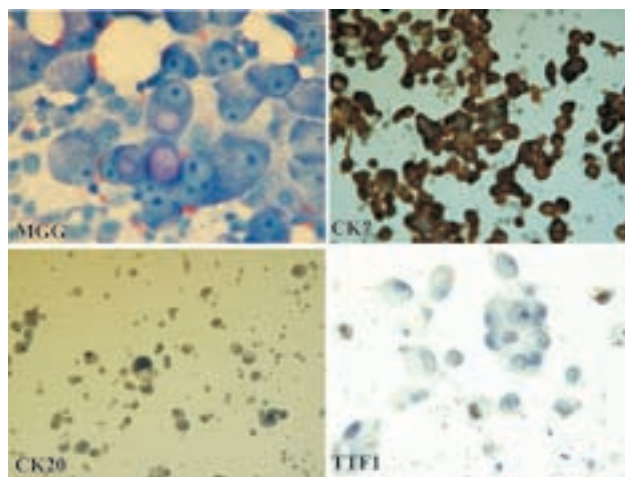
27-letna bolnica, mati dveh otrok, nekadilka, je dve leti opažala povečane bezgavke na vratu in večjo utrujenost pri vsakodnevni opravi. Med tretjo nosečnostjo se je pojavil suh, dražeč kašelj in oteženo dihanje. V 24. tednu nosečnosti so opravili RTG p. c., ki je pokazal okroglo lezijo v desnem spodnjem pljučnem režnju in verjetno limfangiomatozo desno (slika 1A). Za nadaljnjo diagnostiko je bila



Slika 1. (A) Okrogla senca v desnem spodnjem pljučnem režnju v 24. tednu nosečnosti; (B) Pet tednov pozneje: napredovanje pljučnih infiltratov po sekciji.

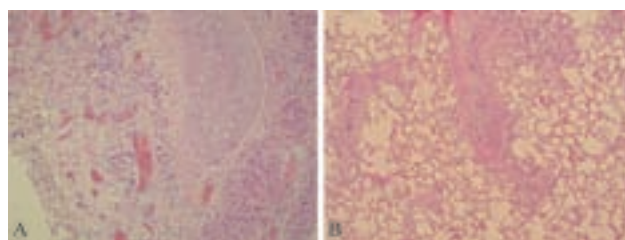
napotena na KOPA Golnik, kjer so opravili citološko punkcijo bezgavke desno supraklavikularno in pokazala je zasevek adenokarcinoma. Tumorske celice so bile močno pozitivne na CK (cytokeratin) 7, šibko pozitivne na thyroid transcription factor 1 in negativne na CK 20, kar je govorilo za karcinom, ki je najverjetneje izviral v pljučih (slika 2). Ob postavitvi diagnoze je bila bolnica v dobri kondiciji, želela je nadaljevanje nosečnosti. V 29. tednu so nosečnost s carskim rezom prekinili, sočasno je bila opravljena biopsija supraklavikularne bezgavke. Takoj po sekciji se je stanje naglo poslabšalo, razvila se je huda respiratorna insuficienca (slika 1B). Premeščena je bila na intenzivni oddelek OI, kjer se je njeno stanje kljub podpornemu zdravljenju progresivno slabšalo. Štiri dni po laparotomiji je umrla zaradi cirkulatornega šoka. Obdukcija je pokazala infiltrativni periferni karcinom desnega spodnjega pljučnega režnja z masivno karcinomsko limfangiozo in blastomskimi trombozami desnih in levih pljuč (slika 3). V placenti ni bilo zasevkov.

Novorojenček je bil nedonošen, po 10 tednih je zdrav zapustil oddelek za neonatologijo. Dodatna analiza bioptičnega



Slika 2. Imunohistokemična analiza supraklavikularne bezgavke (MGG – May Grunwald Giemsa; CK7 – Cytokeratin 7; CK 20 – Cytokeratin 20; TTF1 – Thyroid Transcription Factor-1).

vzorca bezgavke je potrdila hiperekspresijo epidermal growth factor (EGFR) receptorja. Mutacij na eksonih 18, 19, 20 in 21 za EGFR ni bilo.



Slika 3. Obdukcija: (A) Infiltracija in limfatična permeacija periferne bronhialne stene z adenokarcinomskimi celicami. (B) Karcinomatozni trombi v številnih žilah in perivaskularna tumorska infiltracija kontralateralnih pljuč.

Diskusija in pregled literature

V literaturi opažamo, da je v zadnjih dveh desetletjih prišlo do porasta incidence pljučnega raka v nosečnosti, kar lahko pripisujemo dejstvu, da se ženske za nosečnost odločajo pozneje, tudi v četrtem in petem desetletju starosti, ko je bolj verjetno, da zbolijo. Poleg tega opažamo vedno več mladih kadilk, pljučni rak je pri ženskah še vedno v porastu prav zaradi spremenjenih kadilskih navad v zadnjih letih (1, 2). Pri pregledu primerov iz svetovne literature smo ugotovili, da je bila povprečna starost bolnic ob postavitvi diagnoze rak pljuč v nosečnosti 33,2 leta, 59 % bolnic je bilo kadilk, histološki izvid je v 29 % pokazal drobnocelični karcinom, v 71 %

pa nedrobnocelični. Povprečno preživetje je bilo 5,5 meseca po postavitvi diagnoze, razsaj na posteljico je bil opisan v 8 od 16 primerov, razsaj na zarodek pa v treh primerih. Večina bolnic je bila zdravljenih po nosečnosti, bodisi s kemoterapijo bodisi z obsevanjem. Eno bolnico so začeli zdraviti že med nosečnostjo. Zaradi slabšanja dispneje je prejela en cikel kemoterapije v 27. tednu nosečnosti, ob tem pa niso opažali posledic na novorojenčku. Dvema bolnicama so operativno odstranili tumor že med nosečnostjo. Pri enem primeru so zaradi zasevkov pljučnega raka že med nosečnostjo paliativno obsevali osrednje živčevje (1–11).

Pri našem primeru nedvomno pritegne pozornost, da je bolnica zbolela med nosečnostjo, da je bila nekadilka in da je bila izjemno mlada, stara 27 let. Na splošno ugotavljamo, da je pljučni rak pri mlajših od 30 let izjemno redek, navadno se pojavlja po 40. letu starosti. V Sloveniji je bilo med letoma 1968 in 2003 na OI zdravljenih 14.629 bolnikov s pljučnim rakom, med njimi jih je bilo le 13 mlajših od 30 let (0,1 %). Sklepamo lahko, da je pljučni rak heterogena bolezen – po eni strani se večinoma srečujemo s starejšimi bolniki (povprečna starost je 65 let), bolniki so večinoma kadilci, se pravi obolevnost lahko pripisujemo zlasti okolju, po drugi strani pa srečamo tudi mlajše bolnike, nekadilce, pri katerih je verjetno odločilen genetski dejavnik.

Pri mladi bolnici z razmeroma dolgo anamnezo utrujenosti in povečanih vratnih bezgavk nas je presenetil nenaden in hiter potek bolezni ob koncu nosečnosti in takoj po porodu. Domnevamo, da so pomembno vlogo odigrali citokini, kot je na primer epidermal growth factor (EGF), ki so med nosečnostjo povišani in so se dodatno povišali po sekciji, s čimer so povzročili pospešeno rast tumorja (12, 13).

Viri

- Jackisch et al. Lung cancer during pregnancy involving the products of conception and review of the literature. *Arch Gynecol Obstet* 2003; 268: 69–77.
- Mujaibel K et al. Lung cancer in pregnancy: case reports and review of literature. *J Matern Fetal Med* 2001 Dec; 10: 426–432.
- Janne et al. Chemotherapy for a patient with advanced non-small-cell lung cancer during pregnancy: a case report and review of chemotherapy treatment during pregnancy. *Oncology* 2001; 61: 175–183.
- Innamaa et al. Advanced lung cancer presenting with a generalized seizure in pregnancy. *Advanced lung cancer presenting with a generalized seizure in pregnancy. Acta Obstet Gynecol Scand.* 2006; 85(9): 1148–9.
- Harpold et al. Maternal lung adenocarcinoma metastatic to the scalp of a fetus. *Pediatric neurosurgery* 2001; 35: 39–42.
- Penha et al. Bronchogenic carcinoma of squamous cells in a young pregnant woman. *Ann Diagn Pathol.* 2006 Aug; 10(4): 235–8.
- Wong et al. Metastatic lung cancer in pregnancy. *Respirology* 2003; 8: 107–8.
- Magne et al. Radiotherapy for solitary brain metastasis during pregnancy: a method for reducing fetal dose. *Brit J Radiology* 2001; 74: 638–641.
- Teksam et al. Intra-cranial metastasis via transplacental (vertical) transmission of maternal small cell lung cancer to fetus: CT and MRI findings. *Acta Radiol.* 2004 Aug; 45(5): 577–9.
- Walker et al. Maternal pulmonary adenocarcinoma metastatic to the fetus: first recorded case report and literature review. *Pediatric pathology and molecular medicine* 2002; 21: 57–69.
- Tolar et al. Transplacental transefer of small-cell carcinoma of the lung. *N Eng J Med* 2002; 346: 1501–2.
- Saloman DS, Bianco C, Ebert AD, et al The EGF-CFC family: novel epidermal growth factor-related proteins in development and cancer. *Endocr Relat Cancer* 2000; 7: 199–226.
- Marzioni D, Capparuccia L, Todros T, Giovannelli A, Castellucci M. Growth factors and their receptors: fundamental molecules for human placental development. *Ital J Anat Embryol* 2005;110(2 Suppl 1): 183–187.