

Predoperativno obsevanje pri bolnici z rakom želodca

Ajra Šečerov Ermenc

Izvleček

Pri bolnikih z neresektabilnim oz. mejno resektabilnim rakom želodca, ki nimajo razsoja bolezní, priporočamo predoperativno radiokemoterapijo, s katero poskušamo zmanjšati tumor in s tem zvišati možnost popolne odstranitve (R0 resekcija). V prispevku je prikazan primer bolnice z rakom želodca v kliničnem stadiju T4 N1 M0, ki je bila zdravljena s predoperativno radiokemoterapijo, ki ji je sledila totalna gastrektomija. Dosežen je bil zelo dober odgovor na predoperativno zdravljenje. Po operaciji je bolnica prejela še dopolnilno kemoterapijo in pet let po zaključku zdravljenja ni imela ponovitve bolezní.

Uvod

V letu 2010 je bilo v Sloveniji 468 na novo odkritih bolnikov z rakom želodca. Relativno 5-letno preživetje bolnikov z rakom želodca v Sloveniji se v zadnjih dveh desetletjih povečuje, leta 2005 je znašalo 25,6 % (1). Sicer rak želodca še vedno velja za bolezen s slabo prognozo in prav zaradi tega so bile številne raziskave usmerjene k odkrivanju učinkovitejšega zdravljenja (2-6).

Prikaz primera

Dvainsedemdesetletna bolnica je bila aprila 2008 prvič obravnavana v okviru Onkološkega inštituta Ljubljana zaradi karcinoma želodca.

V družini je mati imela tumor v možganih, sestra pa raka na dojki. Sedemindvajset let pred pregledom je bila operirana na ščitnici, nato pred 18. leti reoperirana. Pred desetimi leti je imela holecistektomijo, operirana je bila tudi zaradi krčnih žil. Sedem let naj bi se zdravila zaradi motnje srčnega ritma. Bolnične težave so se pričele sedem mesecev pred pregledom v smislu kašlja, kasneje se je pojavila tudi pekoča bolečina v epigastriju. Pričela je opažati črno blato, pojavljala se je napetost v trebuhu in slabši apetit. V treh mesecih je shujšala za štiri kilograme. Zaradi stopnjevanja težav je bil sprožen diagnostični postopek. Splošno stanje zmogljivosti po WHO je bilo ocenjeno na 1. Klinično je bila prisotna palpatorna bolečnost v epigastriju.

Gastroskopija je pokazala obsežen ulkus s privzdignjenimi robovi, ki je segal od angularne gube do tri centimetre pod kardijo. Histološki izvid je kazal na zmerno do slabo diferenciran adenokarcinom. Na endoskopskem ultrazvoku je bila vidna tumorozna formacija, ki je v področju angularne gube prebijala zunanji sloj mišične plasti, nekoliko višje pa je bilo vidno vraščanje v trebušno slinavko. Vidne so bile tudi povečane področne bezgavke. CT prsnega koša in zgornjega trebuha je pokazal zadebeljeno steno želodca ter povečane bezgavke nad prepono. Ultrazvok trebuha in RTG pljuč pokazala

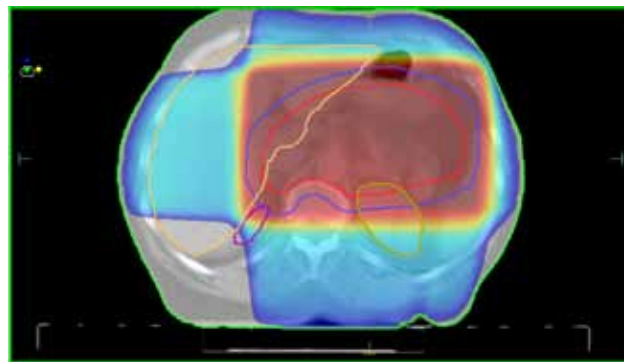
znakov za razsoj bolezní. Na podlagi opravljenih preiskav je bil klinični stadij ocenjen na T4 N1 M0.

Kirurg je ocenil, da gre za neresektabilen oz. mejno resektabilen tumor. Glede na to je bilo na multidisciplinarnem konziliju sklenjeno, da je indicirana predoperativna radiokemoterapija.

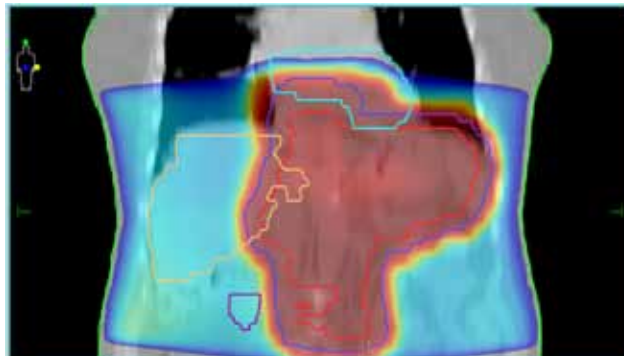
Bolnica je pričela z uvodnim ciklusom neoadjuvantne kemoterapije po shemi 5-fluorouracil (5-FU)/cisplatin in že po nekaj dnevih navajala bolečino za prsnico. Izključen je bil akutni koronarni sindrom, zdravljenje s kemoterapijo pa je bilo prekinjeno. Bolnica je bila napotena na dodatno diagnostiko h kardiologu, ki pa ni ugotovil niti reverzibilne ishemijske srčne mišične niti pomembne hemodinamske motnje. Na podlagi tega in zaradi starosti je bilo na radioterapevtskem kolegiju sklenjeno, da bo bolnica nadaljevala s kemoterapijo po shemi 5-FU/leukovorin in sočasnim obsevanjem.

Bolnici je bilo področje želodca z regionalnimi bezgavkami obsevano do skupne doze 45 Gy, v dnevnikih frakcijah po 1,8 Gy. Sočasno je prejela dva ciklusa kemoterapije po shemi 5-FU/leukovorin, tokrat brez toksičnih sopojavov (sliki 1 in 2).

Slika 1. Načrt obsevanja – transverzalni rez



Slika 2. Načrt obsevanja – koronarni rez



Petnajstega julija 2008 je bila operirana, narejena je bila totalna gastrektomija in vstavljena hranilna jejunostoma. Pooperativni potek je bil brez posebnosti. Histološki izvid je pokazal izrazite spremembe po predoperativnem obsevanju in kemoterapiji (fibroza in izrazita vaskulopatija ter nekaj vnetnega infiltrata in poobsevalne spremembe sluznice) z le dvema mikroskopskima rezidualnima fokusoma intramukoznega adenokarcinoma (več kot 99 % regresija tumorja); v perigastričnih bezgavkah ni bilo tumorskih infiltratov (0/12). Patološki stadij je bil ocenjen na ypT1 ypN0.

Bolnica je prejela še tri cikle dopolnilne kemoterapije po shemi 5-FU/leukovorin, tudi tokrat brez toksičnih sopojavov. S specifičnim onkološkim zdravljenjem je zaključila oktobra 2008.

Decembra 2010 je bolnica ob redni kontroli navajala težave v smislu občasne izgube zavesti. V nevrološki ambulanti so ugotovili, da so bile sinkope posledica motnje krvotoka v vertebro-bazilarnem področju. Ob ustreznem zdravljenju so težave izzvenele. Bolnica je bila zaradi hudega zaprtja večkrat tudi hospitalizirana v področni bolnišnici. Avgusta 2012 je bila ugotovljena pljučna tuberkuloza, kmalu zatem še herpes zoster. Ob zadnji kontroli 29. januarja 2013 je bila bolnica brez znakov za morebitno ponovitev bolezni.

Razprava

Pri bolnikih z nemetastatskim rakom želodca je za ozdravitev nujno potrebna kirurška resekcija. Preživetje je kljub operativnemu posegu slabo, predvsem pri lokalno in/ali regionalno napredovali bolezni. Z namenom izboljšati izid bolezni se pri teh bolnikih priporoča kombinirano zdravljenje s kemoterapijo z/brez obsevanja (7). Dve večji randomizirani raziskavi sta namreč pokazali izboljšanje preživetja pri dodatku adjuvantnega ali neoadjuvantnega zdravljenja. Leta 2001 je raziskava Intergroup 0116 pokazala statistično boljše preživetje pri bolnikih, zdravljenih s pooperativno radiokemoterapijo (3). Leta 2006 je raziskava MAGIC prav tako pokazala statistično pomembno izboljšanje preživetja pri bolnikih, ki so bili zdravljeni s perioperativno kemoterapijo (epirubicin, cisplatin, fluorouracil) (4). Pooperativna radiokemoterapija in perioperativna kemoterapija sta tako danes v številnih državah sprejeti kot dopolnilna strategija zdravljenja. Dokončno primerjavo med obema vrstama zdravljenja nam bodo dali izsledki dveh raziskav, ki sta v teku. Prva je raziskava CRITICS, ki naj bi odgovorila, ali pooperativno obsevanje doprinese k izbolšanju izida bolezni pri bolnikih, ki so perioperativno zdravljeni z kemoterapijo (14). Druga raziskava je TOPGEAR, ki bo primerjala perioperativno kemoterapijo in predoperativno radiokemoterapijo pri resektabilnih tumorjih želodca (15).

Pri bolnikih z nereseptabilnim oz. mejno resektabilnim tumorjem želodca s predoperativno radiokemoterapijo lahko zmanjšamo tumor in s tem zvišamo verjetnost R0 resekcije. Prednosti predoperativnega obsevanja so tudi boljše oksigenacija tkiv pred operativnim posegom, s posledično boljše učinkovitostjo obsevanja, in sterilizacija mikrometastaz v operativnem polju ter zmanjšana verjetnost razsoja tumorskih celic ob resekciji. Pred operacijo je ohranjena anatomija in tako je omogočeno lažje načrtovanje tarčnih volumnov z manjšimi obsevalnimi polji, torej z manjšo toksičnostjo na zdrava tkiva. Bolniki akutne pojave lažje prenašajo pri neoadjuvantnem kot pri adjuvantnem zdravljenju, kar pomeni, da predoperativno zdravljenje v celoti (ali po protokolu) zaključijo v višjem odstotku (8, 9).

Raziskava CROSS je pokazala, da predoperativna radiokemoterapija pri tumorjih gastroezofagealnega prehoda in požiralnika statistično izboljša preživetje (10). Pri raku želodca (ne gastro-efofagealni prehod) pa so raziskave faze II pokazale, da s predoperativno radiokemoterapijo lahko dosežemo popoln patološki odgovor v 20 do 30 %, v 70 do 80 % pa R0 resekcijo. Ti rezultati so zelo spodbudni, vendar je treba počakati na rezultate potekajočih raziskav (11-13).

Zaključek

Pri raku želodca je za ozdravitev nujno potreben kirurški poseg. Pri nereseptabilnih oz. mejno resektabilnih tumorjih predoperativna radiokemoterapija lahko zmanjša tumor, poveča možnost radikalne resekcije in s tem tudi možnost ozdravitve. Bolniki, pri katerih s predoperativno radiokemoterapijo dosežemo dober odgovor, imajo običajno tudi boljše prognozo.

Literatura

1. Wwww.slora.si.
2. Gallo et al., Updates on esophageal and gastric cancers. *World J Gastroenterol* 2006
3. Macdonalds et al., Chemoradiotherapy after surgery compared with surgery alone for adenocarcinoma of the stomach and gastroesophageal junction. *N Engl J Med* 2001; 345: 725-730.
4. Cunningham et al., Perioperative chemotherapy versus surgery alone for resectable gastroesophageal cancer. *N Engl J Med* 2006; 355: 11-20.
5. Bang et al., Adjuvant capecitabine and oxaliplatin for gastric cancer after D2 gastrectomy (CLASSIC): a phase 3 open-label, randomised controlled trial. *Lancet* 2012; 379: 315-321.
6. Lee et al., Phase III trial comparing capecitabine plus cisplatin versus capecitabine plus cisplatin with concurrent capecitabine radiotherapy in completely resected gastric cancer with D2 lymph node dissection: the ARTIST trial. *J Clin Oncol* 2012; 30: 268-273.
7. Moehler et al., Multidisciplinary management of gastric and gastroesophageal cancers. *World J Gastroenterol* 2008; 14: 3773-80.
8. Pepek et al., Preoperative chemoradiotherapy for locally advanced gastric cancer. *Radiation Oncology* 2013; 8: 6.
9. Matzinger et al., EORTC-ROG expert opinion: Radiotherapy volume and treatment guidelines for neoadjuvant radiation of adenocarcinomas of the gastroesophageal junction and stomach; *Radiation Therapy and Oncology* 2009; 92: 164-175.
10. Van Hagen et al., Preoperative chemoradiotherapy for esophageal or junctional cancer. *N Engl J Med* 2012; 366: 2074.
11. Ajani et al., Phase II trial of preoperative chemoradiation in patients with localized gastric adenocarcinoma (RTOG 9904): quality of combined modality therapy and pathologic response. *J Clin Oncol* 2006; 24 (24): 3953.
12. Ajani et al., Multi-institutional trial of preoperative chemoradiotherapy in patients with potentially resectable carcinoma; *J Clin Oncol* 2004; 22 (14): 2774.
13. Ajani et al., Paclitaxel-based chemoradiotherapy in localized gastric carcinoma: degree of pathologic response and not clinical parameters dictated patient outcome. *J Clin Oncol* 2005; 23 (6): 1237.
14. Clinicaltrials.gov/ct2/show/NCT00407186.
15. Wwww.asco.org/search/site/topgear.