

Vloga radioloških in nuklearnomedicinskih slikovnih preiskovalnih metod pri karcinomu nosnega dela žrela

Maja Jakič, Katarina Šurlan Popovič

Uvod

Karcinom nosnega dela žrela (KNŽ) se najpogosteje pojavlja v azijski populaciji, predvsem pri populaciji južne Kitajske, kjer se pojavlja na približno 80/100.000 prebivalcev (1). Pri belcih je ta vrsta raka redka. Po podatkih Nacionalnega registra raka je bila v Sloveniji letna incidenca KNŽ, med letoma 1990 in 2003, 0,75/100.000 pri moških in 0,32/100.000 pri ženskah (2). Najpogosteje se KNŽ pojavlja v starosti med 40 in 60 let (3).

Za nastanek bolezni je odgovornih več med seboj prepletajočih se dejavnikov, in sicer genetska predispozicija, dejavniki okolja (npr. izpostavitve kemičnim karcinogenom) ter okužba z Epstein-Barr virusom (EBV). Visok titer protiteles proti antigenom EBV je tudi pomemben diagnostični marker za odkrivanje same bolezni (3). Znano je, da je ekspresija HLA2 in B5in2, še posebej na istem kromosomu, povezana s povečano verjetnostjo za nastanek bolezni. Kot dejavniki tveganja se omenjajo tudi hrana, bogata z nitrozaminom, fermentirana hrana in konzervirana hrana, bogata s soljo (1). Klinični simptomi in znaki bolezni so neznačilni, kot so na primer krvavitev iz nosu, zamašen nos, slabši sluh in glavobol (2, 3). Zaradi neznačilnih znakov in simptomov ter težje dostopnega anatomskega mesta bolezni ima kar 50 do 70 % bolnikov ob odkritju bolezni že prisotne zasevke v bezgavkah vratu (1, 3).

Histološko ločimo tri tipe KNŽ, ki se med seboj razlikujejo po klinični sliki in prognozi (1). Tip 1 predstavlja keratinizirajoči ploščatocelični tumor, ki ga najdemo v neendemičnih področjih in ima najslabšo prognozo. Tip 2 predstavlja nekeratinizirajoči diferenciran karcinom, tip 3 pa nekeratinizirajoči nediferenciran karcinom. Obema je skupno, da sta radiosenzitivna in prognostično ugodnejša (3). Glede na podatke iz Nacionalnega registra raka je bilo v Sloveniji med letoma 1990 in 2003 v 73,1 % ugotovljen tip 3 KNŽ, v 21,5 % tip 2 in v 4,3 % tip 1 (2).

Primarno zdravljenje KNŽ je radioterapija, ki jo pri bolnikih s slabšim pričakovanim preživetjem kombiniramo tudi s kemoterapijo, s 5-fluorouracilom in cisplatinom (3, 4). KNŽ primarno zdravimo s konvencionalno radioterapijo, z dozo med 66 in 70 Gy ter dnevni odmerek 2 Gy enkrat dnevno oziroma pet zaporednih dni v tednu (5). V uporabi je tudi intenzitetno modulirajoče obsevanje (IMRT) v področju KNŽ, ki nam omogoča natančno zajetje tumorja in posledično obsevanje z visokimi dozami, obenem pa nam omogoča, da se s sevanjem izognemo žlezam slinavkam ter ostalim kritičnim zdravim tkivom (3, 5, 6). Pri bolnikih s KNŽ v stadiju T3 ali T4 in pri bolnikih z nizko ležečimi ali velikimi maligno spremenjenimi bezgavkami (večje kot 3 centimetre), zaradi večjega tveganja za pojav oddaljenih zasevkov, zdravimo tako s konkomitantno kot tudi induksijsko ali adjuvantno kemoterapijo. Nasprotno pa učinkovitost dodatka kemoterapije ob radioterapiji pri KNŽ začetnih stadijev (T1–T2, N0) oziroma

pri majhnih zasevkih (N1) v zgornjem delu vratu ni dokazana in se zato ne uporablja kot standardno zdravljenje (4). Najpomembnejši napovedni dejavnik preživetja je stadij bolezni. Glede na podatke Ameriškega združenja za rakave bolezni je petletno preživetje pri zgodnjih stadijih bolezni (T1–T2, N0) ocenjeno na 60–80 %, v napredovalih stadijih pa pričakovano petletno preživetje pade na 30–40 %. Pri pacientih z oddaljenimi metastazami pa je pričakovano petletno preživetje le okoli 10-odstotno (7).

Radiološke slikovne preiskovalne metode

Podatki kažejo, da 82 % KNŽ vznikne iz posterolateralnega dela (Rosenmüllerjeva fosa) in le 12 % vznikne iz srednjega dela nosnega dela žrela (3). Za oceno razširjenosti tumorja oziroma oceno stadija uporabljamo računalniško tomografijo (CT) in magnetno resonanco (MR). Pozitronska emisijska tomografija, združena z računalniško tomografijo (PET-CT), pa je najbolj primerna metoda za oceno področne in predvsem sistemske razširjenosti bolezni, učinkovitosti zdravljenja ter morebitne ponovitve tumorja (8). CT, MR in PET-CT lahko uporabljamo tudi za načrtovanje radioterapije (5).

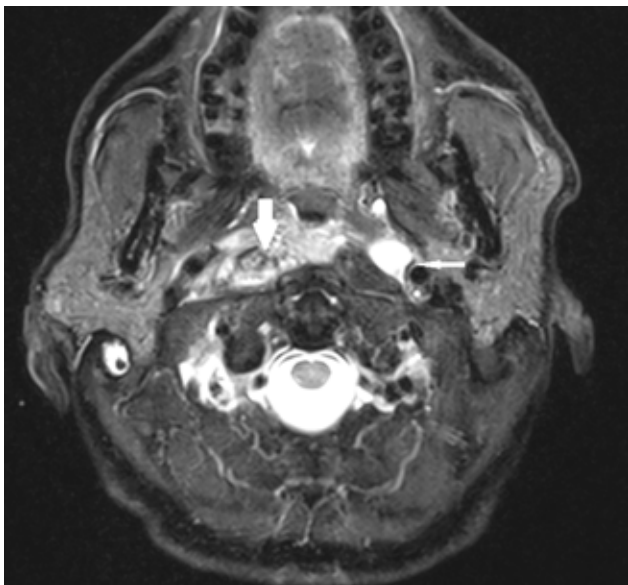
Računalniška tomografija (CT)

CT-preiskavo naredimo v dveh ravninah, transversalni in koronarni, z uporabo jodnega kontrastnega sredstva. Debelina reza je 3 mm, vedno uporabimo mehko tkivno in kostno okno. Slednje nam z veliko natančnostjo pokaže razširitev tumorja v lobanjsko bazo. CT je na tem področju boljši v primerjavi z MR (3, 9). CT v primerjavi z MR bolje prikaže tudi ostale kostne strukture, kamor se KNŽ lahko širi, to so obnosne votline in orbita (10).

Magnetna resonanca (MR)

Je radiološka metoda, ki predstavlja zlati standard za določitev stadija KNŽ (1, 3). MR-protokol pri sumu na KNŽ vključuje T1-poudarjeno sekvenco, v transversalni in sagitalni ravnini, ki prikaže tudi spremembe na lobanjski bazi. T2-poudarjeno sekvenco v transversalni ravnini uporabljamo za oceno zgodnjega parafaringealnega širjenja tumorja, širjenja v paranazalni sinus, srednje uho in za prikaz bezgavk na vratu. S T1-poudarjeno sekvenco z Gadolinijevim kontrastnim sredstvom (Gd-KS) v vsaj dveh ravninah še dodatno opredelimo razširjenost tumorja, predvsem perinevralno in znotrajlobanjsko rast tumorja. Pri T1-poudarjenih sekvencah po Gd-KS zabrišemo maščevje, saj s tem zmanjšamo signal medularnega dela kostnine in maščevja obraznega dela ter tako poudarimo ojačanje signala v tumorski spremembi (3). KNŽ ima na T2-poudarjeni sekvenci nekoliko višji signal kot mišice in na T1-poudarjeni sekvenci znižanega. Po dovajanju Gd-KS se signal tumorja ojača manj kot signal okolne zdrave sluznice. V MR-protokol moramo vključiti tudi difuzijsko

Slika 1: MR T2-poudarjena sekvenca v transverzalni ravnini: Tumorska sprememba v spodnjem delu nosnega dela žrela, ki se širi v desni retrofaringealni in prevertebralni prostor (debela puščica). Zasevek v retrofaringalno bezgavko s centralno nekrozo (tanka puščica).

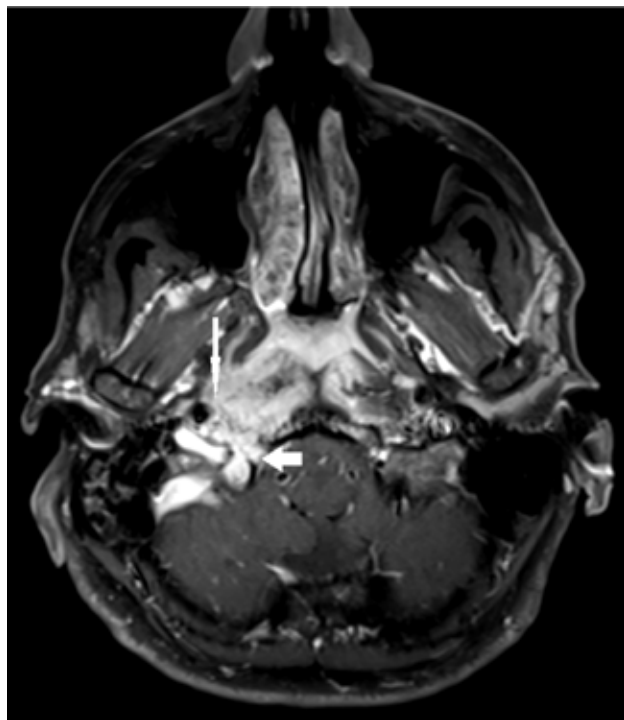


poudarjeno sekvenco (DWI), s katero KNŽ ločimo od limfoma. Limfom ima zaradi gostoceličnosti, v primerjavi s KNŽ, omejeno gibanje molekul vode, kar se kaže kot povišanje signala na DWI-sekvencah oziroma znižanje difuzijskega koeficienta (3).

PET-CT

PET-CT je funkcionalna slikovno preiskovalna metoda, sestavljena iz pozitronske emisijske tomografije (PET) in računalniške tomografije (CT). Z dovajanjem različnih sledilcev nam pokaže presnovo, celično rast, perfuzijo in hipoksijo tkiv, ki jih s CT še natančno anatomsko umestimo (11). V diagnostiki KNŽ in za sledenje bolnikov po končanem zdravljenju kot sledilec uporabljamo označeno glukozo (18F-FDG), saj je znano, da imajo maligna tkiva večji metabolizem in zato povečan privzem glukoze (12, 13). Mogoča pa je tudi uporaba C-holina, ki naj bi bil glede na dosegljive podatke bolj občutljiv sledilec kot glukozo za določanje stadija T KNŽ. Možgani imajo namreč večji fiziološki privzem glukoze, kar otežuje odkrivanje tumorskih sprememb lobanje in znotrajlobanjskih sprememb neposredno ob lobanjski bazi (14). PET-CT je v primerjavi z ostalimi radiološkimi slikovno-preiskovalnimi metodami natančnejši pri določanju stadija N (tumorska zajetost bezgavk) in M (prisotnost metastaz) KNŽ. Uporabljamo ga za načrtovanje obsevanja, pri oceni odgovora karcinoma na zdravljenje in oceni ponovitve bolezni po zaključenem zdravljenju (12). Privzem glukoze na PET-CT je lahko tudi pomemben napovedni dejavnik preživetja (13). Kot pomembna negativna napovedna dejavnika za uspešnost zdravljenja z radioterapijo za ploščatocelične karcinome v področju glave in vratu pa se omenjata tudi tkivna hipoksija in nizek pretok krvi v področju malignoma. Ocenjujemo jih z novejšima PET-CT sledilcema, in sicer [18F]EF5 PET (sledilec hipoksije) ter [15O]H₂O PET (sledilec krvnega pretoka) (15). V klinični rabi je tudi že PET-MR, ki združuje prednosti dveh

Slika 2: MR T1-poudarjena sekvenca z zabrisanim maščevjem in Gadolinijevim kontrastnim sredstvom v transverzalni ravnini: Tumorska sprememba nosnega dela žrela zajema desni karotidni prostor (tanka puščica) in kanal XII. možganskega živca v področju lobanjske baze (debela puščica).



zelo specifičnih in občutljivih preiskav, ki se uporabljata v diagnostični obravnavi KNŽ (16). PET-MR ima visoko občutljivost (91 %) in zmerno visoko specifičnost (53–87 %) v diagnostiki karcinomov s področja glave in vratu (17). Pomembna prednost PET-MR pred PET-CT pa je manjša doza ionizirajočega sevanja, ki jo prejme bolnik, in še boljša prostorska resolucija (18).

Določitev stadija karcinoma nosnega dela žrela

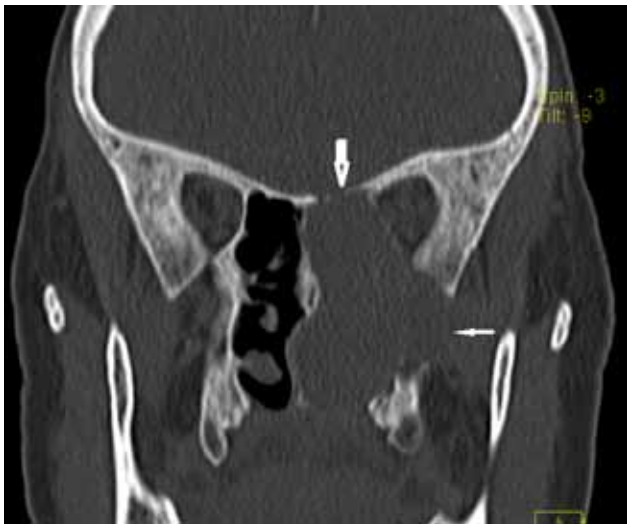Stadij KNŽ določamo glede na TNM-klasifikacijo: T obsega odnos primarnega tumorja do okolnih struktur, N obsega metastaze v bezgavkah in M obsega oddaljene metastaze (3).

T-stadij

T1-stadij – tumor je omejen na nosno žrelo ali se širi v ustno žrelo in/ali nosno votlino: KNŽ je lahko omejen na nosni del žrela, kar najdemo le pri 5 % bolnikov. Pogosto je širjenje tumorja po sluznici v zgornji del nosnega dela žrela in v nosno votlino, ob nosnih školjkah in nosnem septumu. Širjenje po sluznici v ustni del žrela je redko (3, 19). Tumorsko tkivo ima na T2-poudarjeni sekvenci višji signal v primerjavi z zdravo sluznico, po dovajanju Gd-KS je ojačitev signala v tumorju šibkejša kot v sluznici (1).

T2-stadij – tumor se širi v parafaringealno področje: Tumor se širi posterolateralno v parafaringealno področje prek mišice levator palatini in faringobazilarne fascije do mišice tensor palatini in parafaringealnega maščevja. Širjenje v parafaringealno področje je povezano z večjim tveganjem za nastanek oddaljenih metastaz in ponovitve tumorja po zdravljenju. Tumor lahko pritiska tudi na Evstahijevo cev in se širi v

Slika 3: CT obnosnih votlin v koronarni ravnini: Tumorska sprememba se iz nosnega dela žrela širi v levi nosni hodnik in etmoidalne celice. S kostnim oknom prikažemo destrukcijo strehe etmoidalnih celic (debela puščica) in lateralne stene levega maksilarnega sinusa (tanka puščica).



srednje uho ter v mastoid (3, 19). Parafaringealno širjenje KNŽ vidimo na MR, kot izgubo signala normalnega maščevja na T1-poudarjeni sekvenci. Ob dovajanju Gd-KS pa se signal v parafaringealnem maščevju zaradi prisotnosti tumorja ojača (1). Posterolateralno širjenje tumorja lahko zajame karotidni, retrofaringealni in paravertebralni prostor (slika 2). Pri tumorskem zajetju slednjega obstaja večja verjetnost za nastanek oddajanih zasevkov zaradi velike limfatične in venozne prepletenosti (3).

T3-stadij – tumor se širi na kostne strukture lobanjske baze in/ali obnosnih votlin: V tem stadiju je kar 60 % bolnikov ob postavitvi diagnoze KNŽ (19). KNŽ se širi v področje lobanjske baze, v področje klivusa, pterigoida, v telo sfenoidalne in v vrh temporalne kosti (3). Obseg zajetja lobanjske baze pomembno vpliva na izid zdravljenja in na bolnikovo preživetje (19). Pri MR-preiskavi je pomembna T1-poudarjena sekvenca, kjer se tumorsko zajetje lobanjske baze kaže kot izguba normalnega hiperintenzivnega maščobnega signala kostnine, v katerem po dovajanju Gd-KS vidimo ojačanje signala. Pri T1-poudarjeni sekvenci po Gd-KS zabrišemo maščevje, saj s tem še bolj pride do izraza jačitev signala na mestu tumorskega zajetja lobanjske baze (Slika 3) (1, 3). Na CT-preiskavi iščemo erozivne spremembe kostnine in širjenje tumorja v prestopišča na lobanjski bazi (3, 19). KNŽ se lahko širi tudi v obnosne votline, predvsem v sfenoidalni sinus, ki leži nad streho nosnega dela žrela (slika 1) (19).

T4-stadij – intrakranialno širjenje tumorja in/ali prizadetost možganskih živcev, spodnjega žrela, orbite in/ali širjenje v infratemporalno kotanjo oziroma žvekalke: Pri znotrajlobanjskem širjenju KNŽ zajame pahimeninge (duro) v dnu srednje možganske kotanje in posteriorno od klivusa. Neposredno zajetje možganovine je redko. KNŽ se lahko širi v kavernozi sinus, in sicer neposredno prek lobanjske baze, po kanalu notranje karotidne arterije, prek foramen ovale in orbitalne fisure. Zajetje kavernoznega sinusa se klinično pokaže kot pareza II. do VI. možganskega živca (zgornja pareza). Pri širjenju v karotidni prostor zajame XII. možganski živec,

pri širjenju v jugularni foramen pa IX. in XI. možganski živec (spodnja pareza) (Slika 2). Tumor se lahko razširi v orbito prek spodnje in zgornje orbitalne fisure ali optičnega kanala (3). Perinevralno širjenje tumorja na MR-preiskavi najboljše prikažemo na T2-poudarjeni sekvenci in T1-poudarjeni sekvenci, z Gd-KS v koronarni ravnini. Pri obeh sekvencah zabrišemo maščevje, saj tako poudarimo jačitev signala v tumorsko zajetem možganskem živcu (1, 3).

N-stadij

Pri 75 do 90 % pacientih s KNŽ najdemo zasevke v vratnih bezgavkah, obojestransko, ki niso povezane z velikostjo ali stadijem primarnega tumorja. Najpogosteje so zajete lateralne retrofaringealne bezgavke, ki jih prikažemo s CT- ali MR-slikanjem, od baze lobanje do višine tretjega vratnega vretenca (Slika 1) (3, 19). Za maligno spremenjene bezgavke je značilno, da je njihov najkrajši premer v retrofaringealni regiji enak 5 mm ali več, v jugulodigastrični regiji 11 mm oziroma 10 mm v ostalih bezgavkah pa izven retrofaringealne regije. Diagnostično pomembna najdba je tudi prisotnost treh ali več bezgavk, ki so mejno povečane. Neodvisno od velikosti bezgavk sta zelo pomembna radiološka znaka malignosti tudi nekroza bezgavke in ekstrakapsularno širjenje. Slednji je pomemben tudi kot samostojni napovedni dejavnik preživetja (3). Nekroza bezgavke ima 100-odstotno specifičnost za oceno njene malignosti, vendar mora biti za prikaz z radiološkimi slikovnimi metodami nekroza večja od 3 mm. Na MR-preiskavi ima na T1-poudarjeni sliki hipointenziven signal z okolno jačitvijo po Gd-KS in hiperintenziven na T2W-poudarjeni sliki (Slika 1). Na CT-preiskavi je nekroza vidna kot področje hipodenznosti. Raziškava Kinga in sod. je pokazala, da je občutljivost CT, MR in PET-CT pri odkrivanju malignih bezgavk primerljiva in znaša 91, 92 in 91 %, medtem ko ima ultrazvok le 85-odstotno občutljivost (1).

Glede na TNM-klasifikacijo ločimo štiri N-stadije, glede na prisotnost znakov malignosti v bezgavkah. N0-stadij pomeni, da v regionalnih bezgavkah ni metastaz. Razširjenost maligne bolezni v retrofaringealne bezgavke enostransko ali obojestransko predstavlja stadij N1. N2-stadij pomeni enostranske metastaze v bezgavkah, ki ležijo nad nadključnično kotanjo in so velike do 6 cm v največjem premeru. Obojestranske metastaze v bezgavkah, ki ležijo nad nadključnično kotanjo in so velike do 6 cm v največjem premeru, predstavljajo stadij N3. Pri stadiju N4 so metastaze v bezgavkah, večjih od 6 cm, ali pa metastaze ležijo v bezgavkah nadključnične kotanje (1, 3).

M-stadij

Pri 5 do 41 % bolnikov ob postavitvi diagnoze najdemo oddaljene zasevke. Najpogostejša mesta oddaljenih zasevkov so kosti (20 %), pljuča (13 %) in jetra (9 %). Povečano tveganje za prisotnost oddaljenih zasevkov imajo bolniki s supraklavikularnimi malignimi bezgavkami oz. tisti, pri katerih se primarni tumor širi parafaringealno in retrofaringealno. Več študij je pokazalo, da je, v primerjavi z ostalimi radiološkimi slikovnimi metodami, za prikaz kostnih in mehkotivnih oddaljenih zasevkov najbolj občutljiv PET-CT (1, 20).

Prostornina tumorja

Prostornina tumorja je pomemben napovedni dejavnik pri zdravljenju KNŽ, vendar ga ne uporabljamo pri določitvi stadija bolezni zaradi tehničnih ovir in nestandardizacije meritev (3). Ročno merjenje prostornine tumorja vedno bolj

nadomešča računalniška polavtomatska metoda merjenja prostornine. S to metodo se izognemo človeški napaki pri meritvi in dobljeni rezultati so med seboj bolj primerljivi (21).

Sledenje bolnikov in ponovitev bolezni

CT- ali MR-preiskavo pri bolnikih s KNŽ za spremljanje uspešnosti zdravljenja naredimo 3 do 6 mesecev po zaključku zdravljenja z obsevanjem. Če obstaja klinični sum na ostanek tumorja ali zgodnjo ponovitev, lahko radiološke slikovne preiskave naredimo prej. Na ponovitev bolezni nas opozori vsakršno povečanje ali ponovitev mehko tkivne mase na CT- in MR-preiskavi po končanem obsevanju. Najtežje je radiološko ločiti med poobsevalnimi vezivnimi spremembami in ostankom oziroma ponovitvijo bolezni. CT-preiskava je za takšno razlikovanje najmanj specifična. MR-preiskava loči med zrelim vezivnim tkivom in tumorjem. Vezivno tkivo ima na T2-poudarjeni sekvenci hipointenziven signal, medtem ko ima tumor izo- do hiperintenziven signal. Tudi jačitev signala veziva je v primerjavi s tumorjem po Gd-KS manjša. PET-CT predstavlja metodo izbora za oceno ponovitve ali ostanka bolezni 3 do 6 mesecev po zaključenem zdravljenju, ker ima tumorsko tkivo, v primerjavi z vezivom, zvečan metabolizem in zato bolj kopiči sledilce (3).

Liu et al. so primerjali specifičnost in občutljivost CT-, MRI- in FGD-PET-preiskave za ugotavljanje lokalnih ostankov KNŽ in ponovitev bolezni. V študijo so vključili 1.813 preiskovancev. Dokazali so, da je občutljivost CT-preiskave 76-odstotna, specifičnost pa je 59-odstotna. Občutljivost pri MR-preiskavi je 78-odstotna, specifičnost pa 76-odstotna. Pri uporabi PET je občutljivost 95-odstotna, specifičnost pa 90-odstotna. Tako so dokazali, da sta tako specifičnost kot tudi občutljivost pri uporabi PET višja, kot pri uporabi CT ali MR. Občutljivost je bila primerljiva ob uporabi CT oziroma MR, specifičnost pa je bila višja pri MR, v primerjavi s CT (22). Pri tem je pomembno poudariti, da je PET smiselno uporabiti približno 3 do 4 mesece po končani terapiji, saj zgodnejša uporaba lahko vodi do lažnih pozitivnih rezultatov. Vnetje, ki nastane v tkivu po uporabi radioterapije, kaže namreč povečan privzem glukoze (12). Chan SC et al. so dokazali, da je pri pacientih z začetnim stadijem T4 bolj specifičen za dokaz ponovitve bolezni FDG-PET (96 %) v primerjavi z MR (63 %), pri pacientih z začetnim stadijem T1–T3 pa je specifičnost FGD-PET in MR primerljiva (72 %). Nadaljnja analiza je pokazala, da je MR bolj specifičen pri ponovitvi KNŽ pri pacientih z začetnim stadijem T1 ali T2, ki so bili zdravljeni z uporabo interkavitarne brahiterapije v primerjavi s FDG-PET (98-odstotna

specifičnost pri MR in 72-odstotna pri FDG-PET). Hipoteza avtorjev za takšen rezultat je, da je zaradi uporabe brahiterapije v tkivu prišlo do hudega vnetja, ki na FDG-PET posnema malignom (12, 23).

Diferencialna diagnostika karcinoma nosnega dela žrela

Limfom

V področju glave in vratu se najpogosteje pojavlja ekstranodalni neHodgkinov limfom, ki se širi prek sten nosnega dela žrela kot eksofitični tumor v dihalne poti (3, 24). Ponavadi vznikne v srednji ravnini, medtem ko KNŽ vznikne v lateralnem delu nosnega dela žrela. Pogosto zaseva v submandibularne in parotidne bezgavke, kar je pri KNŽ redko. Limfom ima v primerjavi s KNŽ nižji difuzijski koeficient na DWI-poudarjenih sekvencah (3).

Adenocistični karcinom

Nekoliko pogosteje prizadene moške, vrh pojavljanja pa je med 50. in 60. letom starosti (25). Redko zaseva v bezgavke na vratu. Zanj je značilna perinevralna širitev, kar pri KNŽ vidimo redkeje. Na MR- in CT-preiskavi vsebuje cistične spremembe ter ima zato višji difuzijski koeficient na DWI-poudarjenih sekvencah (3).

Ekstramedularni plazmocitom

Je redek mehko-tkivni tumor, ki se v 80 % pojavi v področju glave in vratu, najpogosteje v predelu nosnega dela žrela. Na CT- ali MR-preiskavi ga vidimo kot submukozno homogeno tumorsko spremembo, ki lahko povzroča kostno destrukcijo (3). V primerjavi s KNŽ ima na T1-poudarjeni sekvenci rahlo hiperintenziven signal, ki se po dodatku Gd-KS nehomogeno ojača (26).

Zaključek

Karcinom nosnega dela žrela je v slovenski populaciji redka bolezen. Zdravljenje je odvisno tudi od TNM-stadija karcinoma, katerega določamo tudi s pomočjo radioloških in nuklearnomedicinskih slikovnih preiskovalnih metod. Radiološka slikovno-preiskovalna metoda izbora za ugotavljanje KNŽ in zasevkov v bezgavkah je MR, širjenje KNŽ v kostne strukture pa si najboljše prikažemo s pomočjo CT. PET-CT pa je metoda izbora za ugotavljanje oddaljenih zasevkov in ponovitve bolezni 3 do 6 mesecev po zaključenem zdravljenju.

Literatura

- Goh J, Lim K. Imaging of Nasopharyngeal Carcinoma. *Ann Acad Med Singapore*. 2009 Sept; 38 (9): 809–16.
- Carman J, Strojjan P. Nasopharyngeal carcinoma in Slovenia, 1990-2003 (results of treatment with conventional two-dimensional radiotherapy). *Rep Pract Oncol Radiother*. 2012 Mar 6; 17 (2): 71–8.
- AAKA Razeq, A King. MRI and CT of Nasopharyngeal Carcinoma. *AJR Am J Roentgenol*. 2012 Jan; 198 (1): 11–18.
- Strojjan P. Karcinom nosnega žrela. *Med Razgl*. 2004; 43: 385–402.
- Strojjan P. Novosti v radioterapiji tumorjev glave in vratu. *Zdrav Vestn*. 2010 April; 79: 339–353.
- Lee N, Xia P, Quivey JM, Sultanem K, Poon I, Akazawa C, Akazawa P, Weinberg V, Fu KK. Intensity-modulated radiotherapy in the treatment of nasopharyngeal carcinoma: an update of the UCSF experience. *Int J Radiat Oncol Biol Phys*. 2002 May 1; 53 (1): 12–22.
- Petersson F. Nasopharyngeal carcinoma: a review. *Semin Diagn Pathol*. 2015 Jan; 32 (1): 54–73.
- Weber AL, al-Arayedh S, Rashid A. Nasopharynx: clinical, pathologic, and radiologic assessment. *Neuroimaging Clin N Am*. 2003 Aug; 13 (3): 465–83.
- Lo SS. Imaging in nasopharyngeal squamous cell carcinoma [internet]. 2013 Oct [citirano 2014 Nov 4]. Dosegljivo na: <http://emedicine.medscape.com/article/384425-overview#a20>.

10. Sievers KW, Greess H, Baum U, et al. Paranasal sinuses and nasopharynx CT and MRI. *Eur J Radiol.* 2000 Mar; 33 (3): 185–202.
11. Vidregar-Kralj B. Uvajanje preiskave PET/CT na Onkološkem inštitutu. *Onkologija.* 2008 Jun; 12 (1): 52–56.
12. Mohandas A, Marcus C, Kang H, et al. FDG PET/CT in the management of nasopharyngeal carcinoma. *AJR Am J Roentgenol.* 2014 Aug; 203 (2): W146–57.
13. Chan SC, Hsu CL, Yen TC et al. The role of 18F-FDG PET/CT metabolic tumour volume in predicting survival in patients with metastatic nasopharyngeal carcinoma. *Oral Oncol.* 2013 Jan; 49 (1): 71–8.
14. Wu HB, Wang QS, Wang MF et al. Preliminary study of 11C-choline PET/CT for T staging of locally advanced nasopharyngeal carcinoma: comparison with 18F-FDG PET/CT. *J Nucl Med.* 2011 Mar; 52 (3): 341–6.
15. Komar G, Lehtiö K, Seppänen M et al. Prognostic value of tumour blood flow, [¹⁸F]EF5 and [¹⁸F]FDG PET/CT imaging in patients with head and neck cancer treated with radiochemotherapy. *Eur J Nucl Med Mol Imaging.* 2014 Nov; 41 (11): 2042–50.
16. Queiroz MA, Huellner MW. PET/MR in Cancers of the Head and Neck. *Semin Nucl Med.* 2015 May; 45 (3): 248–265.
17. Xiao Y, Chen Y, Shi Y et al. The value of fluorine-18 fluorodeoxyglucose PET/MRI in the diagnosis of head and neck carcinoma: a meta-analysis. *Nucl Med Commun.* 2015 Apr; 36 (4): 312–8.
18. Partovi S, Kohan A, Rubbert C et al. Clinical oncologic applications of PET/MRI: a new horizon. *Am J Nucl Med Mol Imaging.* 2014 Mar 20; 4 (2): 202–12.
19. King AD, Bhatia KSS. Magnetic resonance imaging staging of nasopharyngeal carcinoma in the head and neck. *World J Radiol.* May 28, 2010; 2(5): 159–165.
20. Liu FY, Chang JT, Wang HM, et al. [18F] fluorodeoxyglucose positron emission tomography is more sensitive than skeletal scintigraphy for detecting bone metastasis in endemic nasopharyngeal carcinoma at initial staging. *J Clin Oncol* 2006; 24: 599–604.
21. Chong VFH, Zhou J-Y, Khoo JBK, et al. Nasopharyngeal carcinoma tumor volume measurement. *Radiology.* 2004 June; 231 (3): 914–921.
22. Liu T, Xu W, Yan WL et al. FDG-PET, CT, MRI for diagnosis of local residual or recurrent nasopharyngeal carcinoma, which one is the best? A systematic review. *Radiother Oncol.* 2007 Dec; 85 (3): 327–35.
23. Chan SC, Ng SH, Chang JT et al. Advantages and pitfalls of 18F-fluoro-2-deoxy-D-glucose positron emission tomography in detecting locally residual or recurrent nasopharyngeal carcinoma: comparison with magnetic resonance imaging. *Eur J Nucl Med Mol Imaging.* 2006 Sep; 33 (9): 1032–40.
24. Kingemil AD, Lei KIK, Richards PS, et al. Non-Hodgkin's lymphoma of the nasopharynx: CT and MR imaging. *Clin Radiol.* 2003 Aug; 58 (8): 621–625.
25. Khademi B, Bahranifard H, Kabir SH et al. Nasopharyngeal adenoid cystic carcinoma: Report of five cases and treatment outcome. *Middle East J Cancer* 2011; 2 (2): 81–85.
26. Vogl TJ, Steger W, Grevers G, et al. MR characteristics of primary extramedullary plasmacytoma in the head and neck. *AJNR.* 1996; 17: 1349–1354.

