

## Hodgkinov limfom - stara bolezen, nova spoznanja

Janez Jančar

Kljub temu da je Hodgkinov limfom (HL) redka bolezen (2 na novo odkrita primera na 100.000 prebivalcev na leto), verjetno ni zdravnika, ki bi mu ušel iz spomina njegov eponim, za katerega je med študijem medicine zvedel prvič pri patologiji. Zakaj utegne biti zgodba o HL zanimiva ne samo za ozko specializirane strokovnjake, ampak tudi za širšo strokovno javnost? Morda zato, ker priča o pronicljivosti tistih naših poklicnih kolegov v preteklosti, ki so v času, ko je bila raven medicine neprimerljivo nižja od današnje, uspeli izluščiti to redko bolezen iz velike in heterogene skupine sorodnih obolenj in jo prepoznati kot posebno bolezensko enoto. Ali zato, ker je HL vzorčen primer, kako pomembno vlogo imajo sodobne metode, ki so jih v zadnjih desetih letih razvili v okviru imunologije in molekularne biologije, pri razpletu več kot 160 let trajajoče razprave o naravi bolezenskega procesa in izvoru za bolezen značilnih celic. Nenezadnje, HL je tudi klinično eden velikih uspehov medicine naše dobe, saj je nedolgo tega praviloma neozdravljiva bolezen postala danes v večini primerov ozdravljiva (7% ozdravljenih bolnikov leta 1950 in 81% leta 1993).

V razpravi z naslovom »On Some Morbid Appearances of the Absorbent Glands and Spleen« je dr. *Thomas Hodgkin* (slika 1) januarja 1832 predstavil članom britanskega Mediko-kirurškega društva klinično sliko, potek bolezni in makroskopske obdukcijske spremembe pri 7 bolnikih s povečanimi perifernimi bezgavkami in povečano vranico. Zgodovinski pomen Hodgkinove razprave ni toliko v prikazu primerov - podobne spremembe so pred njim opisovali tudi drugi avtorji - kot predvsem v sklepanju, da gre v teh primerih za primarno limfadenopatijo, bolezen bezgavk sui generis, in ne za posledico širjenja (ne)znane vnetja. Leta 1865 je *sir Samuel Wilks* opisal 15 primerov primarne limfadenopatije - vključil je tudi 4 Hodgkinove primere - in jih imenoval **Hodgkinova bolezen**. Ko je leta 1987 Karl Lennert histološko preiskal obdukcijske vzorce Hodgkinovih bolnikov, ki jih hrani Gordonov muzej v Londonu, se je izkazalo, da procesu, ki ga danes poznamo kot Hodgkinovo bolezen, od sedmih primerov ustrezajo samo trije, ostali pa so ne-Hodgkinovi limfomi (limfocitni limfom in imunocitom), sifilis in tuberkuloza. Zato ne preseneča, da so skoraj do konca 19. stoletja v skupino primarnih limfadenopatij uvrščali poleg »prave«

Hodgkinove bolezni tudi ne-Hodgkinove limfome, levkemije in celo nekatere primere kroničnih granulomskih vnetij (tuberkuloza, sifilis itd.).


### RAZMEJITEV HODGKINOVE BOLEZNI OD PRIMARNIH LIMFADENOPATIJ

Do prvih poskusov razmejitve Hodgkinove bolezni od drugih primarnih limfadenopatij je prišlo, predvsem na klinični ravni, v devetdesetih letih prejšnjega stoletja. Iz heterogene skupine primarnih limfadenopatij je leta 1892 *Dreschfeld* zaradi posebnosti širjenja bolezenskega procesa po organizmu izdvojil primere, ki jih je razumel kot vnetni (granulomski) odziv na neznan infektivni agens in jih imenoval **specifični granulom**. O vnetni etiopatogenezi nekaterih primarnih limfadenopatij je bil prepričan tudi *Kundrat*, ki jih je - neodvisno od *Dreschfelda* - leta 1893 kot **maligni granulom** uvrstil v diferencialno diagnozo limfosarkomatoze.

Z razvojem histološke tehnike so se v drugi polovici 19. stoletja začela pojavljati prva poročila o histoloških spremembah povečanih bezgavk. Tako je *Wunderlich* v bezgavkah bolnika s »psevdelevkemijo« že leta 1858 opisoval celice velikanke, ki najverjetneje predstavljajo Reed-Sternbergove diagnostične celice pri Hodgkinovi bolezni. Kasneje lahko prepoznamo za Hodgkinovo bolezen značilne celice tudi v nekaterih drugih histoloških opisih bezgavk bolnikov s povečanimi bezgavkami, splenomegalijo in brez levkemične krvne slike (*Ollivier* in *Ranvier* 1867, *Tuckwell* 1870, *Langhans* 1872, *Greenfield* 1878, *Gowers* 1879, *Goldmann* 1892). Zanimivo je, da avtorji teh poročil celic velikanke, ki so jih

opisovali, niso prepoznali kot za bolezen značilne in jim zato tudi niso pripisovali posebnega diagnostičnega pomena.

Šele *Karl Sternberg* je leta 1898 celice velikanke opredelil kot diagnostične celice, ki so značilne za posebno bolezen in nepogrešljive za diagnozo. Tako kot mnoge druge je tudi njega zavedla prevlada vnetnih celic v histološki sliki. Ker je pri 8 izmed 13 obduciranih bolnikov s Hodgkinovo boleznijo odkril tudi tuberkulozo, je sklepal, da gre za »posebno vrsto tuberkuloze, ki posnema psevdelevkemijo«. Bolezen, ki je histološko spominjala bolj na kronično granulomsko vnetje



Slika 1. Dr. Thomas Hodgkin, 1798-1866.

kot na novotvorbo, bila v svojem poteku dolgo omejena le na bezgavke in se na neznan način širila iz ene skupine bezgavk na drugo, je Sternberg imenoval **limfogramulomatoza**. V deželah nemškega govornega območja je izpeljanka limfogramulom v medicinskem žargonu v rabi še danes.

*Dorothy Reed* je leta 1902, tako kot Sternberg, opozorila na diagnostični pomen celic velikank ter s primerjavo nekaterih kliničnih značilnosti (npr. širjenje bolezni po skupinah bezgavk, Pel-Ebsteinov tip temperature) s histološko sliko utemeljila Hodgkinovo bolezen kot posebno klinično-patološko enoto. Zaradi pomembnega prispevka Reedove in Sternberga k uveljavitvi Hodgkinove bolezni kot posebne bolezenske enote so kasneje za bolezen značilne celice imenovali Reed-Sternbergove (RS) celice.

*Ewing* je leta 1919 primere s hitro napredujočo boleznijo in kratkim preživetjem, v histološki sliki pa s proliferacijo pleomorfnih, eno- in večjedrnih celic imenoval **Hodgkinov sarkom**.

V prvi polovici tega stoletja so za Hodgkinovo bolezen uporabljali različna imena. *Wallhauser* jih že leta 1933 navaja kar 51. Omenim naj samo nekatere: **lymphomatosis granulomatoza, chronic benign lymphomatosis, malignant infectious granuloma, progressive lymph node hypertrophy, lymphadenoma, adenie, anemia splenica, pseudoleukemia, lymphoblastoma, megakarioblastoma, cachexia sans leucemie...** Gre predvsem za oznake, ki poudarjajo posamezne klinične ali morfološke značilnosti ali pa nakazujejo benigno ali neoplastično naravo bolezni. Predvsem v anglosaškem prostoru se je v tem obdobju najbolj uveljavil izraz Hodgkinova bolezen. Opredelitvi njene nejasne narave so se skušali izogniti z nevtralno oznako bolezen. Takšnemu pragmatičnemu stališču je bila prirejena tudi definicija bolezni - »kronično progredientno obolenje limforetikularnega sistema, ki vznikne navadno v skupini bezgavk, nato pa se na neznan način širi po organizmu«.

Do druge polovice tega stoletja je prevladovala hipoteza o infektivni etiologiji in vnetni naravi bolezni, po kateri je Hodgkinova bolezen poseben vnetni odziv na infektivni agens. Med mikroorganizmi, ki naj bi povzročali Hodgkinovo bolezen, so se znašli bacil davice, brucela, mikobakterije, virusi, glivice ali pa kar neznan infektivni agens. Posebej velja omeniti Epstein-Barrov virus (EBV), ki je v zadnjem času ponovno aktualiziral hipotezo o infektivni etiologiji. O njegovi vlogi pri nastanku Hodgkinove bolezni več kasneje.

Zaradi nenavadne morfolojije, posebnosti klinične slike in poteka ter neznanen narave bolezni je na začetku stoletja prišlo do ločenega obravnavanja Hodgkinove bolezni in malignih limfomov ne-Hodgkinovega tipa, do razkola, ki se je končal leta 1994 z REAL (Revised European-American Lymphoma) klasifikacijo novotvorb limfatičnega tkiva, ko je skupina ameriških in evropskih patologov uvrstila Hodgkinovo bolezen kot pravo novotvorbo - **Hodgkinov limfom** - med maligne novotvorbe limfatičnega tkiva.

## HISTOLOŠKE KLASIFIKACIJE

Z uveljavitvijo histološke preiskave kot najpomembnejše metode v patologiji je prišlo pri Hodgkinovi bolezni do prvih poskusov opredelitve skupin s podobno histološko sliko in njihovega razvrščanja v sistem, ki ga imenujemo klasifikacija.

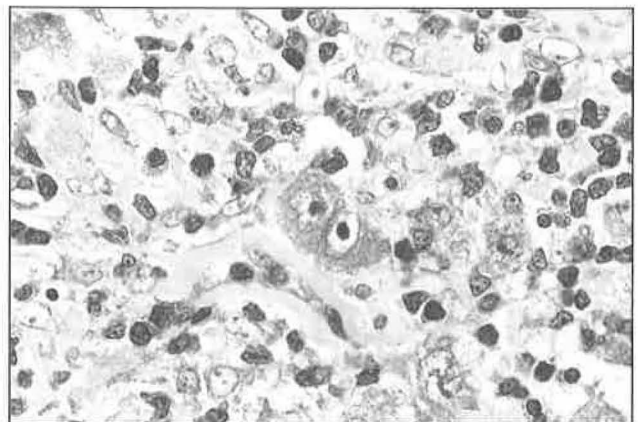
*Jackson* in *Parker* sta leta 1944 bolezen histološko razdelila v **paragranulom, granulom** in **sarkom**. Terminologijo, ki sta jo uporabila, je narekovala predvsem histološka slika, ki je pri prvih dveh tipih spominjala na kronično (granulomsko) vnetje, pri tretjem pa na pravo novotvorbo. Paragranulom in sarkom sta bili redki bolezni, histološko in prognostično heterogeni granulom pa je predstavljal preko 80% primerov Hodgkinove bolezni.

*Lukes* in *Butler* sta leta 1966 Hodgkinovo bolezen razdelila na pet tipov. Paragranulom sta preimenovala v **limfocitno-histiocitni tip** z nodularnim ali difuznim načinom rasti, granulom sta razdelila v **nodularno sklerozo** in **mešani tip**, sarkom pa v **difuzno fibrozo** in **retikularni tip**.

Njuna klasifikacija temelji na:

- opredelitvi za bolezen značilnih celic (RS celice in njihove variante - lakunarne, pleomorfnе, celice limfocitno-histiocitnega tipa/L&H celice),
- razmerju med številom limfocitov in RS celic,
- sočasni proliferaciji limfocitov in histiocitov v različnih razmerjih, z difuznim in nodularnim načinom rasti,
- drugih vnetnih celicah v histološki sliki (plazmatke, eozinofilci, histiociti),
- dveh oblikah fibroziranja.

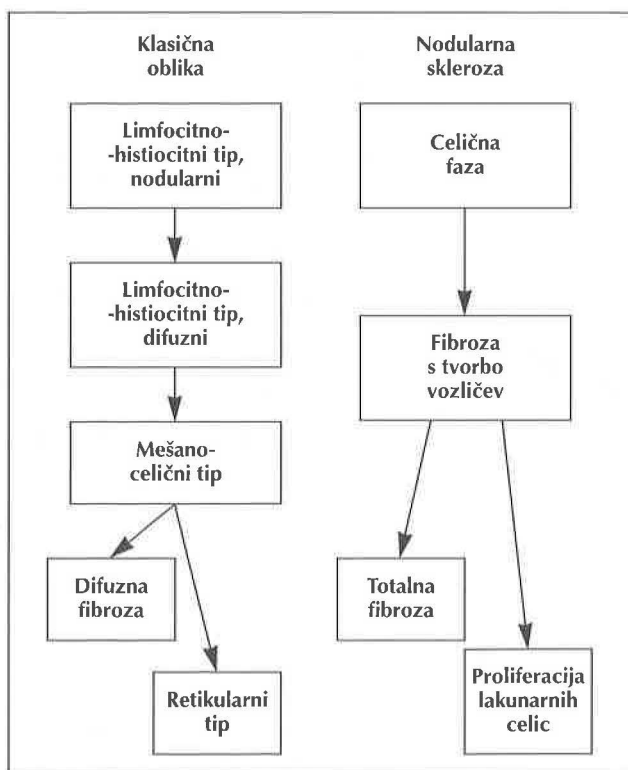
RS celice, katerih delež v histološki sliki ne presega 1%, so za Hodgkinovo bolezen značilne, ne pa specifične, ker jih lahko najdemo pri nekaterih primerih ne-Hodgkinovih malignih limfomov, kronični limfatični levkemiji, infektivni mononukleozii in celo pri nekaterih nelimfoidnih novotvorbah. Šele skupaj z drugimi, vnetnimi celicami (elementi »celičnega ozadja«) postanejo RS celice nepogrešljivi element histološke diagnoze Hodgkinove bolezni, t.i. diagnostične RS celice. To so velike celice z več jedri, najbolj značilno pa z dvema jedroma zrcalne razporeditve, inkluzijam podobnimi nukleoli in obilno citoplazmo (slika 2). Njihova varianta so lakunarne celice,



Slika 2. Reed-Sternbergova celica.

ki jih poleg diagnostičnih celic najdemo pri nodularni sklerozi. Zaradi fiksacije bezgavke v formalinu se citoplazma teh celic skrči na ozek pas okrog jedra. Optično prazen prostor med citoplazmatsko membrano in jedrom imenujemo lakuna. Jedra lakunarnih celic so običajno režnjata, z drobnimi nukleoli. Za pleomorfno varianto RS celic pri tipu limfocitne deplecije so značilna pleomorfna, bizarna jedra. Pri limfocitno-histiocitnem tipu sta Lukes in Butler opisala celice z velikimi jedri, nežno kromatinsko strukturo, majhnimi, neopaznimi nukleoli in pičlo citoplazmo in jih poimenovala L&H celice. Zaradi podobe, ki spominja na zrna pokovke, jih imenujejo tudi »popcorn« celice.

Z ozirom na histološke in klinične značilnosti razlikujeta Lukes in Butler **klasično obliko Hodgkinove bolezni in nodularno sklerozo**. Obe obliki se morfološko spreminjata, vendar nikoli ne prehajata druga v drugo (slika 3).



Slika 3. Evolucija Hodgkinove bolezni po Lukesu in Butlerju.

Na konferenci o Hodgkinovi bolezni leta 1966 v Ryeju, ZDA, so z ozirom na klinične potrebe sprejeli poenostavljeno klasifikacijo, v kateri so skrčili število Lukes-Butlerjevih histoloških tipov s 5 na 4. Limfocitno-histiocitni tip so preimenovali v **tip limfocitne predominance (LP)**, ohranili so **nodularno sklerozo**, preimenovali mešani v **mešanocelični tip** in združili difuzno fibrozo in retikularni tip v **limfocitno deplecijo**.

Evolucija histoloških tipov odseva patogenezo bolezni. V njeni začetni fazi gre za posamezne neoplastične retikulumske celice. Njihovo proliferacijo učinkovito zavira imunski sistem organizma s številnimi limfociti. V tem obdobju gre za lokalizirano in klinično indolentno bolezen (limfocitna

predominanca). V nadaljnjem poteku število neoplastičnih celic raste, številne so tudi vnetne celice (histiociti, nevtrofilci, eozinofilci, plazmatke), število limfocitov pa se manjša (mešanocelični tip). V terminalni fazi bolezni število limfocitov drastično pade, v histološki sliki prevladujejo pleomorfne Reed-Sternbergove celice ali pa se razrašča vezivo. Klinično se takšne spremembe razodevajo v razširjeni bolezni s kratkim preživetjem (limfocitna deplecija).

Klasifikacija iz Ryeja je zaradi svoje enostavnosti in klinične uporabnosti naletela na ugoden odziv in smo jo še do nedavnega uporabljali. Primerjavo vseh treh klasifikacij prikazuje tabela 1.

Tabela 1. Primerjava histoloških klasifikacij Hodgkinove bolezni.

Jackson - Parker	Lukes - Butler	Konferenca v Ryeju
Paragranulom	Limfo-histiocitni tip, nodularni/difuzni	Limfocitna predominanca, nodularni/difuzni tip
Granulom	Nodularna skleroza	Nodularna skleroza
	Mešani tip	Mešanocelični tip
Sarkom	Difuzna fibroza	Limfocitna deplecija
	Retikularni tip	

## HISTOLOŠKA DELITEV NODULARNE SKLEROZE HL GLEDE NA PROGNOZO

Leta 1989 je britanska skupina za raziskave malignih limfomov (British National Lymphoma Investigation/ BNLI) tip nodularne skleroze razdelila v dve skupini z različno prognozo, ki ju označujemo kot **nodularno sklerozo, BNLI 1. stopnje** in **BNLI 2. stopnje**. Pri prvi gre za primere z običajno histološko sliko, pri drugi pa za primere s povečanim številom lakunarnih celic oz. z napredovalo fibrozo. Prva skupina naj bi imela daljše preživetje od druge. Razdelitev je naletela na plemične odmeve in ni bila splošno sprejeta.

## HIPOTEZE O AVTOIMUNSKI PATOGENEZI HL

Pri bolnikih s Hodgkinovo boleznijo so že dolgo opažali pomanjkljivo delovanje imunskega sistema. Zato so se v 70. letih pojavile hipoteze o avtoimunski patogenezi, ki jim je dal razvoj imunologije v tem obdobju dodaten zagon.

Po *Orderju in Hellmanu* (1972) je Hodgkinova bolezen avtoimunska bolezen, ki se spočne z virusno infekcijo. Virusi povzročijo spremembo strukture površinskih antigenov inficiranih limfocitov T, ki jih gostiteljevi neinficirani limfociti T prepoznajo kot tuje (non-self). Dolgotrajni reakciji med inficiranimi in neinficiranimi limfociti T sledi padec števila slednjih, kar naj bi oslabilo »antineoplastično« zaščitno funkcijo, ki jo v normalnih pogojih vzdržuje celična imunost. V takšnih okoliščinah pride do neoplastične preobrazbe elementov mononuklearnega fagocitnega sistema (retikulumske celice / histiociti / makrofagi) v Reed-Sternbergove celice.

Po *DeViti* (1973) pomeni začetno fazo v patogenezi Hodgkinove bolezni pojav neoplastičnih limfocitov T, ki so se razvili iz normalnih limfocitov T zaradi infekcije z neidentificiranimi onkogenimi virusi. Neoplastični limfociti

T izzovejo reakcijo humoralne imunosti s tvorbo protiteles, ki reagirajo ne le z neoplastičnimi, ampak tudi z normalnimi limfociti T. Rezultat takšne »državlanske vojne« med limfociti B in T je padec števila limfocitov T, posledica pa oslABLJENA celična imunost, ki jo praviloma opažamo pri bolnikih s Hodgkinovo boleznijo.

Avtoimunska patogeneza Hodgkinove bolezni zagovarja tudi Zwitter (1984). K nastanku bolezni se nagibajo ljudje s šibko zaviralno oz. supresorsko aktivnostjo celične imunosti. Sprožilni dejavnik so ponavljajoče se nespecifične infekcije, zaradi katerih se na interdigitarnih retikulumskih celicah razvijejo molekule, ki jih imunski sistem prepozna kot tuje (antigen). Izguba imunske tolerance sproži v prizadeti bezgavki reakcijo med interdigitarnimi retikulumskimi celicami in celicami pomagalkami T ter makrofagi. Odgovor supresorske veje imunosti je prepozen, da bi lahko ustavljal avtoimuni proces. Z obsevanjem prizadetih bezgavk dosežemo začasno prevlado supresorske veje in s tem remisijo bolezni. V napredovali fazi bolezni pride do neoplastične preobrazbe kronično hiperstimuliranih imunskih celic, naglega napredovanja in širjenja procesa v ektranodalne organe.

Leta 1994 sta Wolf in Diehl obudila staro tezo o infektni etiologiji Hodgkinove bolezni. Vsaj polovica primerov je po njunem mnenju povezana z infekcijo z EBV. V začetni fazi bolezni naj še ne bi šlo za pravo maligno bolezen, ampak za neučinkovit poskus imunskega sistema, da bi eliminiral virusni antigen. Postopna preobrazba celic z virusnim antigenom, ki jo najverjetneje sproži njihova prirojena genetska nestabilnost, pripelje v kasnejših fazah bolezni do proliferacije neoplastičnega klona in s tem do nastanka prave novotvorbe.

## IMUNOFENOTIP HL

Razvoj tehnologije, ki je v začetku 80. let omogočil sintezo monoklonskih protiteles, in razvoj imunoencimskih detekcijskih metod sta pomembno prispevala k imunofenotipski opredelitvi Hodgkinove bolezni. Leta 1981 so razvili proti RS celicam in vitro monoklonsko protitelo Ki-1. Testiranje imunoreaktivnosti tega protitelesa na različnih tkivih in novotvorbah je pokazalo, da reagira ne le z RS celicami, ampak tudi z aktiviranimi normalnimi limfociti B in T, celicami nekaterih tipov ne-Hodgkinovih limfomov (npr. anaplastičnega velikoceličnega limfoma, posameznih primerov limfomov B in T) ter celo nelimfoidnih novotvorb (npr. embrionalnega karcinoma). Antigen, ki ga dokazujemo s Ki-1 in nekaterimi drugimi protitelesi, so na 4. mednarodni konferenci o tipizaciji levkocitnih antigenov na Dunaju leta 1989 označili kot CD30.

CD30 in še nekatere druge antigene (interleukin-2 /CD25, transferinski receptor/CD71), ki so označevalci aktivacije limfoidnih celic, praviloma vedno dokažemo na RS celicah in njenih variantah, razen pri L&H celicah nodularnega tipa LP. Kot zanimivost naj omenim, da so antigen CD30 imunohistološko dokazali v tkivu enega izmed originalnih Hodgkinovih primerov po 160 letih fiksacije v formalinu!

Razlika med LP in ostalimi tipi HL se je pokazala tudi v ekspresiji antigenov, ki so specifični za limfocite B ali T:

- medtem ko so antigeni B pri L&H celicah LP vedno izraženi, jih pri ostalih histoloških tipih dokažemo le v 20%. Zanimivo je, da celo v primerih klasičnega HL s pozitivnimi antigeni B imunoglobulinov imunohistokemično ne moremo dokazati;
- antigenov, ki so značilni za limfocite T, pri L&H celicah LP ne dokažemo, pri ostalih tipih pa jih najdemo v manj kot 10%.

Za RS celice nodularne skleroze, mešanoceličnega tipa in limfocitne deplecije je torej najpogostejši (v 70%) imunofenotip brez antigenov B in T.

Med LP in ostalimi histološkimi tipi so se pokazale razlike tudi v ekspresiji nekaterih drugih označevalcev:

- za LP je značilna sočasna ekspresija skupnega levkocitnega antigena CD45 in epitelijskega membranskega antigena EMA;
- pri LP antigena CD15 nikoli ne dokažemo, pri drugih histoloških tipih pa ga lahko najdemo v 83% primerov;
- pri bolnikih z LP s hibridizacijo in situ prisotnosti EBV v celicah praviloma ne dokažemo, pri drugih tipih pa jo odkrijemo v 50% primerov.

Citokini so polipeptidi, ki jih izločajo RS celice in spremljajoče vnetne celice (limfociti, plazmatke, histiociti, nevtrofilci, eozinofilci), ki z njimi tvorijo za HL značilno histološko sliko. Reakcije med RS celicami in vnetnimi celicami, ki jih posredujejo citokini, so ključne v patofiziologiji HL. Z njihovim delovanjem lahko razložimo nekatere klinične simptome (temperatura, nočno potenje, hujšanje) in histološke spremembe (skleroza, eozinofilija). Tudi proliferacijo RS celic uravnava citokini, bodisi lastni (avtokrina stimulacija rasti), bodisi tisti, ki jih izločajo vnetnice (parakrina stimulacija rasti). Med pomembnejše citokine pri HL uvrščamo tumorski nekrozni faktor, transformirajoči rastni faktor beta, interferon gama in interleukine 1-11.

## REAL KLASIFIKACIJA HL

Poleg razlik v imunofenotipu so se pokazale med nodularnim tipom LP - za ta tip se je v zadnjem obdobju (ponovno!) uveljavilo ime **nodularni paraganulom** - in ostalimi histološkimi tipi tudi klinične razlike (tabela 2).

**Tabela 2.** Klinične značilnosti klasičnega HL in nodularnega tipa limfocitne predominance (LP).

	Klasični Hodgkinov limfom	Nodularni tip limfocitne predominance
Starostna distribucija	bimodalna (med 15. in 30. ter po 50. letu)	unimodalna (po 50. letu)
Delež moških bolnikov	50 - 70%	nad 70%
Lokalizacija	mediastinum, abdomen, vranica	periferne bezgavke
Stadij ob diagnozi	II - III	I
B simptomi	40% bolnikov	< 20% bolnikov
Potek bolezni	agresivna bolezen, pogosto ozdravljiva	indolentna bolezen, pogosto kasni relapsi

Zato so HL v REAL klasifikaciji razdelili v dve osnovni obliki: **nodularni tip limfocitne predominance** in **klasični Hodgkinov limfom**. Klasični HL v REAL klasifikaciji ima povsem drugačen pomen kot klasična oblika Hodgkinove bolezni Lukes-Butlerjeve klasifikacije. Klasična oblika v obeh klasifikacijah pomeni različne histološke tipe.

Iz LP so izdvojili primere, pri katerih v histološki sliki prevladujejo limfociti, med njimi pa so posamične večje celice, ki po podobi in imunofenotipu ne ustrezajo L&H celicam LP, ampak diagnostičnim RS celicam klasičnega HL. Takšne primere so kot poseben tip, **Hodgkinov limfom s številnimi limfociti** (lymphocyte-rich classical Hodgkin's lymphoma), uvrstili v skupino klasičnega HL. Pojavlja se v 5% in klinično zavzema vmesni položaj med LP in drugimi tipi klasičnega HL. Preživetje bolnikov s tem tipom je precej krajše kot pri LP. Ni jasno, ali predstavlja HL s številnimi limfociti le zgodnjo fazo v razvoju mešanoceličnega tipa klasičnega HL ali pa posebno klinično-patološko enoto.

Razdelitev HL, kot jo uvaja REAL klasifikacija, so vključili tudi v novo klasifikacijo malignih bolezni hematopoetskega in limfatičnega tkiva WHO, katere objavo pričakujemo v kratkem (tabela 3).

**Tabela 3.** REAL/WHO klasifikacija Hodgkinovega limfoma.

Nodularni tip limfocitne predominance
<b>Klasični Hodgkinov limfom:</b>
<ul style="list-style-type: none"> <li>• Nodularna skleroza (BNLI 1. in 2. stopnje)</li> <li>• Hodgkinov limfom s številnimi limfociti</li> <li>• Mešano-celicni tip</li> <li>• Limfocitna deplecija</li> </ul>

### POMEN IMUNOFENOTIPIZACIJE PRI PROGNOZI BOLEZNI IN V DIFERENCIALNI DIAGNOZI

Imunofenotipizacija HL ni bila pomembna le za opredelitev posameznih tipov, ampak je postala nepogrešljiva tudi za prognozo bolezni in za diferencialno diagnozo lezij, ki histološko posnemajo HL.

Primeri bolezni z antigenom CD15 v imunofenotipu imajo signifikantno daljše obdobje bolezni brez relapsa kot primeri brez tega antigena.

Diferencialno diagnostično prideta v poštev predvsem ne-Hodgkinov velikocelični limfom B s številnimi limfociti T in anaplastični velikocelični limfom (tabela 4).

1. Ne-Hodgkinov velikocelični limfom B s številnimi limfociti T je maligni limfom z redkimi, posamič razsejanimi, velikimi neoplastičnimi limfoidnimi celicami B, ki spominjajo na L&H celice LP in z difuzno proliferacijo reaktivnih zrelih limfocitov T. V diferencialni diagnozi prideta v poštev LP in mešano-celicni tip klasičnega HL. Velikocelični limfom B s številnimi limfociti T je običajno že ob diagnozi razširjena bolezen in ima slabšo prognozo kot oba omenjena tipa HL.

2. Anaplastični velikocelični limfom (AVCL). Morfološko je razmejitev med AVCL in HL pogosto nejasna. To velja zlasti za nekatere primere AVCL, ki po načinu fibroziranja s tvorbo vozličev spominjajo na nodularno sklerozo

**Tabela 4.** Imunofenotip in diferencialna diagnoza HL.

Boleznska enota	Imunofenotip
<i>Hodgkinov limfom</i>	
Nodularni tip limfocitne predominance	B +, T - CD 30 -, CD15 -, EMA + EBV -
Klasični Hodgkinov limfom	B + (20%), T + (10%) CD30 +, CD15 +, EMA - EBV + (50%)
<i>Ne-Hodgkinovi limfomi, pomembni v diferencialni diagnozi</i>	
Velikocelični limfom B s številnimi limfociti T	B +, lahke verige Ig + CD30 -, CD15 +, EMA - EBV -
Anaplastični velikocelični limfom	B -, T + ali - CD30 +, CD15 -, EMA + EBV -

klasičnega HL, po tipu neoplastičnih celic in njihovem urejanju v večje skupine pa na AVCL. Za to skupino, ki jo imenujemo Hodgkinovemu limfomu podobni AVCL, ni povsem jasno, ali predstavlja varianto AVCL, varianto HL ali pa posebno bolezen. V običajni tip AVCL uvrščamo danes tudi primere s prevlado pleomorfni neoplastičnih celic, ki smo jih še pred nedavnim opredeljevali kot limfocitno deplecijo ali po starejši terminologiji kot retikularni tip oz. Hodgkinov sarkom. Tak tip AVCL se lahko razvije v terminalni fazi bolezni pri bolnikih z verificiranim mešanoceličnim tipom HL in pomeni biološko preobrazbo v bolj maligno obliko bolezni (sekundarni AVCL).

### SINHRONI IN METAHRONI RAZVOJ HL IN NE-HODGKINOVIH LIMFOMOV

Opisani so primeri hkratnega (sinhronega) ali zaporednega (metahronega) pojavljanja HL in ne-Hodgkinovih limfomov.

- Ne-Hodgkinovi limfomi različnih histoloških tipov lahko nastajajo v obdobju od 2 do 10 let po zaključenem zdravljenju HL kot sekundarne novotvorbe. Njihov nastanek povezujejo s kasnimi jatrogenimi učinki kombiniranega zdravljenja s kemoterapijo in radioterapijo.
- Difuzni velikocelični limfom B se lahko razvije pri bolnikih z LP. V tem primeru gre verjetno za dve morfološki obliki istega neoplastičnega kлона. V takšnih primerih pride do evolucije klinično indolentne LP v agresivni ne-Hodgkinov limfom.
- Razvoj difuznega velikoceličnega limfoma B opazamo tudi pri bolnikih z nodularno sklerozo klasičnega HL. Gre za novotvorbi, ki nastaneta najverjetneje neodvisno druga od druge iz dveh različnih neoplastičnih klonov.
- Nastanek sekundarnega AVCL iz klasičnega HL je posledica spremenjenega biološkega potenciala neoplastičnega kлона, ki je skupen obema novotorbama.
- HL lahko nastane kot sekundarna novotvorba pri bolnikih s kronično limfatično levkemijo B. Gre predvsem za tiste primere, kjer lahko najdemo v histološki sliki, ki je sicer

značilna za kronično limfatično levkemijo, posamezne celice, podobne RS celicam.

Sočasno pojavljanje HL in NHL ter mejni primeri, ki jih ne moremo uvrstiti ne v prvo in ne v drugo bolezen, dokazujejo, da ločevanje HL in NHL morda biološko ni povsem utemeljeno.

### EPSTEIN-BARROV VIRUS IN HL

Klinični znaki bolezni (temperatura, levkocitoza, nočno potenje) in epidemiološke posebnosti (bimodalna distribucija bolezni glede na starost, razlike v pogostnosti HL med razvitimi in nerazvitimi deželami, povezava s socialno pripadnostjo) obujajo staro hipotezo o infektivni etiologiji bolezni. Med potencialnimi infektivnimi agensi je na prvem mestu Epstein-Barrov virus (EBV), ki ga je v povezavi z endemičnim afriškim Burkittovim limfomom leta 1964 prvi opisal *Epstein*.

EBV je humani herpes virus, ki je prisoten pri večini odraslih in povzroča v gostitelju trajno infekcijo. Do primarne infekcije, ki običajno poteka brez simptomov, pride večinoma v otroštvu, zakasnele infekcije pri adolescentih in odraslih pa se lahko manifestirajo kot infekcijska mononukleoza. EBV povezujejo ne samo z Burkittovim limfomom ampak tudi z nazofaringealnim karcinomom, z nekaterimi perifernimi limfomi T, Hodgkinovo boleznijo, limfoproliferativno boleznijo po transplantaciji organov oz. tkiv in malignimi limfomi v sklopu sindroma AIDS.

EBV inficira limfocite B v periferni krvi in skvamozni epitel v žrelu. Virusna DNA v latentno inficiranih limfocitih B inducira sintezo šestih jedrnih (EBNA1-6) in treh membranskih beljakovin (LMP1, 2A, 2B), ki jih lahko dokažemo imunohistokemijsko. O latentni infekciji pričata tudi dva tipa RNA (EBER1, 2), ki prepisujeta virusno DNA in ki ju prikažemo s hibridizacijo in situ.

*Weiss in sod.* so prvi dokazali prisotnost DNA EB virusa v bezgavkah bolnikov s klasičnim HL. V razvitem delu sveta (Evropi, Severni Ameriki) je EBV prisoten v neoplastičnih celicah 50% bolnikov s HL, v nerazvitih deželah pa celo pri 95% bolnikov. Najpogosteje ga dokažemo pri mešano-celičnem tipu klasičnega HL, redkeje pri nodularni sklerozi, pri LP pa le izjemoma.

Biološko je najpomembnejši virusni protein LMP1. In vitro aktivira LMP1 gostiteljev onkogen bcl-2, ki s svojim antiapoptotičnim delovanjem preprečuje smrt limfocitov B in jih tako spreminja v neumrljive celice. In vivo je takšen mehanizem manj očiten. Epidemiološke raziskave so pokazale, da se pri ljudeh, ki so preboleli infekcijsko mononukleozo, HL razvije trikrat pogosteje. Pri nekaterih bolnikih s HL ugotavljamo v serumu zelo visoke titre protiteles proti EBV, ki pričajo o latentni infekciji z EBV. Sklepamo lahko torej, da ima pri nastanku takšnih primerov klasičnega HL EBV določeno

---

HL je novotvorba limfocitov B z iztirjeno tvorbo citokinov in spremenjenim delovanjem imunskega sistema.

---

patogenetsko vlogo (vlogo kofaktorja?). Njegov pomen pa postane seveda vprašljiv v primerih HL, pri katerih infekcije z EBV ne moremo dokazati.

Patogenezo HL pri bolnikih brez znakov infekcije z EBV si razlagamo s tremi hipotezami:

1. Pri nastanku HL je udeležen nek drug virus, ki pa ga (še) niso identificirali.
2. EBV je udeležen v patogenezi vseh primerov HL, le da ga pri nekaterih ne moremo dokazati. V skladu s t.i. »hit and run« teorijo se virus naseli v celici, spremeni na neznan način celično DNA, nato pa ga prav tako na neznan način (s protitelesi?) odstrani gostitelj imunski sistem.
3. EBV sploh ni aktivno udeležen v patogenezi HL. Po tej hipotezi, ki jo utemeljujejo predvsem epidemiološko, je prisotnost EBV v RS celicah zgolj slučajna in pomeni le latentno infekcijo z EBV. Težko je na primer pripisati EBV aktivno vlogo v patogenezi nodularne skleroze HL pri skupini mladih bolnic iz socialno privilegiranega okolja, ki predstavlja v razvitem svetu najštevilnejšo skupino med vsemi tipi klasičnega HL, ima pa hkrati najnižjo incidenco EBV v tkivu bezgavk.

### IZVOR IN NARAVA RS CELIC

Poreklo RS celic in njihovih variant pri klasičnem HL je bilo do nedavnega predmet nasprotujočih si mnenj. Kot celice, iz katerih naj bi se razvile, so navajali megakariocite, endotelijske in mieloidne celice, histiocite, folikularne dendritične celice, interdigeritarne retikulumske celice ter aktivirane limfocite B in T.

Na povezavo med RS celicami in limfociti je napeljevala ekspresija aktivacijskega antigena CD30 tako na RS celicah kot na posameznih transformiranih limfocitih v normalni bezgavki. Limfoidni izvor RS celic je postal ponovno vprašljiv, ko so CD30 dokazali tudi na drugih celicah - npr. makrofagih in neoplastičnih celicah nekaterih tumorjev mehkih tkiv. Šele z razvojem novih, prečiščenih protiteles (npr. BerH2) se je izkazalo, da je CD30 prisoten le na limfocitih. Na limfoidno poreklo RS celic opozarja tudi občasna ekspresija antigenov, ki so značilni za limfocite B in T.

Več kot imunofenotip lahko o limfoidnem izvoru in tudi o monoklonski (neoplastični) naravi RS celic povedo nekatere genske spremembe. Geni, ki kodirajo sintezo imunoglobulinov v limfocitih B in receptorja limfocitov T (RLT), so v matičnih celicah limfopoeze razsejani po različnih kromosomih. V takšnem položaju ne morejo kodirati sinteze imunoglobulinov oz. RLT. Med dozorevanjem limfocitov pride do preurejanja teh genov oz. njihovega združevanja v gensko zaporedje, ki se prepisuje na sporočilno RNA in sproži sintezo imunoglobulinov ali RLT. Genske preureditve so za limfocite specifična lastnost. V normalnih limfatičnih tkivih ima vsak limfocit posebno, specifično preureditev genov, ki se razlikuje od

---

HL se razlikuje od NHL predvsem po tem, da predstavlja neoplastična komponenta, tj. RS celice, največ 1% vseh celic.

---

preureditev v drugih limfocitih. Za novotvorbo limfatičnega tkiva je značilno, da imajo vse njene celice enako preureditev genov, kar pomeni, da so genetsko enake, oziroma da nastajajo iz istega celičnega klona.

V začetku »molekularnobiološkega« obdobja značilnih preureditev v RS celicah v večini primerov niso mogli dokazati. Ni bilo jasno, ali do takšnih preureditev genov v RS celicah sploh ne pride ali pa preureditev zaradi premajhnega števila RS celic, ki predstavljajo največ 1% vseh celic, z metodami, ki so bile takrat na voljo (Southern blot), ni bilo mogoče zaznati.

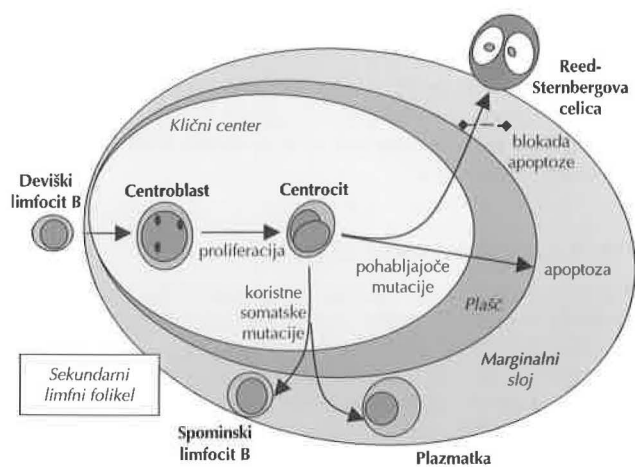
Z novejšo in občutljivejšo metodo polimerazne verižne reakcije (PVR) so na histoloških rezinah bezgavk bolnikov s HL v RS celicah dokazali monoklonske preureditve genov imunoglobulinov v 40%. Kako pojasniti dejstvo, da je preostalih 60% primerov HL poliklonalnih? Razlog je kontaminacija z DNA normalnih limfocitov B, do katere pride med ekstrakcijo DNA iz histoloških rezin.

Zato so po letu 1993 razvili več metod, s katerimi lahko v posameznih, iz histoloških rezin izoliranih RS celicah s PVR opredelijo njihovo klonalnost. Februarja letos je *Harald Stein* iz Berlina v *The New England Journal of Medicine* poročal o modifikaciji metode, s katero je v vseh preiskanih RS celicah uspel dokazati enake preureditve genov imunoglobulinov, tj. monoklonalnost. Vse kaže, da se je s tem kratkim sporočilom razpletla 160 let stara uganka o izvoru in naravi RS celic klasičnega HL. Le-te so torej monoklonske celice, ki nastajajo večinoma iz limfocitov B. Z monoklonalnostjo je opredeljena tudi neoplastična narava bolezni.

## PATOGENEZA HL

Nastanek RS celic pri klasičnem HL in L&H celic pri LP je povezan s kinetiko limfocitov B v kličnih centrih sekundarnih limfnih foliklov. Pod vplivom antigena se sproži proces aktivacije malih limfocitov B in njihove preobrazbe v centroblaste. Centroblasti se aktivno delijo in diferencirajo v centrocite. Skupno s centrociti tvorijo klični center. Že v centroblastih, še bolj pa v centrocitih se pojavljajo somatske mutacije genov, ki kodirajo sintezo imunoglobulina. Mutacije imajo koristne in nekoristne učinke. Koristne so somatske mutacije, zaradi katerih nastajajo centrociti z imunoglobulini oz. protitelesi z visoko afiniteto za antigen, ki je sprožil nastanek celic kličnih centrov. Takšni centrociti se diferencirajo v spominske limfocite B in v plazmatke. Rezultat nekoristnih somatskih mutacij so centrociti z imunoglobulini z nizko afiniteto za antigen, ki v procesu apoptoze odmrejo.

RS celice klasičnega HL se v kličnih centrih razvijajo iz tistih transformiranih limfoidnih celic B, pri katerih pride do nekoristnih, t.i. pohablajočih (crippling) mutacij. Čeprav v teh celicah lahko dokažemo preureditve genov za sintezo imunoglobulinov, pa le-ti zaradi pohablajočih mutacij niso funkcionalni. To pomeni, da sta blokirana genski prepis na RNA in sinteza imunoglobulinov. Praviloma bi morale takšne celice odmreti z apoptozo, ker pojav pohabljujočih mutacij, ki preprečujejo sintezo imunoglobulinov, ni združljiv z življenjem.



Slika 4. Patogeneza Hodgkinovega limfoma.

Zato je druga značilnost RS celic blokada apoptoze. Kot morebitni antiapoptični dejavniki omenjajo nekateri avtorji infekcijo z EBV in disfunkcijo supresorskega gena p53. Patogeneza HL je shematično prikazana na sliki 4.

Tudi izvor L&H celic LP je danes pojasnjen. Njihov nastanek iz transformiranih limfoidnih celic B kličnih centrov dokazujejo ekspresija markerjev B (npr. CD20, CD79a), monoklonske preureditve genov, ki kodirajo sintezo imunoglobulinov, in somatske mutacije njihovega variabilnega segmenta, ki so - v nasprotju s pohabljujočimi mutacijami v RS celicah klasičnega HL - funkcionalne.

V redkih primerih klasičnega HL so v RS celicah dokazali citotoksične molekule, ki so sicer označevalci citotoksičnih limfocitov T. V teh primerih so lahko dokazali tudi za limfocite T specifične antigene in odsotnost antigenov B. Niso pa dokazali preureditev genov, ki so značilne za limfocite T. Na vprašanje, ali lahko pri posameznih primerih klasičnega HL RS celice izvirajo iz limfocitov T, torej še ni dokončnega odgovora.

## ODPRTA VPRAŠANJA

Kljub razpletu nekaterih pomembnih ugank, ki zadevajo naravo procesa in patogenezo HL, ostaja še vrsta odprtih vprašanj, ki terjajo odgovor. Omenim naj samo nekatera:

- Ali sta HL s številnimi limfociti in LP biološko sorodni ali le morfološko podobni bolezni?
- Kako razmejiti HL od AVCL in kako razvrščati mejne primere?
- Katere spremembe genoma sprožijo preobrazbo limfoidnih celic B kličnih centrov v RS ali L&H celice HL?
- Kateri dejavniki preprečujejo apoptozo limfoidnih celic B v kličnih centrih, v katerih je prišlo do pohabljujočih mutacij in ki so se preobrazile v RS celice?
- Ali obstajajo primeri klasičnega HL, ki nastajajo iz limfocitov T?
- Kakšna je vloga EBV in drugih virusov v patogenezi HL?

**Literatura:**

1. Kaplan HS. Historical aspects. In: Kaplan HS. Hodgkin's Disease (2nd ed), Cambridge: Harvard University Press, 1980: 1-15.
2. Magrath IT. Historical perspectives: the evolution of modern concepts of biology and management. In: Magrath IT, ed. The non-Hodgkin's lymphomas (2nd ed). London: Arnold, 1997: 47-76.
3. Gruss HJ, Kadin ME. Pathophysiology of Hodgkin's disease: functional and molecular aspects. *Bailliere's Clin Haematol* 1996; 9:417-46.
4. Stein H et al. Molecular biology of Hodgkin's disease. *Cancer Survey* 1997; 30:107-23.
5. Braeuninger A et al. Hodgkin and Reed-Sternberg cells in lymphocyte predominant Hodgkin's disease represent clonal populations of germinal center-derived tumor B cells. *Proc Natl Acad Sci USA* 1997; 94:9337-42.
6. Harris NL. The many faces of Hodgkin's disease around the world: What have we learned from its pathology? *Ann Oncol* 1998; 9(Suppl.5):45-56.
7. Hummel M et al. Clonality of Reed-Sternberg cells in Hodgkin's disease (letter). *N Eng J Med* 1999; 340:394-5.