

Ugoden razplet pri lokalno napredovalem raku danke

Uroš Smrdel, Matjaž Zwitter

Med bolniki z rakom danke niso redkost taki, ki jim napredovanje rakave bolezni na mestu primarnega tumorja hudo zaznamuje preostanek življenja. Kadar tumor seže preko dosega radikalnega kirurškega zdravljenja, skušamo bolniku pomagati z obsevalnim zdravljenjem, s paliativnimi kirurškimi posegi in z analgetskimi blokadami. Vsi ti ukrepi pa redko zadovoljivo ublažijo bolečino, težave zaradi razpadajočega tumorja in probleme z odvajanjem blata in vode.

Predstavila bova bolnika, ki se je v več pogledih razlikoval od drugih bolnikov z lokalno napredovalim rakom danke. Najprej po mladosti: ob diagnozi leta 1991 je bil star 29 let. Po podatkih Registra raka za Slovenijo je med približno 400 novimi bolniki z rakom danke na leto le 0,7% mlajših od 35 let, starost pod 30 let pa je še posebej izjemna (1). Če povprečno podoba bolnika z napredovalim rakom danke predstavlja starejši bolnik z vrsto kroničnih bolezni, potem je naš bolnik - mlad, športno aktiven in brez drugih težav - jasno odstopal od tega povprečja.

Poseben pa je bil naš bolnik tudi po tem, da pod nobenim pogojem ni hotel pristati na zunanjo izpeljavo črevesa - anus preter. Tudi če bi glede na odlično splošno kondicijo in mladost razmišljali o razširjenem kirurškem zdravljenju - radikalni odstranitvi zadnjega črevesa skupaj s prostato in delom mehurja, kamor je tumor vraščal - bolnik o tem ni hotel niti slišati.

Razlike poudarjajo zato, da bi utemeljila, zakaj smo se odločili za način obsevalnega zdravljenja, ki močno odstopa od naše vsakodnevne prakse. Bolnike z inoperabilnim rakom danke zdravimo z obsevanjem z običajno dnevno dozo 2 Gy in s skupno dozo med 50 in 56 Gy, obsevanju pa pogosto na začetku in na koncu dodamo še citostatik 5-fluorouracil (2,3). S takšnim zdravljenjem večinoma dobro ublažimo težave, vendar le redko za dlje časa preprečimo napredovanje tumorja.

Ker smo pri našem bolniku želeli vsaj dolgotrajno zazdravitev bolezni, morda pa celo ozdravitev, smo morali predvideti bistveno višjo skupno dozo obsevanja. Takšen namen obsevanja pa je zahteval dvoje. Zelo natančno smo morali opredeliti obsevalni volumen, ki naj pokrije celoten tumor in hkrati zajame čimmanj zdravega tkiva. Spremenili pa smo tudi frakcionacijo obsevanja. Obsevanje z običajno dnevno dozo do zelo visoke skupne doze bi pripeljalo do resnih kasnih posledic - hude fibroze v področju mehurja in medenice. V drugem delu obsevanja smo zato zmanjšali dozo na posamično frakcijo obsevanja in ga obsevali dvakrat na dan. Takšna sprememba v frakcionaciji obsevanja je obetala dober učinek na tumor in precej

akutnih sopojavov, zato pa še sprejemljive kasne posledice zdravljenja.

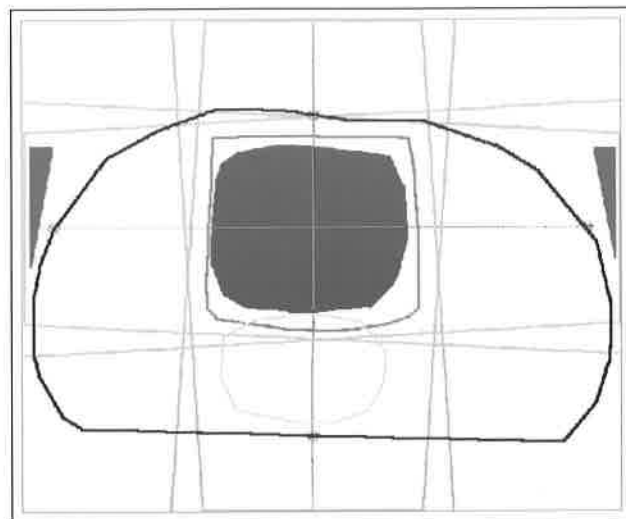
PREDSTAVITEV BOLNIKA

Bolnik, tedaj star 28 let, je v letu 1990 tožil zaradi težav z odvajanjem in je na blatu opazil svežo kri. Prejel je svečke proti hemoroidom.

V začetku leta 1991 smo ga sprejeli na Onkološki inštitut in ugotovili lokalno napredovali rak danke. Tumor v globini 8 cm od analnega sfinktra je zajemal tri četrtine svetline danke in je bil čvrsto prirasel na prostato. Histopatološko je šlo za slabo diferenciran adenokarcinom.

Preiskave niso odkrile oddaljenih zasevkov in tudi tumorski označevalec CEA je bil s 3,6 ng/mL le neznatno povišan. Zaključili smo, da gre za karcinom danke, stadij T4 NX M0. Po mnenju kirurga je bil proces inoperabilen, zato smo se odločili za zdravljenje z radikalnim obsevanjem.

Bolnik je med obsevanjem ležal na trebuhu. Na sliki vidimo presek bolnika z vrisanim tumorjem, mehurjem in strukturami medenice. Obsevali smo ga na linearnem pospeševalniku z žarki X energije 10 MeV preko štirih vstopnih obsevalnih polj - zadnjega, sprednjega in dveh stranskih. V stranski polji smo vstavili klinasti filter, da smo s tem preprečili previsoko dozo v področju tik pred križnico (slika 1). Sprva smo ga obsevali enkrat dnevno z dnevno dozo 2 Gy, po skupni dozi 50 Gy pa



Slika 1. Plan obsevanja z vrisano 95% dozo. Legenda: črno: presek telesa v sredini obsevalnega polja, modro: tarčni volumen, rumeno: sečni mehur, rdeče: 95% izodoza, zeleno: obsevalna polja, rjavo: klinasta filtra.

smo prešli na obsevanje z dozo 1,2 Gy dvakrat dnevno. Skupna doza obsevanja je bila 69,2 Gy. V zadnjem tednu obsevanja je bolnik prejel citostatik 5-fluorouracil.

Ob koncu obsevanja je imel bolnik precej težav zaradi cistitisa in vnete kože v obsevalnem področju, še posebej v pregibih in na perineju, kjer se je epidermis vlažno luščil. Prejel je uroantiseptik in priporočilo, naj uživa veliko tekočine, kožo pa smo negovali z 15% olivnim oljem v Borogalu. Po dveh mesecih so omenjene težave minile.

Po obsevanja tumor ni izginil. Da bi preprečili popolno stenozo, so mu v naslednjih mesecih večkrat opravili kriokirurški poseg in iz svetline črevesa odstranjevali eksofitično nekrotično rakavo raščo. Pol leta po zaključku obsevanja je ostala na tem mestu le še fibroza z zmerno stenozo svetline črevesa.

Osem let po zdravljenju je bolnik v odličnem splošnem stanju in brez znakov bolezni. Analni kanal je močno fibroziran, tako da ni prehoden niti za mezinec, vendar se je bolnik privadil uravnati odvajanje blata. Veliko se ukvarja z osemletnim sinom, ki si želi postati nogometaš.

SKLEP

V medicini in seveda tudi v onkologiji potrebujemo doktrine diagnostike in zdravljenja - standardne postopke,

ki so prirejeni povprečnemu bolniku. Kadar bolnik od tega povprečja močno odstopa, bomo takim posebnim okoliščinam priredili tudi zdravljenje. Zato nam večasih uspe, da rešimo na videz brezupen primer.

Literatura:

1. Incidenca raka v Sloveniji 1991- 1996. Ur.: Pompe Kirn V in sod. Onkološki inštitut – Register raka za Slovenijo, Ljubljana 1994 - 1998.
2. Cohen AM, Minsky BD, Friedman MA. Rectal Cancer. In: De Vita VT jr, Hellman S, eds. Cancer: Principles and Practice of Oncology, 4th Edition. Philadelphia: J. B. Lippincott Company, 1993: 978-1005.
3. Martenson JA, Gunderson LL. Colon and Rectum. In: Perez CA, Brady LW, eds. Principles and Practice of Radiation Oncology, 3rd Edition. Philadelphia: J. B. Lippincott Company, 1997: 1498-510.