

Nevrokirurško zdravljenje zasevkov v centralnem živčevju

Roman Bošnjak

Zasevki v možgane tvorijo približno polovico intrakranialnih tumorjev. Zasevanje v možgane se pojavi pri 15-35% bolnikov z rakom (1). V 15% je zasevek v možgane lahko prvi znak bolezni (2). Nova nevrološka simptomatika zaradi zasevanja v možgane takrat bistveno skrajšuje preživetje.

Preživetje bolnika z manifestnim metastatskim procesom v možganih je brez zdravljenja približno 1 mesec, z uporabo steroidov pa okrog dva meseca (3,4). Obsevanje celotnih možganov lahko preživetje podaljša na 3 do 6 mesecev (5,6).

Najdaljše in najkvalitetnejše preživetje je možno pri bolnikih s solitarno metastazo in dobro kontrolirano primarno boleznijo brez razsoja drugje po telesu, če mikrokirurški odstranitvi metastaze sledi radioterapija (2,7,8,9). V tem primeru je preživetje podaljšano na 40 tednov - v primerjavi z obsevalno terapijo, kjer je preživetje 15 tednov (9). Le v 50% je zasevek samo eden, polovica bolnikov z eno metastazo pa ni primerna za kirurško terapijo zaradi razsoja v drugih organih, nekontrolirane primarne bolezni, nedostopnosti zasevka ali drugih razlogov (2).

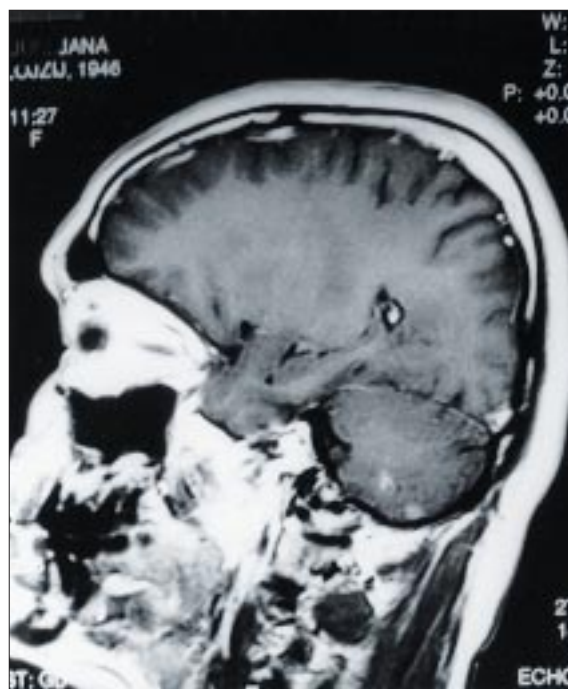
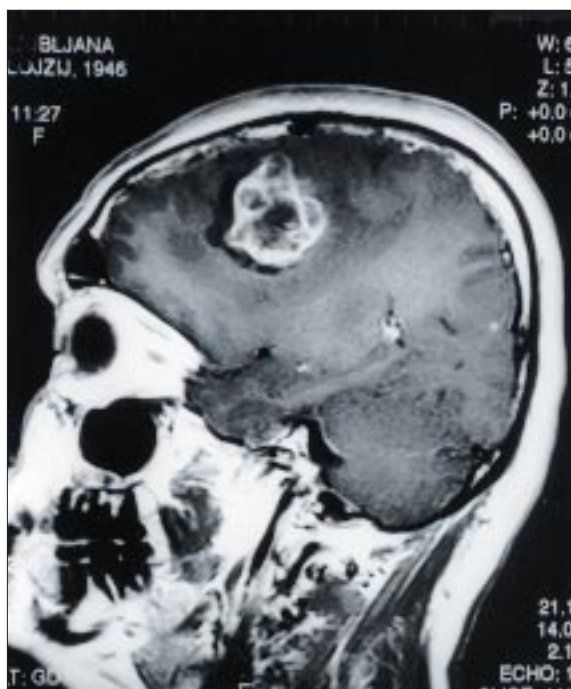
Pri pojavu sinhronih metastaz (znotraj 2 mesecev po odkritju primarnega tumorja) je preživetje krajše od 6 mesecev (mediana 3,3 mesecev), smrt pa je v več kot 90% posledica osnovne bolezni (15). Pri metahronih metastazah v možgane (pojavi se več mesecev ali let po pojavu primarnega raka) je preživetje po mikrokirurški odstranitvi bistveno daljše, mediana je 32-40 tednov (9).

Verjetnost lokalne ponovitve po kirurški odstranitvi je po enem letu od 0 do 20%, po obsevanju samem pa več kot 50% (7,13,14).

Razen v redkih primerih (slika 1), kirurška terapija multiplih metastaz ni upravičena (10-12). Prav tako se za nevrokirurško odstranitev ne odločimo pri bolnikih, pri katerih je pričakovano preživetje manj kot 2 meseca (7).

V podskupini bolnikov, pri katerih je solitarna metastaza edini znak raka (prava solitarna metastaza), je enoletno preživetje - takojšnji in totalni mikrokirurški odstranitvi - bistveno podaljšano na 81% (16).

Cilj kirurške terapije metastatskega procesa je kompletna odstranitev metastaze brez dodatnih nevroloških deficitov.



Slika 1. Sinhrono in asimptomatske multiple metastaze supratentorialno in infratentorialno pri bolniku s hipernefromom. Največja metastaza z okolnim edemom v frontalnem režnju že kaže spaciokompresivni učinek (iztisnjen frontalni rog stranskega ventrikla, začetna herniacija pod falks).

Z odstranitvijo metastaze odpravimo spaciokompresivni učinek metastaze, zaradi citoredukcije odpravimo njene metabolne in biokemične učinke na okolno možgansko tkivo, vzpostavimo možnosti za normalizacijo živčnih funkcij in normalen pretok likvorja, v veliki meri pa preprečimo tudi ponovno lokalno razrast tumorja. Sodobna pooperativna mortaliteta v prvem mesecu je enaka poobsevalni in znaša do 3% (17).

KIRURŠKE INDIKACIJE

Metastaze v možganih so posledica hematogenega razsoja. Po lokaciji jih razdelimo v supratentorialne in infratentorialne, v možganskem deblu (1-3%), kortikalne ali subkortikalne, intraventricularne oziroma periventricularne, epiduralne in intraduralne ipd. (19). Raka pljuč in dojke povzročata skupno več kot polovico metastaz v možgane. Tri četrtine metastaz iz drugih organov zaseva v parenhim možganov, največkrat periferno na meji med možgansko sivino in belino, redkeje v leptomeninge (karcinomatozni meningitis). Večina metastaz vznikne posteriorno od silvične fisure, v povirju arterije cerebri medije in parietotemporookcipitalno. Supratentorialno vznikne kar 80% solitarnih metastaz, 16% pa jih je v zadnji lobanjski kotanji.

Redki primarni možganski tumorji zasevajo vzdolž likvorskega prostora (angl. drop mets).

Solitarna metastaza

Največjo korist od mikrokirurške terapije imajo bolniki s solitarno metastazo, pri katerih primarna bolezen še ni dokazljiva ali je omejena na eno lokacijo in jo je mogoče dobro kontrolirati (kirurško, radioterapevtsko, s kemoterapijo ipd.), pričakovano preživetje pa je več kot 2 meseca.

Biopsija

Če je le mogoče, metastazo (ali več metastaz, če so le-te dostopne z enim pristopom) odstranimo v celoti ali vsaj bistveno reduciramo (t.i. razširjena biopsija) skozi kraniotomijo.

Kadar metastaz(e) zaradi lokacije ali majhnosti ni mogoče varno doseči in odstraniti ali kadar je splošno stanje bolnika slabo, s stereotaktično biopsijsko sondo skozi luknjičasto trepanacijo odščipnemo le vzorec tkiva za načrtovanje optimalne onkološke terapije.

Tudi pri radiosenzitivnih rakastih boleznih, kot so limfomi ali germinalni tumorji, kjer je terapija izbora obsevanje, je potrebna najprej stereotaktična biopsija.

Približno pri 5-10% bolnikov z znano histološko diagnozo primarnega raka je radiološko postavljena diagnoza možganske metastaze napačna (18).

Lokalna ponovitev solitarne metastaze

Ponovna mikrokirurška odstranitev je najboljša terapija pri lokalnih ponovitvah po predhodni odstranitvi in obsevanju na obsevanje slabo občutljivih metastaz npr. hipernefroma in melanoma, če je ponovitev še vedno solitarna in je osnovna bolezen kontrolirana, Karnofskyjev indeks pa več kot 60%.

Intersticijska brahiterapija

Vstavljanje radioaktivnih delcev (brahiterapija) je mogoče s stereotaktično metodo ali skozi kraniotomijo v ležišče odstranjenega tumorja.

Multiple metastaze

Izjemoma operiramo tudi dve ali več metastaz, kadar jih je mogoče odstraniti z istim pristopom. Tudi kadar simptomatsko metastazo v zadnji kotanji spremlja majhna ali relativno radiosenzitivna in asimptomatska lezija supratentorialno, bi bila odstranitev simptomatske metastaze upravičena. Pri zelo velikih radiosenzitivnih ali krvavečih metastazah z življenjsko nevarnimi znaki akutno zvišanega intrakranialnega tlaka dosežemo poleg redukcije oziroma odstranitve lezije še dekompresijo in hitro zmanjšanje intrakranialnega pritiska, kar je opravičljivo, četudi jo spremlja več majhnih metastaz. Kadar so multiple metastaze edini znak bolezni, biopsiramo najlaže dostopno metastazo.

Motnje v obtoku likvorja

Metastaski procesi v tretjem ventriklu, lamini kvadrigemini, v četrtem ventriklu ali cisterni magni so lahko vzrok obstruktivnega hidrocefalusa. Krvaveče metastaze so lahko vzrok za hematocefalus in razvoj hidrocefalusa. Karcinomatoza dure ali zvišana vsebnost proteinov v likvorju sta lahko v zvezi z malabsorpcijskim hidrocefalusom. Če je le mogoče, poskusimo najprej odstraniti vzrok motnje obtoka likvorja - metastazo. Kadar pa to ni več mogoče, je zaradi motnje v pretoku ali resorpciji likvorja potrebna zunanja ventrikularna drenaža oziroma ventrikuloperitonealna ali tekoperitonealna drenaža.

Vstavitev Ommayevega rezervoarja

Za intratekalno kemoterapijo nekaterih metastaz vstavimo v podkožje skalpa rezervoar, iz katerega vodi kateter v ventrikularni sistem. Zadošča luknjičasta trepanacija. S punkcijo rezervoarja je mogoče dovajati topični kemoterapevtik direktno v ventrikel in iz njega odvajati likvor za biokemične in citološke kontrole. Pri pogostih infektih drenažnih sistemov je treba sistem v celoti odstraniti, po končanem antibiotičnem zdravljenju pa ga ponovno vstaviti.

POSEBNOSTI NEVROKIRURŠKE OPERACIJE

Centralno živčevje ima kompleksno funkcionalno topografijo (20). Do lezije ni vedno mogoče varno priti po najkrajši poti. Vedno bolj podrobno poznavanje kompleksne strukture možganov v povezavi s funkcijo je izoblikovalo številne nevrokirurške pristope do tumorja, pri katerih je operativna morbiditeta minimalna, in le malo je lokacij, ki ne bi bile dostopne skozi kraniotomijo ali vsaj stereotaktično. Bolj kot lokacija in majhnost tumorskega procesa so za operabilnost pomembne lokalne razmere na meji med tumorskim in možganskim tkivom, npr. invazivnost in adherentnost tumorja do možganskega tkiva, žil, živcev, možganskih ovojnic in kosti.

Pozicioniranje glave in nevrokirurški pristopi

Lokacija lezije ima najpomembnejšo vlogo pri izbiri pravilnega operativnega pristopa, ki omogoča varno in kompletno odstranitev. Pri operaciji možganske metastaze leži pacient bodisi na hrbtu, boku ali sedi. S pravilno rotacijo glave in fleksijo vratu dosežemo najprimernejši položaj glave, ki jo med operacijo imobiliziramo v tritočkovni nastavek. Pri sedečem položaju grozi nevarnost zračne pljučne embolije, zato imajo vsi pacienti pred operacijo uveden centralni venski kateter v desni atrij, med operacijo pa še prekordialno Dopplerjev sonograf in kontinuirano monitoriranje koncentracije CO₂ v izdihanem zraku.

K metastazam, ki ležijo blizu falksa in korpusa kalozuma ali segajo v frontalni rog in telo stranskega ventrikla, v tretji ventrikel ali talamus, pristopimo interhemisferično. Skozi silvično fisuro lahko dosežemo metastaze v supraselarnem in paraselarnem področju (21), v mediobazalnem delu temporalnega in frontalnega lobusa, v ponsu, mezencefalonu in paraklivalno. Okcipitalni pristop omogoča odstranjevanje metastaz iz pinealne regije in centromedialnega dela okcipitalnega lobusa. Subokcipitalni pristop omogoča odstranjevanje metastaz iz pontocerebelarnega kota. Skozi subokcipitalni položaj lahko odstranjujemo metastaze, ki mejijo na četrti ventrikel ali foramen okcipitale magnum.

Kraniotomije

Enostavne kraniotomije napravimo hitro s pnevmatičnimi ali električnimi žagami. Najprej zavrtamo trepanacijske luknjice, ki jih z žago povežemo med seboj in oblikujemo kostni reženj, ki je lahko prost ali ostane priraščen na mišico (vezan). Izogniti se moramo poškodb duralnih venskih sinusov in dure. Kraniotomijo napravimo glede na predvideno lego metastaze in si pri tem pomagamo s površinskimi naravnimi označevalci, npr. z oddaljenostjo od sagitalnega in koronarnega šiva ipd. Pri bolj zapletenih kraniotomijah pa ni dovolj, da dvignemo kostni reženj, temveč je treba pristop izboljšati tako, da odbrusimo del kosti (npr. sfenoidnega krila, strehe orbite, klinoida, ostanka luske temporalne kosti, vrha piramide) na lobanjskem dnu (21). Kjerkoli je bila med kraniotomijo izpostavljena pnevmatizirana kost, jo je potrebno vodotesno zapreti. Duro razrežemo tako, da je prikazana največja možna površina možganov. Uporaba mikroskopske povečave, bipolarnе koagulacije, aspiratorja z zvezno regulacijo podtlaka in mikroinstrumentov je standard sodobnih mikrokirurških tehnik. Kadar kostni reženj vrnemo na prvotno mesto, je trepanacija osteoplastična, sicer pa osteoklastična.

Razen pri kortikalnih metastazah, ki so vidne na površini možganov, točne projekcije subkortikalne metastaze - zlasti če je ta globlje kot 1-2 cm in je majhna - na površino ni mogoče prepoznati. S pomočjo MRI posnetkov površine možganov lahko iz vzorca girusov in sulkusov prepoznamo najverjetnejše vstopno mesto do metastaze in iz slike izmerimo globino, največkrat pa ti podatki zaradi lokalnega edema in relativno majhne ekspaniranega dela površine

možganov nimajo želenega pomena. Zato si v teh primerih pomagamo s CT markacijo in intraoperativnim ultrazvokom.

Mikrokirurške tehnike

Pri odstranjevanju intracerebralnih ali intracerebelarnih metastaz izrabljamo mikroskopsko dobro ločljivost med metastazo in možganskim tkivom (22-24). Do subkortikalne metastaze pridemo po transkortikalni poti skozi konveksiteto možgan. Nikoli ne vstopamo skozi girus, temveč vedno skozi sulkus. Z mikroinstrumentom potrpežljivo ločujemo možgansko tkivo od metastaze, kontroliramo krvavitev iz obeh površin in možgansko tkivo sproti zaščitimo z bombažnimi trakci. Vsako veno ali arterijo, ki je adherentna na metastazo, poskušamo mobilizirati in ohraniti. Kadar je metastaza adherentna na pomembno žilno strukturo, npr. arterijo cerebri medijo, arterijo horoideo anterior ali perforatorje, se odločimo raje za delno odstranitev. Le majhne metastaze lahko odstranimo v enem kosu, pri večjih pa poteka odstranjevanje po koščkih. Le na tak način sta manipulacija in dinamična retrakcija okolnega možganskega tkiva še sprejemljivi in najmanj škodljivi. Pri cističnih metastazah z aspiracijo mucinozne ali serohemoragične vsebine že v začetku zmanjšamo njihovo velikost in si olajšamo odstranjevanje. Od fragilnosti metastatskega tkiva, njegove adherence na okolico in invazivnosti ter od nevrokirurške tehnike in potrpežljivosti je odvisna popolnost odstranitve. Lokalna rekurenca naj bi znašala do 20% (13,14).

Odstranjevanje epiduralnih in duralnih metastaz je za razliko od parenhimskih velikokrat le delno oziroma subtotalno. Kompletno ekscizijo dure onemogoča infiltracija prehodnih duralnih sinusov in mostnih ven. Pri duralnih metastatskih procesih kompletna odstranitev pogosto ni mogoča brez žrtvovanja funkcije možganskih živcev, ki izstopajo skozi možgansko dno. Žrtvovanje spodnjih možganskih živcev ni nikoli opravičljivo. Primanjkljaj izrezane dure pokrijemo s sintetičnimi materiali - plastika dure.

Infiltrirano kost izbrusimo v zdravo, nadomestimo jo z avtologno kostjo ali umetnimi materiali. Popolna hemostaza v ležišču metastaze in vodotesni šiv dure oziroma vodotesna plastika dure zagotavljajo najmanjšo možnost pooperativnih zapletov, kot so intracerebralna krvavitev, epiduralni hematomi, pooperativna likvoreja in meningitis.

Stereotaksija

Subkortikalne metastaze, ki jih na površini ni videti niti jih ni mogoče zatipati pod površino, je praviloma težko najti, včasih tudi z uporabo ultrazvoka. Kritična majhnost metastaze je 1 cm. Za metastaze v globini hemisfere je varneje uporabiti stereotaktične metode, ki iz lege označevalcev na površini glave in MRI slik možganov lokacijo metastaze prevedejo v pravokotni koordinatni sistem na glavo pričvrščenega okvirja, ki vodi biopsijsko sondo. Kombinacija stereotaktičnega sistema z delovnim endoskopom lahko preseže biopsiranje in uspešno odstrani majhne metastaze iz parenhima ali stene stranskih ventriklov.

METASTAZE V SPINALNEM KANALU

Pri približno 10% bolnikov z rakom se pojavlja zasevanje v spinalni kanal (25). Čeprav so metastaze v spinalni kanal lahko tudi intramedularne in intraduralne ekstramedularne, so praviloma ekstraduralne. Najpogostejše je zasevanje v prsni del hrbtenice (50-60%). Ekstraduralne metastaze zrastejo v telesih vretenc ali v epiduralnem prostoru in pritiskajo na hrbtenjačo. Najpogostejši so limfomi, pljučni karcinom, karcinomi gastrointestinalnega trakta, melanom, karcinom prostate in dojke. Medtem ko sta slednja lahko tudi osteoblastična, je za metastatske procese značilna destrukcija kosti. Kompresivna patološka fraktura vretenca lahko opozori na prisotnost ekstraduralnega procesa še pred pojavom nevroloških znakov in simptomov parapareze ali tetrapareze s sfinktrskimi motnjami, ki se največkrat pojavljajo postopno in asimetrično prizadenejo obe okončini. Začetna prizadetost dolgih prog je v začetku lahko zakrita z netipičnimi lumbalgijo, lumboishialgijo, cervikobrahialgijo, pasastimi bolečinami ali utesnitvenimi sindromi perifernih živcev, zato pacienta k nevrologu privede šele nenaden zastoj urina, pareza stopala, nezmožnost samostojne hoje, ascendentna hipestezija ipd. Tako diagnostiko kot operativno terapijo intraspinalne spaciokompresivne lezije je treba izvesti takoj oziroma v prvih urah hospitalizacije. Urgentno mielografijo in CT v diagnostiki nadomešča MRI.

Veliko pacientov ima že ob sprejemu nestabilno hrbtenico, velika je verjetnost hitrega ali nenadnega poslabšanja do definitivne paraplegije. Več kot dan stare kompletne paraplegije ne operiramo. Prognoza je ugodna, če je še prisotna hotena gibljivost v proksimalnih sklepih. Prognostično ugodno je tudi zmanjšanje parapareze po terapiji z visokimi dozami steroidov. Delovanje sfinktrov je bistveno bolj občutljivo na kompresijo in se po dekompresiji zelo slabo popravlja, če se sploh. Klinične izkušnje kažejo, da je intraspinalna dekompresija najbolj učinkovita v prvih šestih urah po začetku sfinktrskih motenj. Izguba kontrole sfinktrov pred operacijo je praviloma nepovratna.

Intraspinalna dekompresija je izključno paliativni nevrokirurški poseg. Poseg ne podaljša preživetja, zmanjša pa bolečine in omili nevrološki deficit. Le v zelo redkih primerih je metastatski proces omejen na eno vretenca oziroma posamični segment hrbtenice, ga je mogoče totalno odstraniti, je občutljiv na radioterapijo, ohranjeno nevrološko stanje je dobro, preživetje pa dolgo. V tem primeru bi bila indicirana korpektomija (slika 2) in zamenjava razžrtega vretenca s kostnimi avtotransplantati oziroma s pomočjo t.i. kostne kletke (angl. bone cage). Večinoma pa metastatski proces že prerašča meje korpusa, pedikla ali

arkusov in se razteza paraspinalno in intraspinalno preko več segmentov, lahko pa so zasevki tudi že v drugih korpusih, vendar še ne segajo v spinalni kanal.

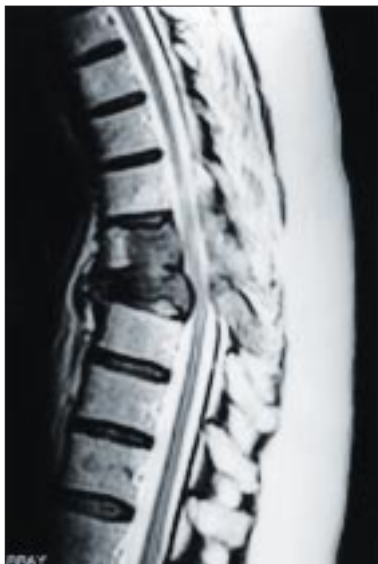V urgentnih razmerah nevrokirurg pod mikroskopom in z mikrokirurško tehniko napravi dekompresijo hrbtenjače z dorzalnim pristopom. Napravljena je laminektomija, ki z dorzalne strani razgali intraspinalni proces. Največkrat je treba laminektomijo podaljšati še na kranialni in kavdalni segment oziroma toliko, da je razgaljen normalen epiduralni prostor. Sledi odstranjevanje tumorja epiduralno po koščkih ("piece meal") ali z aspiracijo z dorzalne in lateralne strani. Hrbtenjača ne dovoljuje nikakršnega vleka in pritiska, zato je odstranjevanje tumorja na ventralni strani, od koder se širi, najbolj omejeno. Najlažje je odstranjevanje tumorja izpod hrbtenjače tam, kjer je bil razžrt pedikel in je zato omogočen pristop z bolj lateralne strani kot pri transpedikularnem pristopu. Tumor delno odstranimo iz korpusa, po potrebi odstranimo še diskus. Tumor, ki izrašča iz korpusa navzad v spinalni kanal, boči ali destruiira longitudinalni dorzalni ligament, se širi lateralno ob korenih v intervertebralni foramen in dorzalno okrog hrbtenjače izpod lig. flavum in vretencnih lokov. Laminektomija lahko prispeva k nestabilnosti hrbtenice, npr. kadar je razžrt pedikel na eni strani in je bila napravljena foraminotomija na drugi strani. Foraminotomija je potrebna, kadar tumor obrašča koren in ob njem skozi intervertebralni

foramen raste v paravertebralni prostor. Pomembno je ohraniti tudi radikularne arterije, zlasti v spodnjem delu prsne hrbtenice, kjer poteka Adamkiewiczova arterija. Nazadnje revidiramo še intraduralni prostor.

V cervikalnem delu poleg dorzalnega pristopa uporabljamo še anterolateralni pristop. V torakalnem delu sta pri manj razsežnih in enostranskih raščah včasih uporabnejša kostotransverzalni ali transpedikularni pristop. Urgentni intraspinalni dekompresiji lahko sledijo še sekundarni kirurški posegi odstranjevanja tumorja prevertebralno po transtorakalni ali transabdominalni poti in operativna stabilizacija hrbtenice. Če je le mogoče, kombinirane kirurške posege planiramo (slika 2). Do operativne stabilizacije nosi pacient mavčev ali snemni tritočkovni steznik, s katerim je možna zgodnja rehabilitacija že med onkološkim zdravljenjem. Pri bolnikih, pri katerih je pričakovano preživetje kratko, možnost, da bomo lahko odstranili tumor, pa majhna, ter pri bolnikih z agresivnim procesom in s slabim nevrološkim stanjem operativna stabilizacija ni smiselna.

SKLEP

Nevrokirurgija je kljub tehnološkemu napredku le ena od paliativnih metod pri zdravljenju rakave bolezni z razsojem v



Slika 2. Metahroni metastazi v prsni hrbtenici s patološkim kompresivnim zlomom in blago utesnitvijo hrbtenjače z ventralne smeri zaradi lokalnega širjenja zasevka v spinalni kanal. Zasevka raka dojke sta se pojavila po 6 letih z nenadno lokalizirano bolečino. Metastatski proces je omejen na vse dele obeh prizadetih vretenc. Pacientka je brez nevroloških izpadov in je pokretna s tritočkovnim steznikom. Predvidena je dvojna korpektomija, nadomeščanje odstranjenih vretenc s kostnim avtolognim presadkom in stabilizacijska osteosinteza.

centralno živčevje. Možnost in prednosti kompletne mikrokirurške odstranitve metastaze v centralnem živčevju v kombinaciji z obsevalno terapijo lahko izkoristi le manjši del bolnikov. Obsevanje je za večino bolnikov z zasevki v možgane še vedno terapija izbora.

Napredek v nevrokirurgiji je izenačil pooperativno mortaliteto z zgodnjo poobsevalno in razširil indikacije za kirurško terapijo tudi na bolnike v nekoliko slabšem splošnem stanju, a še z dobro kontroliranim primarnim rakom, na bolnike s težje dostopnimi lokacijami, manjšimi lezijami in solitarnimi rekurencami, izjemoma pa tudi na bolnike z multiplimi metastazami. Kadar je pri bolniku prisoten operabilni primarni rak brez razsoja v druge organe razen možganov, je hitra in usklajena agresivna kirurška terapija tako sekundarnega kot primarnega tumorja najboljši terapevtski izbor z najdaljšim preživetjem. To velja tako za sinhrono kot za metahrono metastaze v možgane, še posebej, če je Karnofskyjev indeks večji od 60%. Pri zasevkih v spinalni kanal z nevrološko simptomatiko pa preživetje po dekompresiji spinalnega kanala ni podaljšano, izboljša se pokretnost, manj je bolečin.

Nekatere kirurško slabo rešljive ali nerešljive probleme lahko bolje zdravimo z novimi modalitetami, kot so radiokirurgija, računalniško podprta stereotaktična kirurgija (computer-assisted surgery), stereotaktična igelna biopsija, stereotaktična endoskopska odstranitvev in biopsija, stereotaktična brahiterapija ipd.

Literatura:

- Cairncross JG, Posner JB. The management of brain metastases. In: Walker MD (ed). *Oncology of the Nervous System*. Boston: Martinus Nijhoff, 1983: 341-77.
- Patchell RA, Cirincione C, Thaler HT, et al. Single brain metastases: surgery plus radiation or radiation alone. *Neurology* 1986; 36:447-53.
- Markesbery WR, Brooks WH, Gupta GD, et al. Treatment for patients with cerebral metastases. *Arch Neurol* 1978; 35:754-6.
- Richards P, McKissock W. Intracranial metastases. *Br Med J* 1963; 1:15-8.
- Mandell L, Hilaris B, Sullivan M, et al. The treatment of single brain metastasis from non-oat cell lung carcinoma: surgery and radiation versus radiation therapy alone. *Cancer* 1986; 58:641-9.
- Horton J, Baxter DH, Olson KB, et al. The management of metastases to the brain by irradiation and corticosteroids. *AJR* 1971; 111:334-6.
- Young B, Patchell RA. Surgery for a single brain metastasis. In: Wilkins RH, Rengachary SS (eds). *Neurosurgery Update I*. New York: McGraw-Hill, 1990: 473-6.
- Zimm S, Wampler GL, Stablein D, et al. Intracranial metastases in solid-tumor patients: natural history and results of treatment. *Cancer* 1981; 48:384-94.
- Patchell RA, Tibbs PA, Walsh JW, et al. A randomized trial of surgery in the treatment of single metastasis to the brain. *N Engl J Med* 1990; 332:494-500.
- Chang SD, Lee E, Sakamoto GT, Brown NP, Adler JR. Stereotactic radiosurgery in patients with multiple brain metastases. *Neurosurg Focus* 2000; 9(2): Article 3 (<http://www.neurosurgery.org/focus>).
- Kondziolka D, Patel A, Lunsford LD, Flickinger JC. Decision making for patients with multiple brain metastases: radiosurgery, radiotherapy, or resection? *Neurosurg Focus* 2000; 9(2): Article 4 (<http://www.neurosurgery.org/focus>).
- Chang SD, Adler JR. Current treatment of patients with multiple brain metastases. *Neurosurg Focus* 2000; 9(2): Article 5 (<http://www.neurosurgery.org/focus>).
- Kelly PJ, Kall BA, Goerss SJ. Results of computed tomography-based computer-assisted stereotactic resection of metastatic intracranial tumors. *Neurosurgery* 1988; 22:7-17.
- MacGee EE. Surgical treatment of cerebral metastases from lung cancer: the effect on quality and duration of survival. *J Neurosurg* 1971; 35:416-20.
- Thomas AJ, Rock JP, Johnson CC, Weiss L, Jacobsen G, and Rosenblum ML. Survival of patients with synchronous brain metastases: an epidemiological study in southeastern Michigan. *Neurosurg Focus* 2000; 9(2): Article 1 (<http://www.neurosurgery.org/focus>).
- Galicich JH, Sundaresan N, Thaler HJ. Surgical treatment of single brain metastasis. Evaluation of results by CT scan. *J Neurosurg* 1980; 53:63-7.
- Sundaresan N, Galicich JH, Beattie EJ. Surgical treatment of brain metastases from lung cancer. *J Neurosurg* 1983; 58: 666-71.
- Todd NV, McDonagh T, Miller JD. What follows diagnosis by computed tomography of solitary brain tumour? Audit of one year's experience in southeast Scotland. *Lancet* 1987; 1:611-2.
- Delattre JY, Krol G, Thaler HT, et al. Distribution of brain metastases. *Arch Neurol* 1988; 45:741-4.
- Yasargil MG. *Microsurgical anatomy of the basal cisterns and vessels of the brain, diagnostic studies, general operative techniques and pathological consideration of the intracranial aneurysms*. Stuttgart-New York: Georg Thieme Verlag, 1984.
- Dolenc VV. *Anatomy and surgery of the cavernous sinus*. Wien-New York: Springer Verlag, 1989.
- Yasargil MG. *Clinical consideration and microsurgery of the tumors*. Stuttgart-New York: Georg Thieme Verlag, 1984.
- Wilkins RH. *Principles of neurosurgical operative technique*. In: Wilkins RH, Rengachary SS (eds). *Neurosurgery*. New York: McGraw-Hill, 1985, 427-38.
- Greenberg MS. *Handbook of neurosurgery*. Lakeland: Greenberg Graphics, 1997: 316-35.
- Godersky JC, Sunder WRK, Krutzon R. Use of MRI in the evaluation of metastatic spinal disease. *Neurosurgery* 1987; 21:676-80.