

Diagnostični postopki pri sumu na vensko trombozo – priporočila za klinično delo

Matija Kozak, Nina Vene

Klinična diagnoza venske tromboze (VT) je nezanesljiva. S pomočjo znakov in simptomov (anamneza in klinični pregled) le izberemo skupino bolnikov, pri katerih je treba opraviti objektivne preiskave in tako zanesljiveje postaviti diagnozo VT. Z anamnezo poiščemo dejavnike tveganja

Tabela 1. Glavni dejavniki tveganja za vensko trombozo

- starost nad 40 let
- daljše ležanje
- slabša pomičnost uda
- predhodna venska tromboza
- maligna bolezen
- srčno popuščanje
- nosečnost in porod
- operacija ali poškodba
- zdravljenje (zdravila, katetri)
- izsušenost
- debelost
- sepsa
- spremenjena hemostaza

(tabela 1) in ugotovimo simptome, ki nam skupaj s kliničnim pregledom pomagajo pri oceni objektivnih preiskav. Pri tem je treba upoštevati, da so dejavniki tveganja pogosto številni. Čim več jih je, tem večja je verjetnost, da ima bolnik VT.

Pri kliničnih znakih ocenjujemo prisotnost otekline meč in stegna, bolečnost uda na gnetenje, spremembe v temperaturi in/ali barvi kože, razširjene

podkožne vene in pa znake drugih bolezni, ki imajo lahko podobno klinično sliko.

Priporočljivo je, da vsakega bolnika s prisotnim dejavnikom tveganja ob pojavu novih kliničnih znakov, ki bi jih lahko razložili z VT, pregledamo z objektivnimi preiskavami.

Ob ustreznem upoštevanju predtestne verjetnosti (kliničnega suma) potrdimo diagnozo VT z objektivnimi preiskavami v četrtni primerov.

OBJEKTIVNE PREISKAVE

Ultrazvočna preiskava ven

Pri ultrazvočni preiskavi ven prikažemo normalno veno v prečni projekciji kot kroglasto tvorbo s tankimi stenami in praznim (črnim) lumnom. Na pritisk se popolnoma splošči. Pri venski trombozi, ko je v njej tromb, ki ga lahko vidimo ali pa tudi ne, je vena nestisljiva, kar je najzanesljivejši znak VT. Ker na ta način dobimo izvid, omejen le na mesto, kjer s sondo tiščimo, moramo manever ponoviti vzdolž vseh dosegljivih globokih ven (skupna in povrhnja femoralna, poplitealna, aksilarna, brahialna, kubitalna vena). Z ocenjevanjem pretoka lahko odkrijemo tudi le delno zaprte globoke vene. Na ta način lahko pregledujemo tudi globoke vene v mečih, izvid pa je manj zanesljiv, ker je preglednost slabša. Dovolj dobro lahko sicer ocenjujemo veni tibialis posterior. To je najpomembnejše, ker je tromboza, ki nastane prav v teh venah na goleni, najpomembnejša glede na klinične težave, ki jih povzroča. Z ultrazvokom precej

manj zanesljivo ocenjujemo prisotnost trombov v medeničnih venah. Tam smo odvisni od indirektnih kazalcev venske zapore, kot sta spremenjen pretok in odsotna respiratorna odvisnost.

Ultrazvočna preiskava ven je zanesljiva, enostavna in zato najprimernejša objektivna preiskava pri obravnavi VT, vendar pa ni dovolj zanesljiva pri izključevanju golenske VT (distalno od poplitealne vene). Kadar sumimo, da gre za takšno VT, je treba preiskavo ponoviti po 2 in 7 dneh, da zajamemo morebitno napredovanje VT iz golenskih v poplitealno veno.

Rentgenska ascendentna flebografija

Pri preiskavi vbrizgamo kontrastno sredstvo v veno na nartu in mu sledimo v celotnem poteku vene do vključno medeničnih ven (ali podključnične vene na roki). Ocenjujemo prisotnost zapore globokih ven ali intralumenskih primanjkljajev kontrasta. Preiskava je včasih težko izvedljiva, relativno invazivna in se uporablja predvsem takrat, ko gre za neujemanje med drugimi preiskavami in kliničnim sumom ali kadar druge preiskave odpovedo, saj še vedno velja za zlati standard v diagnostiki VT.

Radioizotopska flebografija

Pri preiskavi, pri kateri vbrizgamo radioindikator v nart in sledimo radioaktivnosti v poteku ven, ocenjujemo kopičenje radioindikatorja oziroma izpad radioaktivnosti v poteku venskega sistema. Preiskava ni dovolj zanesljiva, zato jo pri diagnostiki VT uporabljamo malo, in še to običajno v povezavi s scintigrafijo pljuč.

Določanje D-dimerov

Pri preiskavi ugotavljamo prisotnost nekaterih razgradnih delov fibrina v periferni krvi. Razgradni deli - D-dimeri - nastajajo pri VT zaradi delovanja endogene fibrinolize. Obstaja več načinov določanja. Z ustrežno metodo lahko v primeru, da ne dokažemo prisotnosti D-dimerov, precej zanesljivo izključimo VT (negativna napovedna vrednost 90-95%), medtem ko pozitiven rezultat nima nobene diagnostične vrednosti. Negativna vrednost D-dimerov in negativen izvid ultrazvočne preiskave hkrati izključita VT in preiskav ni potrebno ponavljati.

KVANTITATIVNO VREDNOTENJE KLINIČNIH DEJAVNIKOV TVEGANJA

V zadnjih letih se vse bolj uveljavlja tudi kvantitativno vrednotenje dejavnikov tveganja za nastanek VT, ki nam

lahko včasih nadomesti ali vsaj dopolni objektivno preiskavo (tabela 2, 3). V kombinaciji z ultrazvokom nam

Tabela 2. Razdelitev dejavnikov tveganja po pomembnosti

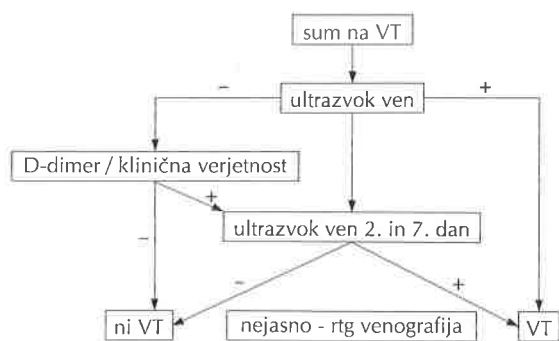
pomembni	manj pomembni
<ul style="list-style-type: none"> • aktivna maligna bolezen • pareza, paraliza, imobilizacija noge • dolgotrajno ležanje • palpatorna občutljivost • obsežna oteklina • družinska anamneza 	<ul style="list-style-type: none"> • poškodba • oteklina • razširjene podkožne vene • bolnišnično zdravljenje v zadnjih 6 mesecih

Tabela 3. Določanje klinične verjetnosti na podlagi dejavnikov tveganja

klinična verjetnost velika
≥ 3 pomembni, brez alternativne diagnoze
≥ 2 pomembna, ≥ 2 manj pomembna, brez alternativne diagnoze
klinična verjetnost vmesna
vse druge kombinacije
klinična verjetnost majhna
1 pomemben, ≥ 1 manj pomemben, brez alternativne diagnoze
1 pomemben, ≥ 2 manj pomembna, z alternativno diagnozo
≥ 3 pomembni, z alternativno diagnozo
≥ 2 manj pomembna, brez alternativne diagnoze

kvantificirana klinična ocena lahko izboljša zanesljivost preiskave. Ob jasni majhni verjetnosti namreč negativne ultrazvočne preiskave ni treba ponavljati.

Povzetek preiskav in predlog sheme njihove uporabe prikazuje slika 1.



Slika 1. Algoritem diagnostike venske tromboze.

PLJUČNA EMBOLIJA

Pljučna embolija (PE) je relativno pogost zaplet VT s svojimi značilnostmi.

Anamnestični podatki in klinični pregled nam tudi pri PE določijo klinično verjetnost. Pri tem upoštevamo znake in simptome (tabela 4).

Tabela 4. Znaki in simptomi pri pljučni emboliji.

pogosteje	redkeje
dispneja	hemoptiza
tahipneja	temperatura
tahikardija	cianoza
bolečina	sinkopa
	povečan CVP

Pri diagnostiki PE uporabljamo tudi objektivne preiskave. Mednje sodi precej preiskav, ki niso zanesljive pri potrjevanju ali izključevanju PE, vendar pa nam v nekaterih primerih lahko povečajo diagnostični sum, izključijo druga podobna bolezenska stanja ali pomagajo ovrednotiti klinično pomembnost PE. Med takšne sodijo EKG, rentgenska slika pljuč in plinska analiza arterijske krvi. Na voljo pa imamo tudi vrsto specifičnih objektivnih preiskav, ki jih na kratko predstavljamo v nadaljevanju prispevka.

Ventilacijsko perfuzijska preiskava pljuč

Pri preiskavi prikažemo z enim radioindikatorjem pljučno žilje, z drugim pa bronhialni sistem. Ocenjujemo razliko v radioaktivnosti med enim in drugim sistemom. Pri tem je pomembno točno upoštevanje kriterijev PIOPED (Prospective investigation of pulmonary embolism diagnosis), ki razdelijo verjetnost PE na veliko, majhno in srednjo. S to preiskavo pojasnimo okoli 20-50% diagnostičnih sumov, saj je pri večini bolnikov s srednjo verjetnostjo izvid nejasen. Z upoštevanjem kliničnega suma pa lahko napovedno vrednost preiskave povečamo (ob veliki klinični verjetnosti) ali zmanjšamo (ob majhni klinični verjetnosti) za en razred. Preiskava je v diagnostiki PE najbolj uporabljana.

Pljučna angiografija

Gre za referenčno preiskavo, ki je relativno zahtevna, saj vbrizgavamo kontrastno sredstvo v pljučno arterijo. Vsekakor je primerna, če z drugimi preiskavami nismo zanesljivo opredelili diagnoze.

Spiralna računalniška tomografija

Preiskava je enostavnejša kot angiografija, vendar nam ne prikaže perifernih pljučnih arterij. Dovolj zanesljivo pa izključi centralno ležeče pljučne embole.

Slikanje z magnetno resonanco

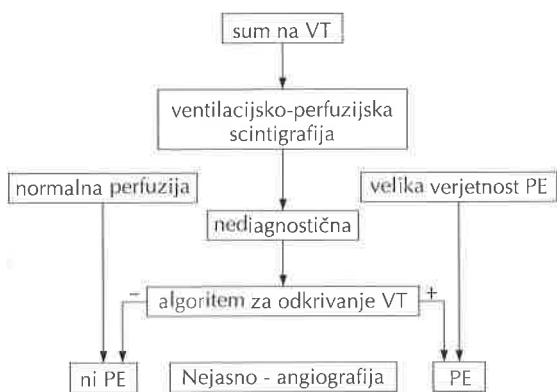
Preiskava je še v obdobju preizkušanja, vendar je pričakovati, da se bo z razvojem tehnike njena vloga bistveno povečala, saj je neinvazivna in enostavna.

Ehokardiografija

S transtorakalno ehokardiografijo (TTE) lahko izključimo druge možne vzroke bolnikovih kardiorespiratornih težav, kot so aortna disekcija, perikardialni izliv in tamponada ter infarkt levega ali desnega prekata. Pri diagnostiki PE pa ugotavljamo obremenitev in zmanjšano krčljivost desnega prekata in spremembe na trikuspidalni zaklopki. Vse te spremembe so za PE nespecifične. Zaradi pomanjkljive senzitivnosti in specifičnosti pri večini bolnikov s sumom na

PE TTE ne more nadomestiti drugih diagnostičnih metod, saj negativni izvid preiskave PE ne izključuje. Ključno mesto pa ima pri bolnikih z obsežno PE in hemodinamsko prizadetostjo, pri katerih ta preiskava omogoča najhitrejšo diagnostično pot do takojšnjega zdravljenja, ki ga takšni bolniki zaradi življenjske ogroženosti potrebujejo. Bolniki z dokazano PE in ehokardiografskimi znaki obremenitve desnega prekata potrebujejo zaradi slabše prognoze invazivnejše zdravljenje (trombolizo). Zato postaja ehokardiografija ključna pri odločitvi o zdravljenju tako pri hemodinamsko stabilnih kot nestabilnih bolnikih s PE.

Postopek diagnostičnih preiskav pri sumu na PE prikazuje slika 2.



Slika 2. Algoritem postopkov pri diagnostiki pljučne embolije.

POVZETEK

VT moramo vedno potrditi z objektivno preiskavo, ki jo indiciramo v primeru kliničnega suma na podlagi na novo

nastalih kliničnih znakov ob upoštevanju dejavnikov tveganja za nastanek VT. Najprimernejša med preiskavami je ultrazvočna preiskava ven. Če je izvid negativen, jo moramo ponavljati, da izključimo morebitno napredovanje VT iz golenskih ven, kjer VT na ta način ne izključimo dovolj zanesljivo. Ponavljanju se lahko izognemo, če hkrati ne dokažemo prisotnosti D-dimerov ali pa če je klinični sum kvantitativno ocenjen kot majhen. Tudi pri PE je treba diagnozo potrditi z objektivno preiskavo - najpogosteje z ventilacijsko perfuzijsko scintigrafijo. Pri ocenjevanju te preiskave nam včasih pomaga tudi upoštevanje kliničnega suma in pa dokaz VT.

Literatura:

1. Ginsberg J. Management of venous thromboembolism. N Engl J Med 1996; 335:1816-28.
2. Šabovič M, Vene-Klun N, Mavri A, Kozak M, Stegnar M, Salobir-Pajnič B, Peternel P. Navodila za obravnavo bolnikov z vensko trombozo. Zdrav Vestn 1998; 67:219-23.
3. The PIOPED investigators. Value of the ventilation/perfusion scan in acute pulmonary embolism. JAMA 1990; 263:2753-9.
4. Goldhaber S. Pulmonary embolism. N Engl J Med 1998; 339:93-104.
5. Lualdi JC, Goldhaber SZ. Right ventricular dysfunction after acute pulmonary embolism: pathophysiologic factors, detection, and therapeutic implications. Am Heart J 1995; 130:1276-82.